MINISTERUL SĂNĂTĂŢII AL REPUBLICII MOLDOVA
UNIVERSITATEA DE STAT DE MEDICINĂ ŞI FARMACIE
„NICOLAE TESTEMIŢANU”

Cu titlu de manuscris
C.Z.U.: 616.7-001.17-003.92-089+617.3

CIRIMPEI Octavian

TRATAMENTUL CHIRURGICAL ÎN COMPLEXUL DE RECUPERARE A BOLNAVILOR CU SECHELE CICATRICIALE ÎN REGIUNEA LOCOMOTORULUI

14.00.22 - ORTOPEDIE ŞI TRAUMATOLOGIE

Autoreferatul tezei de doctor în medicină

CHIŞINĂU, 2012

Teza a fost elaborată la Catedra Ortopedie și Traumatologie a Universității de Stat de Medicină și Farmacie „Nicolae Testemițanu” din Republica Moldova.

Conducător științific:
Marin Ion, doctor habilitat în medicină, profesor universitar, Om Emerit, USMF „Nicolae Testemițanu”

Consultant ştiinţific:
Antohi Nicolae, doctor în medicină, conferenţiar universitar, UMF „Carol Davila”

Referenți oficiali:
Şavga Nicolae, doctor habilitat în medicină, profesor universitar, USMF „Nicolae Testemițanu”
Vicol Gheorghe, doctor în medicină, IMSP SCRC „Emilian Coțaga”

Componența consiliului ştiinţific specializat:
Topor Boris, preşedinte, doctor habilitat în medicină, profesor universitar, USMF „Nicolae Testemițanu”
Pulbere Oleg, secretar ştiinţific, doctor în medicină, conferenţiar universitar, USMF „Nicolae Testemițanu”
Rîvneac Victor, doctor habilitat în medicină, profesor universitar, USMF „Nicolae Testemițanu”
Şcerbatiuc Dumitru, doctor habilitat în medicină, profesor universitar, USMF „Nicolae Testemițanu”
Remizov Victor, doctor habilitat în medicină, profesor universitar, Centrul Sănătății Familiei „Galaxia”

Susținerea tezei va avea loc pe **„ 06 ” iunie 2012, ora 14.00** în ședința Consiliului științific specializat DH 50.14.00.22 din cadrul Universității de Stat de Medicină și Farmacie „Nicolae Testemițanu” (MD 2004, Chișinău, bd. Ștefan cel Mare și Sfânt, 165).

Teza de doctor și autoreferatul pot fi consultate la Biblioteca Universității de Stat de Medicină și Farmacie „Nicolae Testemițanu” (MD 2004, Chișinău, bd. Ștefan cel Mare și Sfânt, 165) și pe pagina Web a C.N.A.A. (www.cnaa.md).

Autoreferatul a fost expediat la **„ 04 ” mai 2012.**

Secretar științific al Consiliului științific specializat: **PULBERE Oleg**, doctor în medicină, conferenţiar universitar

Conducător științific: **MARIN Ion**, doctor habilitat în medicină, profesor universitar, Om Emerit

Consultant ştiinţific: **ANTOHI Nicolae**, doctor în medicină, conferenţiar universitar

Autor: **CIRIMPEI Octavian**

© CIRIMPEI Octavian, 2012

REPERELE CONCEPTUALE ALE CERCETĂRII

Actualitatea temei. Cele mai frecvente patologii cicatriciale sunt provocate de consecințele combustiilor, care, de regulă, predomină la locomotor. Cicatricile postcombustionale au devenit o problemă actuală şi importantă pentru ştiinţa şi practica medicală din Republica Moldova, însă studii ştiinţifice în acest domeniu sunt foarte puţine.

Rata invalidităţii pacienţilor cu sechele cicatriciale postcombustionale continuă să ocupe un loc important. Cicatricile provoacă diformităţi şi redori, limitând funcţia extremităţilor afectate şi complicând chirurgia reparator-reconstructorie postcombustională [3, 20]. Progresul în supravieţuirea pacienţilor cu arsuri a determinat o creştere a numărului de sechele postcombustionale, problemele tratamentului necesitând o abordare chirurgical-reparatorie mai eficace [4, 13]. Specificul traumei termice la nivelul zonelor funcţional active generează cicatrici cheloide şi hipertrofice, care prezintă anumite dificultăţi în tratamentul complex din procesul de recuperare a bolnavilor. Astfel, în scopul reducerii invalidizării pacienților, tot mai importantă devine implementarea rezultatelor obținute în reabilitarea pacienților afectați de cicatrici deformante și ulcerate.

Cicatricile hipertrofice reprezintă 78,6-87,8%, iar cicatricile cheloide – doar 12,1-21,5% [1, 2, 12]. Retracţiile cicatriciale sunt cele mai frecvente sechele postcombustionale, cauzate de contracţia ţesuturilor moi în urma vindecării plăgilor. Bridele cicatriciale se evidenţiază, de regulă, pe pliurile de flexie articulară sau în zonele cu exces cutanat: regiunile gâtului, axilară, poplitee, cubitală etc. [5, 10, 11, 15].

Descrierea situației și identificarea problemelor în domeniul de cercetare. Analiza literaturii de specialitate denotă o atitudine rezervată pentru tratamentul conservator a redorilor, care are doar un rol de ameliorare a condiţiilor pentru efectuarea tratamentului chirurgical [7, 9, 14]. O importanţă deosebită se acordă lichidării timpurii a redorilor cicatriciale, deoarece diformităţile apărute primar pot duce la schimbări secundare a ţesuturilor subiacente. Sunt descrise cazuri de dezvoltare a carcinomului în cazul cicatricilor instabile, cauzate de traumatizări frecvente cu cicluri continui de lezare-vindecare [6, 8, 17, 19]. În publicaţiile de ultimă oră doar parţial se descriu modificările ce apar în ţesuturile expandate: originea surplusului tegumentar, starea vascularizării lamboului expandat etc. [16, 18]. Expansiunea dozată a lamboului cutanat permite obţinerea „in vivo” a unui material autoplastic pentru acoperirea concomitentă a plăgii donatoare şi a defectului cutanat, fără a apela la transplant suplimentar de piele [12,13]. În urma expandării, în piele se dezvoltă o hipervascularizare, pe contul capsulei formate în jurul expanderului, fluxul sangvin fiind întotdeauna superior celui din

pielea secţionată de urgenţă. Totodată, expansiunea tisulară provoacă schimbări ischemice, preponderent pe cupola lamboului [20].

Posibilităţile metodelor de plastie în cazul redorilor şi cicatricilor de diverse etiologii sunt studiate insuficient în literatura de specialitate. Rata complicaţiilor postoperatorii rămâne destul de mare. Aceasta ne impune să examinăm mai profund, atât teoretic cât şi practic, cauzele dezvoltării şi metodele de profilaxie a complicaţiilor. Cicatricile postcombustionale necesită următoarele soluţii: alegerea metodei de plastie mai puţin traumatizantă, aprecierea optimă a indicaţiilor pentru fiecare metodă, elaborarea indicilor de aplicare a metodelor de plastie în funcţie de localizarea şi dimensiunea defectului, vechimea cicatricei şi structurile anatomice implicate, segmentele locomotorului.

Scopul lucrării constă în ameliorarea rezultatelor tratamentului chirurgical a redorilor și sechelelor cicatriciale postcombustionale prin diferite procedee chirurgicale plastice.

Pentru realizarea scopului au fost stipulate următoarele **obiective de explorare**:

1. Studierea particularităților manifestărilor clinice și evoluției cicatricilor postcombustionale la locomotor în funcție de localizare, dereglările anatomice și funcționale.
2. Analiza evoluţiei clinice şi determinarea variantelor optimale de intervenţii chirurgicale în vederea ameliorării rezultatelor tratamentului chirurgical a redorilor şi sechelelor cicatriciale postcombustionale în regiunea locomotorului prin diferite procedee chirurgicale plastice, elaborarea indicațiilor și specificului în funcție de dimensiune, localizare şi gradul de manifestare a sechelelor cicatriciale.
3. Estimarea eficienţei expunerii țesuturilor expandate la lumină polarizată policromată incoerentă, evoluției postoperatorii și la distanță prin studiul electrono-microscopic a tegumentelor expandate tradițional și în asociere cu fototerapie adjuvantă.
4. Evaluarea rezultatelor tratamentului chirurgical a sechelelor postcombustionale la locomotor, evidențierea celor mai eficiente metode şi procedee în reabilitarea funcțională, anatomică și estetică a reconvalescenților.
5. Elaborarea unui algoritm de reabilitare medicală și socială a bolnavilor cu consecințe postcombustionale la locomotor.

Metodologia cercetării ştiinţifice. Lucrarea a fost elaborată în baza publicaţiilor autorilor autohtoni [5, 6, 17, 20] şi de peste hotare [2, 4, 8, 11, 16]. Pentru cercetare şi soluţionarea problemelor abordate în teză am utilizat metode clinice, antropometrice, ortopedice, morfologice, fotografice şi statistice.

Noutatea și originalitatea ştiinţifică a rezultatelor obţinute.

1. Au fost studiate manifestările cicatriciale postcombustionale la locomotor, impactul şi evoluţia procesului cicatricial asupra calităţii vieţii pacientului, eficienţa procedeului chirurgical în funcţie de localizarea cicatricilor, disfuncţia membrelor toracic și pelvin preoperator, postoperator şi peste un an după intervenţie.
2. În premieră, ţesuturile expandate au fost supuse tratamentului complementar cu lumină polarizată policromată incoerentă și au fost examinate prin metoda histologică şi prin microscopie electronică până, în timpul şi peste un an după tensionare.
3. A fost argumentată o metodă nouă de tratament adjuvant a sechelelor postcombustionale prin procedeu de dermotensie dirijată şi fototerapie cu lumină polarizată policromată incoerentă.

Problema soluţionată în teză - aprecierea beneficiului tratamentului chirurgical în complexul reabilitării bolnavilor cu sechele postcombustionale prin aplicarea diferitor metode de plastie în funcţie de caracter sau localizare şi impactul lui asupra calităţii vieţii pacientului.

Semnificaţia teoretică şi valoarea aplicativă a lucrării.

1. A fost studiată frecvenţa sechelelor cicatriciale postcombustionale la locomotor, au fost elaborate principii de tratament chirurgical prin aplicarea diferitor metode de plastie în funcţie de caracter şi localizare şi apreciată eficienţa în funcţie de vechime, caracter şi suprafaţa defectului cicatricial.
2. Principiile tratamentului chirurgical au fost valorificate și aplicate în practica asistenţei specializate în cazul complicării cu redori postcombustionale. A fost implementată în practica medicală metoda de tratament chirurgical asociat cu fototerapie la etapa de pregătire a ţesuturilor pentru plastie prin metoda de expansiune dirijată (Hotărâre de acordare a brevetului de invenţie nr. 7001 din 14.12.2011).
3. Pentru prima dată, a fost studiată ultrastructura tegumentelor expandate tradiţional şi în asociere cu terapie cu lumină polarizată policromată incoerentă la locomotor la finele expandării şi peste un an după plastie. Studiul a confirmat prioritatea metodei de terapie complementară faţă de expandarea tradiţională, prin determinarea reacţiilor compensatorii de adaptare a ultrastructurilor celulare şi ameliorarea metabolismului intracelular.

Rezultatele științifice principale înaintate spre susținere.

- Cicatricile cu evoluţie scurtă necesită intervenţii chirurgicale preponderent de restabilire funcțională: excizie-plastie prin grefare, excizie-plastie vascularizată. Cicatricile cu evoluţie medie sau trenantă necesită mai frecvent reconstrucții prin procedee chirurgicale cu efect cosmetic: excizie-plastie cu țesuturi expandate acut sau dirijat, fiind mai eficiente în reducerea suprafeţelor.

- Procesul cicatricial şi impactul asupra calităţii vieţii pacienţilor cu sechele cicatriciale postcombustionale se ameliorează după toate tipurile de intervenţii chirurgicale aplicate. Excizia-plastia vascularizată şi plastia prin transpoziţie a lambourilor fascio-cutanate triunghiulare și trapezoidale ameliorează mai important procesul cicatricial, iar excizia-plastia prin procedeu de dermotensie dirijată - calitatea vieţii pacienţilor.
- Terapia adjuvantă a ţesuturilor dermotensionate cu lumină polarizată policromată incoerentă contribuie la reacţii compensatorii de adaptare a ultrastructurilor şi ameliorarea metabolismului intracelular, calităţii vaselor formate pericapsular.

Implementarea rezultatelor ştiinţifice. În baza studiilor efectuate a fost obținută și aplicată în practică o invenție brevetată (nr. 7001 din 14.12.2011). Rezultatele studiului sunt folosite în procesul didactic universitar și postuniversitar la catedra Ortopedie și Traumatologie a USMF „Nicolae Testemițanu”, implementate și valorificate în procesul de tratament a bolnavilor cu urmări postcombustionale la locomotor în Spitalul Clinic de Traumatologie și Ortopedie din Chișinău.

Aprobarea rezultatelor cercetării. Rezultatele studiului au fost prezentate şi discutate în cadrul următoarelor reuniuni ştiinţifice: Congresul I al combustiologilor din Rusia, Moscova, 2005; Congresul VI al ortopezilor şi traumatologilor din Republica Moldova, Chişinău, 2006; Conferința internațională „Новое в пластической хирургии и комбустиологии”, Sankt-Petersburg, 2007; Conferinţele ştiinţifice anuale ale USMF „Nicolae Testemiţanu”, Chişinău, 2007, 2008, 2011; Conferinţa a X-a Naţională a ortopezilor şi traumatologilor din Republica Moldova, Chişinău, 2008; Ședințele nr. 386 (2008) şi nr. 403 (2011) a Asociaţiei ortopezilor şi traumatologilor din Republica Moldova, Chişinău; Congresul III al combustiologilor din Rusia, Moscova, 2010; Congresul VII al ortopezilor şi traumatologilor din Republica Moldova, Chişinău, 2011; Congresul XI al asociației chirurgilor din Republica Moldova, Chişinău, 2011.

Lucrarea a fost discutată şi aprobată la Şedinţa Catedrei Ortopedie şi Traumatologie a USMF „Nicolae Testemiţanu” (proces verbal nr. 7 din 27.03.2006 și nr. 12 din 23.06.2011), la ședinţa Seminarului Ştiinţifico-Metodic de profil Ortopedie şi Traumatologie (proces verbal nr. 18 din 24.05.2006 și nr. 1 din 27.01.2012).

Publicații la tema tezei. Rezultatele studiului au fost reflectate în 17 lucrări științifice, inclusiv 8 articole în reviste recenzate, 6 publicații fără coautori și 1 brevet de invenție.

Volumul și structura tezei. Teza este expusă pe 119 pagini de text electronic, include 20 de tabele, 51 de figuri, 4 anexe şi constă din introducere, 3 capitole, sinteza rezultatelor obţinute, concluzii generale şi recomandări practice, rezumate în limbile română, rusă, engleză şi indice bibliografic cu 226 de referinţe.

Cuvinte-cheie: cicatrice postcombustională, redoare postcombustională, excizia cicatricilor.

Key words: post-burn scar, post-burn stiffness, scars excision.

Ключевые слова: послеожоговый рубец, послеожоговая контрактура, иссечение рубцов.

CONȚINUTUL TEZEI

1. RECUPERAREA PACIENŢILOR CU SECHELE CICATRICIALE POSTCOMBUSTIONALE LA LOCOMOTOR (revista literaturii)

Sunt relatate informații contemporane din literatura de specialitate privind istoricul, epidemiologia și particularitățile etiopatogenice ale procesului cicatricial postcombustional, manifestările clinice şi clasificarea, viziunile contemporane asupra tratamentului conservator și abordarea tratamentului chirurgical în complexul de recuperare a bolnavilor cu sechele postcombustionale în regiunea locomotorului.

Succesele obţinute în supravieţuirea bolnavilor cu arsuri grave şi în profilaxia complicaţiilor funcţionale au lărgit aplicabilitatea intervenţiilor reconstructive din plan de reabilitare funcţională, până la cel estetic. Din aceste considerente, se menţionează utilizarea tot mai frecventă a expansiunii tisulare, care limitează cel mai bine suprafaţa cicatricilor şi reduce impactul asupra calităţii vieţii bolnavilor. În acelaşi timp, sunt evidenţiate şi insuccesele metodei, cauzate de compromiterea vasculară şi ratele înalte de complicaţii postoperatorii.

2. MATERIAL ŞI METODE DE CERCETARE

2.1. Caracteristica generală a lotului de pacienţi

În lucrare au fost examinate rezultatele tratamentului la 286 bolnavi cu diverse sechele cicatriciale postcombustionale la locomotor. Pentru exhaustivitate, pacienţii au fost divizaţi în 3 loturi în funcţie de localizare: sechele cicatriciale la membrul superior şi regiunea axilară (n=138), sechele cicatriciale la trunchi şi gât (n=70), sechele cicatriciale la membrul inferior şi perineu (n=78). Fiecare lot, la rândul său, a fost divizat în două subloturi în funcţie de numărul de localizări: solitar sau multiplu.

2.2. Metode de examinare

Examenul general a inclus metode clinice, antropometrice, ortopedice şi fotografice. Evaluarea pacienţilor cu diformităţi cicatriciale s-a efectuat în conformitate cu scala universală de apreciere a cicatricilor (SUAC, 2006), scala de apreciere a gradului de impact al procesului cicatricial asupra calităţii vieţii pacientului (BSHS-R, 1994), scorul de apreciere a rezultatului final de tratament la membrul superior (UCLA, 1986), sistemul de apreciere a disfuncţiei membrului inferior (OBERG, 1994). Loturile de pacienţi au fost estimate la etapele preoperatorie, postoperatorie şi peste 1 an după tratamentul chirurgical. Rezultatele tratamentului au fost analizate în funcţie de tipul intervenţiei chirurgicale şi gradul de reabilitare în fiecare grup de pacienţi.

Investigaţii speciale. Examenul histologic şi electrono-microscopic a fost realizat pe 9 probe prelevate de la 6 bolnavi de pe cupolă şi de la baza ţesutului tensionat. 3 probe de ţesut fiziologic neexpandat au fost colectate la debutul expandării (etapa de implantare a expanderului), alte 3 probe de ţesut expandat obişnuit la locomotor şi celelalte 3 probe de ţesut expandat expus suplimentar la lumina polarizată policromată incoerentă - la sfârşitul expandării (peste 2 luni de expansiune dirijată). Ţesuturile examinate la distanţă (peste un an după inserare în zonele eliberate de cicatrici) au fost prelevate intraoperator în momentul implantării repetate a balonaşelor de latex în scopul expansiunii repetate.

Examinările histologice au fost efectuate la microscop luminiscent după fixare şi imersionare în parafină prin metode tradiţionale. Pentru examinările ultrastructurale, probele au fost tăiate în cuburi cu dimensiunea de 1 mm^3 şi împărţite în 3 părţi: stratul superficial ce conţinea epiderma şi derma papilară, stratul intermediar ce conţinea derma reticulară şi părţile superioare ale ţesutului subcutanat şi stratul profund ce conţinea ţesutul subcutanat şi capsula de deasupra expanderului. Secţiunile semifine şi ultrafine au fost preparate la ultramicrotom UMTP-4 şi examinate la microscopul electronic TESLA BS-500. Preparatele au fost fotografiate cu camere digitale CMEX-1300 şi TS-800 SCIENCLAB la Institutul de Genetică si Fiziologie a Plantelor a Academiei de Ştiinţe a Moldovei.

Metoda de fototerapie s-a realizat zilnic, începând din ziua a doua după implantare prin expunerea zilnică la lumina polarizată policromatică incoerentă generată de lampa BIOPTRON (ZEPTER, Elveţia) cu următoarele caracteristici: fascicul de lumină cu lungimi de undă 480-3400 nm, grad de polarizare >95% (590-1550 nm), putere 40 mW/cm^2, densitatea fasciculului de lumină pe minut 2,4 J/cm^2. Fasciculul de lumină era aplicat perpendicular pe suprafaţa

tegumentului expandat de la o distanţă de 15 cm şi cu o durată de 10 minute. Ulterior, după înlăturarea suturilor din zona de implantare, fototerapia a fost aplicată zilnic, cu o durată de 10 minute pentru o ședință, până în ziua preoperatorie.

2.3. Metode de tratament chirurgical

Am aplicat diverse procedee chirurgicale:

1. Metoda de excizie cicatricială şi plastie concomitentă cu ţesuturi locale prin avansare, utilizată în 33 (11,5%) de cazuri.
2. Metoda de excizie cicatricială şi plastie cu lambouri fascio-cutanate expansionate dirijat a fost aplicată cel mai frecvent (în 94 - 32,9% de cazuri) şi în trei etape: implantarea expanderului, gonflarea, excizia cicatricei şi plastia cu ţesuturi dermotensionate.
3. Metoda inciziei sau exciziei cicatricilor şi substituirii defectelor prin grefare a fost efectuată în 82 (28,7%) de cazuri.
4. Metoda de excizie a bridelor cicatriciale şi plastia cu lambouri locale fascio-cutanate prin transpoziţie de pe versanţii bridei, efectuată în 59 (17,1%) de cazuri.
5. Metoda de excizie a redorilor cicatriciale şi plastie prin transpoziţie şi grefare (plastie combinată) a fost aplicată la 21 (7,3%) de pacienţi.
6. Metoda de plastie cu lambouri vascularizate, prelevate din vecinătate sau de la distanţă, a fost aplicată la 7 (2,5%) pacienţi.

În scopul restabilirii maximale a funcţionalităţii şi aspectului estetic, metodele chirurgicale au fost selectate în dependenţă de localizarea, caracterul (vechimea, tipul, dimensiunile) şi aspectul cicatricei, gradul de redoare şi de implicare a structurilor subiacente, potenţialul capitalului de material plastic existent, vârsta şi starea biologică a pacientului.

2.4. Metode de evaluare statistică a rezultatelor

Procesarea datelor primare a fost efectuată cu ajutorul programului SPSS prin metode standard de analiză statistică variaţională. Pentru estimarea diferenţelor semnificative a mediilor s-a utilizat criteriul „t” sau testele statisticii neparametrice. Dinamica parametrilor de grup s-a evaluat prin criteriul t de selecţii coerente. Datele tabelelor de contingenţă au fost analizate prin metoda statisticii variaţionale (χ^2 cu corecţia lui Yates sau metoda exactă Fisher). Statistic semnificative am considerat valoarea bilaterală $p<0,05$.

3. TRATAMENTUL CHIRURGICAL AL BOLNAVILOR CU DIFORMITĂŢI CICATRICIALE LA APARATUL LOCOMOTOR

3.1. Caracteristica cicatricilor la nivelul membrului toracic şi regiunii centurii scapulare

Cicatrici la nivelul membrului toracic şi regiunii umărului au fost depistate la 138 (48,3%) de pacienţi (83 femei şi 55 bărbaţi) din numărul total de cazuri incluse în studiu. Vârsta medie a bolnavilor a constituit 32,6±0,9 ani. Cicatrici hipertrofice au fost constatate în 119 (86,2%) cazuri, cicatrici normotrofice - în 6 (4,3%) cazuri, cicatrici cheloide - în 11 (8,0%) cazuri şi cicatrici atrofice - în 2 (1,5%) cazuri. Cicatricile erau complicate cu manifestări deformante în 47 (34,1%) de cazuri, cu bride cicatriciale - în 32 (23,2%) de cazuri, cu cicatrici retractile - în 14 (10,2%) cazuri şi cu cicatrici ulcerate - în 2 (1,4%) cazuri. La 60 (43,5%) de pacienți sechelele cicatriciale la membrul superior au generat redori: în regiunea umărului la 40 (29,0%) de pacienţi şi în regiunea cotului la 20 (14,5%) de pacienţi. Redorile membrului toracic reprezintă 59,4% din toate redorile postcombustionale din studiul nostru.

În 95 (68,8%) de cazuri cicatricile de la nivelul membrului superior erau cu localizare multiplă (sublotul I) şi în 43 (31,2%) de cazuri - cu localizare solitară (sublotul II), raportul constituind 2:1. Vârsta medie a pacienţilor cu cicatrici multiple a constituit 31,4±2,1 ani şi cu cicatrici solitare - 31,6±1,3 ani ($p>0,01$), valoarea medie a vechimii cicatricilor - 26,0±2,5 luni și 30,9±1,4 luni ($p<0,01$), respectiv, și suprafaţa medie a cicatricilor - 194,4±16,9 cm^2 şi 140,8±10,8 cm^2, respectiv ($p<0,01$).

3.2.Tratamentul chirurgical al diformităţilor cicatriciale la nivelul membrului superior şi regiunii centurii scapulare

Defectele tegumentare, atât din zonele cicatricilor multiple (sublotul I), cât şi din zonele cicatricilor solitare (sublotul II) a membrului superior, au fost supuse mai frecvent EPDD - 13 (30,2%) cazuri şi 29 (30,5%) de cazuri, respectiv. În sublotul I, au fost aplicate EPG - în 11 (25,6%) cazuri, EPC - în 7 (16,3%) cazuri, EPDA - în 6 (14%) cazuri şi EPLT - în 4 (9,3%) cazuri. În sublotul II au fost efectuate următoarele intervenţii chirurgicale: EPLT - în 25 (26,3%) de cazuri, EPG - în 24 (25,3%) de cazuri, EPC - în 8 (8,4%) cazuri şi EPDA - în 7 (7,5%) cazuri. Cel mai rar a fost aplicată EPV - câte 2 (4,7%) cazuri în fiecare sublot.

Suprafaţă maximală de cicatrice la membrul superior şi regiunea axilară a fost excizată prin tehnica de expansiune tisulară dirijată: la pacienţii cu cicatrici multiple - 215,2±27,9 cm^2 şi la pacienţii cu cicatrici solitare - 177,2±11,9 cm^2 ($p<0,01$). Prin aplicarea EPC a fost înlăturată o

suprafaţă minimală de cicatrice patologică: 20,1±3,3 cm^2 în cazul cicatricilor multiple şi 24,1±3,4 cm^2 în cazul cicatricilor solitare ($p<0,05$). La debutul studiului, pacienţii prezentau procese cicatriciale severe în ambele subloturi. Postoperator, după aplicarea procedeelor de plastie, procesul cicatricial era moderat pronunţat, iar peste un an după intervenţia chirurgicală - nepronunţat. Impactul procesului cicatricial asupra calităţii vieţii se atenuează pe parcursul tratamentului de la extrem, în cazul cicatricilor multiple (9,8±0,5 puncte) supuse EPLT şi cicatricilor solitare (9,7±0,3 puncte) supuse EPG, până la neschimbat în ambele subloturi ($p<0,05$). Conform scalei UCLA s-a constatat o ameliorare în toate cazurile de aplicare a tratamentului chirurgical: de la 12 puncte la pacienţii cu cicatrici multiple până la 35 de puncte la pacienţii cu cicatrici solitare ($p>0,05$), supuse EPV (tabelul 1, 2).

Tabelul 1

Caracteristica intervenţiilor chirurgicale la pacienţii cu cicatrici multiple la membrul superior şi regiunea axilară

Indice (puncte)	EPC	EPLT	EPDA	EPDD	EPG	EPV
SUAC preoperator	20,8±0,3	21,1±0,5	24,1±0,1	23,3±0,3	23,3±0,6	23,5±1,2
SUAC postoperator	12,9±0,1	13,3±0,3	12,2±0,2	13,1±0,3	13,6±0,4	13,7±0,8
SUAC peste un an	2,1±0,2	2,3±0,4	2,1±0,2	2,3±0,5	2,5±0,4	2,4±0,4
BSHS-R preoperator	12,3±0,5	9,8±0,5	10,9±0,7	10,2±0,6	10,7±0,3	8,8±1,5
BSHS-R postoperator	22,3±0,5	21,6±0,4	22,6±0,4	21,3±0,3	20,9±0,5	19,8±1,2
BSHS-R peste un an	25,8±0,4	26,7±0,3	25,2±0,8	24,2±0,8	25,4±0,3	24,7±0,6
Suprafaţă excizată (cm^2)	20,1±3,3	35,1±3,2	55,5±0,5	215,2±27,9	74,2±6,5	95,4±21,1
Număr de cazuri	8	25	7	29	24	2
UCLA preoperator	18,3±0,9	22,5±0,5	16,3±1,7	18,6±0,7	20,3±0,8	12
UCLA postoperator	32,4±0,4	32,4±0,4	33,9±0,6	32,7±0,5	33,3±0,4	35
UCLA peste un an	33,9±0,6	33,2±0,4	34,2±0,3	33,9±0,2	34,1±0,4	35
Număr de cazuri	2	15	3	14	10	1

Cicatricile multiple din regiunea membrului toracic şi regiunea axilară (sublotul I) au fost soluţionate chirurgical cu evoluţie simplă în 121 (87,7%) de cazuri. La 17 (12,3%) pacienţi au fost înregistrate complicaţii postoperatorii: necroză parţială a lambourilor triunghiulare şi trapezoidale - în 4 (2,9%) cazuri, alergie - în 3 (2,2%) cazuri, necroză marginală a lambourilor - în 3 (2,2%) cazuri şi degonflarea expandului - în 2 (1,5%) cazuri. La pacienţii cu cicatrici solitare (sublotul II) s-au constatat 5 (3,6%) cazuri de complicaţii: 3 (2,2%) cazuri de necroză marginală, 1 (0,7%) caz de necroză parţială şi 1 (0,7%) caz de degonflare. Toate complicaţiile au fost rezolvate cu succes.

Tabelul 2

Caracteristica intervenţiilor chirurgicale la pacienţii cu cicatrici solitare la membrul superior şi regiunea axilară

Indice (puncte)	EPC	EPLT	EPDA	EPDD	EPG	EPV
SUAC preoperator	20,9±0,5	24,1±0,6	22,1±0,1	23,3 ± 0,3	22,4±0,5	24,5±2,2
SUAC postoperator	13,9±0,4	13,9±0,6	12,9±0,3	13,1±0,3	14,6±0,5	15,7±1,8
SUAC peste un an	2,3±0,3	2,8±0,7	2,4±0,4	2,3±0,5	2,3±0,2	3,4±0,1
BSHS-R preoperator	11,4±0,6	9,9±0,6	13,4±0,6	10,2±0,6	9,7±0,3	9,8±2,5
BSHS-R postoperator	24,3±0,7	25,6±0,6	24,6±0,6	21,3±0,3	23,9±0,4	21,8±0,9
BSHS-R peste un an	26,1±0,3	27,6±0,4	27,2±0,6	24,2±0,8	27,4±0,3	26,7±0,9
Suprafaţă excizată (cm^2)	24,1±3,4	33,5±3,5	59,5±0,8	177,2±11,9	94	90
Număr de cazuri	7	4	6	13	1	2
UCLA preoperator	16	21,5±0,4	15,3±0,7	19	21	11
UCLA postoperator	31	31,4±0,7	31,9±0,1	30	31,3±0,5	31
UCLA peste un an	33	33,9±0,1	34,2±0,3	32	34,1±0,1	35
Număr de cazuri	2	5	3	2	2	1

3.3. Caracteristica cicatricilor la nivelul gâtului şi toracelui

În studiul nostru, cicatrici postcombustionale în regiunea gâtului şi trunchiului au prezentat 70 (24,5%) de pacienţi (39 de femei şi 31 de bărbaţi) cu vârsta medie de 34,8±2,3 ani. Cicatricile erau hipertrofice în 57 (81,4%) de cazuri, cheloide - în 5 (7,1%) cazuri, atrofice - în 4 (5,7%) cazuri şi normotrofice - în 2 (2,8%) cazuri.

Redori au fost constatate la 15 (21,4%) pacienţi, inclusiv de gradul I - la 4 (26,7%) pacienţi, de gradul II - la 9 (60%) pacienţi şi de gradul III - la 2 (13,3%) pacienţi. Redorile de gât reprezintă 14,9% din numărul total de redori postcombustionale la locomotor.

Preoperator, impactul procesului cicatricial asupra calităţii vieţii pacientului, conform scalei calităţii vieţii (BSHS-R), era extrem: 3,8±0,4 puncte pentru cicatricile multiple şi 2,4±0,4 puncte pentru cicatricile solitare ($p<0,01$). După intervenţia chirurgicală, acest indice s-a ameliorat în toate cazurile, calitatea vieţii devenind pronunţat pierdută postoperator (14,8±1,4 puncte pentru cicatricile solitare şi 13,2±0,9 puncte pentru cicatricile multiple; $p<0,01$) şi moderat pierdută sau neschimbată peste un an după operaţie (21,1±0,4 puncte pentru cicatricile solitare şi 24,8±0,9 puncte pentru cicatricile multiple; $p<0,01$).

Manifestarea procesului cicatricial (scala SUAC) are dinamică similară: grad sever preoperator - 21,4±0,7 puncte în sublotul I şi 20,0±0,5 puncte în sublotul II ($p<0,05$), grad nepronunţat postoperator - 9,3±0,7 puncte în sublotul I şi 8,5±1,1 puncte în sublotul II ($p<0,05$) şi peste un an după intervenţia chirurgicală - 7,8±0,2 puncte în sublotul I şi 6,8±0,4 puncte în sublotul II ($p<0,05$). Suprafaţa medie de cicatrici multiple excizate a constituit 104,7±15 cm^2, iar de cicatrici solitare - 86,1±19,1 cm^2 ($p<0,001$).

3.4. Tratamentul chirurgical al diformităţilor cicatriciale la nivelul gâtului şi toracelui

Pentru rezolvarea sechelelor postcombustionale la pacienţii cu diformităţi cicatriciale la nivelul gâtului şi toracelui s-a aplicat EPDD în cazul prezenţei ţesutului adiacent intact şi apt pentru expansiune - în 28 (40,0%) de cazuri, EPG - în 21 (30,0%) de cazuri, EPLT- în 14 (20%) cazuri, EPC - în 4 (5,7%) cazuri şi EPDA - în 3 (4,3%) cazuri. EPV nu s-a aplicat. Cicatricile multiple la trunchi şi gât (sublotul I) au fost supuse EPG – în 20 (43,5%) de cazuri, EPDD - în 15 (32,6%) cazuri, EPLT - în 8 (17,4%) cazuri şi EPC - în 3 (6,5%) cazuri. Defectele tegumentare din zonele cicatricilor solitare a trunchiului şi gâtului (sublotul II) au fost supuse EPDD - în 13 (54,2%) cazuri, EPLT - în 6 (25%) cazuri, EPDA - în 3 (12,5%) cazuri şi plastiei combinate - în 1 (4,2%) caz.

Suprafaţa cea mai mare de cicatrice multiplă la acest nivel a fost excizată prin EPDD - 135,9±5,8 cm^2, iar cea mai mică - 23,1±2,8 cm^2 prin EPC ($p<0,01$). Procesul cicatricial iniţial în sublotul I era sever (18,9±0,5 puncte), iar după intervenţia chirurgicală a devenit moderat pronunţat (20,1±0,4 - 22,1±0,5 puncte; $p<0,01$). Procesul cicatricial devine nepronunţat după fiecare tip de intervenţie, mai puţin în cazul EPLT din sublotul I - proces cicatricial moderat pronunţat (10,1±0,8 puncte; $p<0,01$) şi continuă să diminueze postoperator şi pe parcursul unui an după intervenţia chirurgicală (tabelul 3, 4).

Tabelul 3

Caracteristica intervenţiilor chirurgicale la pacienţii cu cicatrici multiple la gât şi trunchi

Indice	EPC	EPLT	EPDD	EPG
SUAC preoperator (puncte)	20,6±0,6	20,1±0,4	18,9±0,5	21,1±0,5
SUAC postoperator (puncte)	8,5±0,5	10,1±0,8	9,2±0,7	9,1±0,7
SUAC peste un an (puncte)	7,1±0,4	7,2±0,3	7,9±0,3	7,8±0,2
BSHS-R preoperator (puncte)	2,7±0,5	3,9±0,5	3,7±0,3	3,8±0,5
BSHS-R postoperator (puncte)	13,9±0,6	14,1±0,8	13,4±0,7	13,1±0,9
BSHS-R peste un an (puncte)	23,4±0,3	24,1±0,4	22,1±0,1	19,1±0,3
Suprafaţă excizată (cm^2)	23,1±2,8	35,1±1,6	135,9±5,8	71,7±5,2
Număr de cazuri	3	8	15	20

Cicatricile din zona trunchiului şi gâtului au un impact extrem în calitatea vieţii în ambele subloturi (2,0-3,9±0,5 puncte), postoperator şi în primul an după intervenţia chirurgicală se ameliorează până la calitatea vieţii pronunţat pierdută (13,1±0,9-15,1±1,2 puncte; $p<0,05$). În cazul aplicării EPDD, acest indicator se ameliorează în sublotul II până la calitatea vieţii neschimbată (25,2±0,7 puncte; $p<0,05$).

Tabelul 4

Caracteristica intervenţiilor chirurgicale la pacienţii cu cicatrici solitare la gât şi trunchi

Indice	EPC	EPLT	EPDA	EPDD	EPG
SUAC preoperator (puncte)	22	21,2±0,6	22,1±0,5	20,3±0,6	21
SUAC postoperator (puncte)	8	8,5±0,9	8,1±0,5	8,7±0,9	8
SUAC peste un an (puncte)	7	6,7±0,3	6,9±0,3	6,1±0,2	7
BSHS-R preoperator (puncte)	2	2,5±0,5	2,1±0,3	2,6±0,2	2
BSHS-R postoperator (puncte)	14	14,7±0,9	14,1±1,2	15,1±1,2	15
BSHS-R peste un an (puncte)	24	24,5±0,6	24,1±0,4	25,2±0,7	25
Suprafaţa cicatricei excizate (cm^2)	65	75,6±7,7	71,7±9,2	96,1±15,2	90
Număr de cazuri	1	6	3	13	1

Redorile de gât (15 cazuri) au fost rezolvate prin EPLT în 5 (33,3%) cazuri, EPDD în 4 (26,7%) cazuri, EPG în 4 (26,7%) cazuri şi plastie combinată în 2 (13,3%) cazuri.

În grupul pacienţilor cu cicatrici solitare s-a constatat doar 1 (4,2%) complicaţie postoperatorie - necroza marginală a apexurilor lambourilor triunghiulare şi trapezoidale, iar în cel cu cicatrici multiple - în 8 (11,4%) cazuri, necroza parţială a lambourilor – în 3 (4,3%) cazuri, necroza marginală - în 3 (4,3%) cazuri, alergie – în 1 (1,1%) caz şi degonflarea expanderului - în 1 (1,1%) caz.

3.5. Caracteristica cicatricilor la nivelul membrului pelvin şi perineu

În studiul nostru, cicatrici la nivelul membrului pelvin şi în regiunea perineului au fost depistate la 78 (27,2%) de pacienţi cu vârsta medie de 30,6±2,5 ani, de două ori mai frecvent printre femei - 54 (69,2%) cazuri, comparativ cu bărbaţii - 24 (30,8%) cazuri ($p<0,01$). Cicatricile erau hipertrofice la 64 (82,1%) de pacienți, atrofice - la 9 (11,5%) pacienți, cheloide - la 5 (6,4%) pacienți şi normotrofice - la 2 (2,6%) pacienți.

Redori de gambă au fost determinate la 21 (26,9%) de pacienţi cu sechele cicatriciale la membrul inferior, inclusiv de gradul I în 2 (9,5%) cazuri şi de gradul II în 19 (90,5%) cazuri. 6 (22,2%) pacienţi cu cicatrici în regiunea genunchiului nu au prezentat redori. În circa ¾ din cazuri (20 - 74,1%) redorile au fost generate de cicatrici hipertrofice, iar cicatricile atrofice nu au contribuit la formarea redorilor.

Cicatrici multiple (18 cazuri) au fost observate la pacienţii cu vârsta medie de 31,4±3,2 ani, vechimea medie a cicatricilor de 22,6±3,5 luni, suprafaţă medie a cicatricilor de 269,5±50,4 cm^2, SUAC preoperator de 21,0±1,2 puncte (proces cicatricial sever) şi BSHS-R preoperator de 3,4±0,2 puncte (impact extrem în calitatea vieţii). Conform scalei OBERG, disfuncţia membrului

inferior a fost apreciată cu 78,1±0,4 puncte. Impactul era mai pronunţat în cazul implicării în procesul cicatricial al articulaţiilor (tabelul 5).

Tabelul 5

Caracteristica cicatricilor multiple din regiunea membrului inferior şi perineu

Parametrii	Localizarea cicatricilor			p
	trunchi- coapsă	coapsă-gambă	gambă-picior	
Suprafaţa cicatricei (cm^2)	300	278,3±52,2	250±50	<0,001
Suprafaţă excizată (cm^2)	22,5±13,2	136±38,9	100±60	<0,01
SUAC preoperator (puncte)	21,5±2,5	20,9±0,8	20±1	<0,05
SUAC postoperator (puncte)	9,8±0,3	9,3±1,4	15±2	<0,05
SUAC peste 1 an (puncte)	7,3±0,6	8,1±0,6	11±1	<0,05
BSHSR preoperator (puncte)	6,8±1,8	2,1±0,9	3,5±2,5	<0,05
BSHSR postoperator (puncte)	20,5±0,5	15±2,2	11±1	<0,05
BSHSR peste 1 an (puncte)	26,2±0,9	26,1±1,2	25±2	<0,05
OBERG preoperator (puncte)	79,1±0,1	78,1±0,4	-	>0,05
OBERG postoperator (puncte)	44,2±0,3	45,2±0,5	-	>0,05
OBERG peste 1 an (puncte)	33,5±0,5	34,3±0,6	-	>0,05
Număr de cazuri	4	12	2	

Tabelul 6

Caracteristica cicatricilor solitare din regiunea membrului inferior şi perineu

Parametrii	Coapsă	Gambă	Picior	Perineu	Genunchi	Gleznă
Suprafaţa cicatricei (cm^2)	137,5±27,5	136±9,8	53,3±18,6	120	54±24	120
Suprafaţă excizată (cm^2)	82,6±25,2	79,5±10,9	36,7±27,3	20	38,4±12,5	70
SUAC preoperator (puncte)	22,8±0,7	20,4±0,6	22,3±0,9	25	21,4±0,3	21
SUAC postoperator (puncte)	9,6±1,8	10,1±0,6	11,7±1,2	2	10,6±2,7	9
SUAC peste 1 an (puncte)	7,8±1,1	9,2±0,8	8,2±0,6	1	9,1±1,1	3
BSHSR preoperator (puncte)	2,6±0,5	3,1±0,5	4,3±1,8	8	1,2±0,5	2
BSHSR postoperator (puncte)	16,1±1,7	14,9±0,9	14,7±2,3	26	10,2±2,2	17
BSHSR peste 1 an (puncte)	22,3±1,2	28,3±0,3	26,1±0,9	32	23,1±1,1	31
OBERG preoperat. (puncte)	68,3±1,2	78,3±0,7	-	-	76,1±0,7	77,4±1,1
OBERG postoperat.(puncte)	41,1±0,7	42,7±0,3	-	-	41,8±0,3	44,1±1,7
OBERG peste 1 an (puncte)	23,3±0,4	32,1±0,8	-	-	30,3±0,6	31,2±0,2
Număr cazuri	10	40	3	1	5	1

Cicatrici solitare (60 de cazuri) prezentau pacienţii cu vârsta medie de 32,3±1,5 ani, vechimea medie a cicatricilor de 30,1±1,5 luni, suprafaţa medie a cicatricilor de 133,7±19,3 cm^2, SUAC preoperator de 20,5±0,9 puncte şi BSHS-R preoperator de 3,5±0,8 puncte. Disfuncţia preoperatorie a membrului inferior, conform scalei OBERG, constituia 76,3±0,8 puncte (tabelul 6).

Bolnavii din ambele subloturi aveau vârstă aptă de muncă. Suprafaţa medie a cicatricilor multiple era de două ori mai mare, decât a celor solitare - 269,5±50,4 cm^2 şi 133,7±19,3 cm^2, respectiv ($p<0,01$). Preoperator, în ambele subloturi s-a constatat evoluţie

severă a procesului cicatriceal - 20,5±0,9 - 21±1,2 puncte și impact extrem al procesului cicatriceal asupra calităţii vieţii pacientului - 3,4-3,5 puncte. Aceşti parametri erau mai puţin pronunţaţi la pacienții cu cicatrici solitare.

3.6. Tratamentul chirurgical al diformităţilor cicatriciale la membrul pelvin şi perineu

La pacienţii cu redori de gambă, plastia cu transplant liber după excizia cicatricilor a fost efectuată în 10 (37,0%) cazuri, EPDD cu lambouri fascio-cutanate triunghiulare şi trapezoidale în 6 (22,2%) cazuri, EPLT în 4 (14,8%) cazuri și EPC în 1 (3,7%) caz. Redorile de gambă de gradul II (19 - 70,4% cazuri) şi de gradul I (2 - 7,4% cazuri) au fost reduse după fiecare tip de intervenţie chirurgicală aplicată. Cel mai frecvent, redorile de gradul II au fost rezolvate prin EPG - la 9 (33,3%) pacienţi, EPDD - la 5 (18,5%) pacienți, EPLT - la 4 (14,8%) pacienți și EPDA - la 1 (3,7%) pacient.

Cicatricile multiple în regiunea coapsă-gambă (12 - 66,7% cazuri) au fost operate prin EPDA - la 5 (27,8%) pacienți, EPDD - la 3 (16,7%) pacienți și EPG - la 4 (22,2%) pacienți. Cicatricile multiple au fost supuse mai frecvent plastiei prin procedeu de expansiune dirijată - în 7 (38,8%) cazuri, iar cicatricile solitare - EPG în 24 (40,0%) de cazuri, EPC în 2 (3,3%) cazuri şi EPV în 3 (5%) cazuri.

Cel mai frecvent cicatricile solitare (sublotul II) au fost reconstruite în regiunea gambei - 40 (66,7%) cazuri şi au fost supuse EPG în 21 (35%) de cazuri şi EPDD în 13 (21,7%) cazuri. Plastia vascularizată, EPDA şi EPLT au fost aplicate în câte 2 (3,3%) cazuri fiecare. Coapsa a suportat corecţie chirurgicală în 10 (16,7%) cazuri, inclusiv EPDA în 6 (10%) cazuri, EPV, EPG, EPDD şi EPLT în câte 1 (1,7%) caz. Cicatricile din regiunea genunchiului au fost supuse intervenţiilor chirurgicale în 5 (8,3%) cazuri: 3 (5%) cazuri de EPDA şi câte 1 (1,7%) caz de EPC şi EPDD. Perineul şi glezna au fost supuse intervenţiilor chirurgicale de corecţie în câte 1 (1,7%) caz.

Nu am constatat complicaţii după intervenţiile chirurgicale aplicate la reconstrucţia membrului inferior şi perineului în 17 (21,8%) cazuri cu cicatrici multiple şi în 51 (65,4%) de cazuri cu cicatrici solitare. Cea mai frecventă complicaţie în sublotul II a fost necroza marginală de lambou - 6 (7,7%) pacienţi. Necroza parţială de lambou s-a constatat în 2 (2,6%) cazuri şi dehiscenţa suturilor - în 1 (1,3%) caz.

3.7. Particularităţi histologice şi ultrastructurale ale tegumentelor expandate la pacienţii cu sechele cicatriciale postcombustionale

Au fost studiate ţesuturi dermice de la 6 bolnavi: lotul I (martor) - tegumente fiziologice (3 probe), lotul II - ţesuturi expandate obişnuit (3 probe), lotul III - ţesuturi expandate prin metode tradiţionale şi suplimentar expuse zilnic, câte 10 minute, la lumină polarizată policromată incoerentă, prelevate din zonele de dermotensie dirijată ale locomotorului (3 probe).

Analiza preparatelor histologice a relevat o subţiere a dermei în cazul expandării tisulare. Epiderma nu se modifică esenţial, însă prezintă o tendinţă de îngroşare, preponderent în lotul ţesuturilor expandate obişnuit. Aceste diferenţe se atenuează peste un an de la expandare.

În stratul granulos al epidermei au fost depistate organele citoplasmatice cu restructurări compensator-adaptive, mai bine conturate în lotul III, cu invaginări profunde ale membranei nucleare de o cantitate abundentă de organite citoplasmatice, cu o reţea endoplasmatică mai bine dezvoltată. Mai puţine mitocondrii și ribozomi s-au constatat în lotul II, iar spaţii intercelulare cu aceiaşi distanţă pe toată suprafaţa plasmalemei și joncţiuni Tight - mai frecvent în cazul aplicării fototerapiei (figura 1).

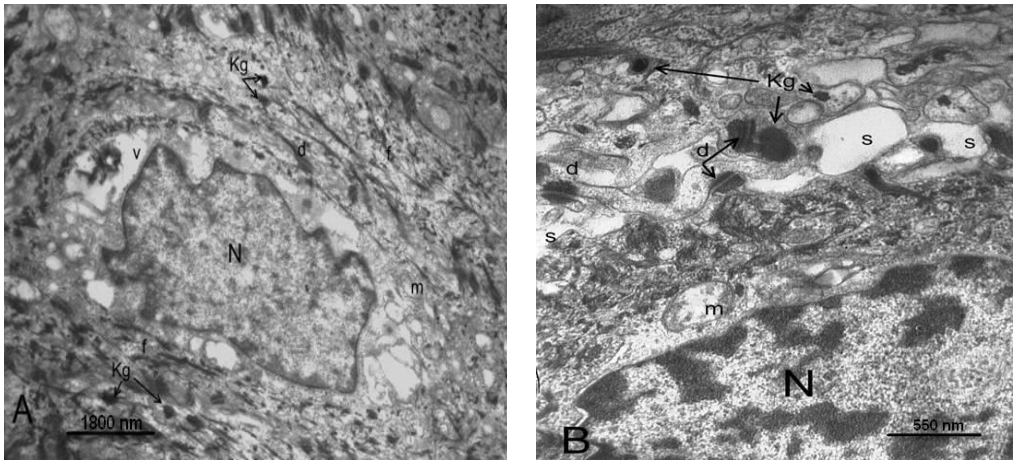

A B

Figura 1. Fragment de celulă din stratul granular (A - lotul II, B - lotul III): N - nucleu, m - mitocondrie, f - tonofibrile, v - vacuole, Kg - keratinosome, granule de keratină, d - desmosomi, s - spaţii intercelulare

În celulele stratului spinos (zona Malpighi) din lotul III sunt depistate fenomene de activitate înaltă a proceselor sintetice, cu cisterne ale reţelei endoplasmatice semnificativ dilatate și vacuolizate (lotul II), cu cumulări relative de tonofibrile în ţesuturile expuse fototerapiei (lotul III) şi cumulări considerabile în tegumentele expandate tradiţional (lotul II). Membranele celulare sunt păstrate mai bine în lotul III. Regimul tradiţional de dilatare a tegumentelor

(lotul II) a generat mai multe modificări în ultrastructura stratului spinos, profunzimea cărora în unele celule erau aproape destructive (figura 2).

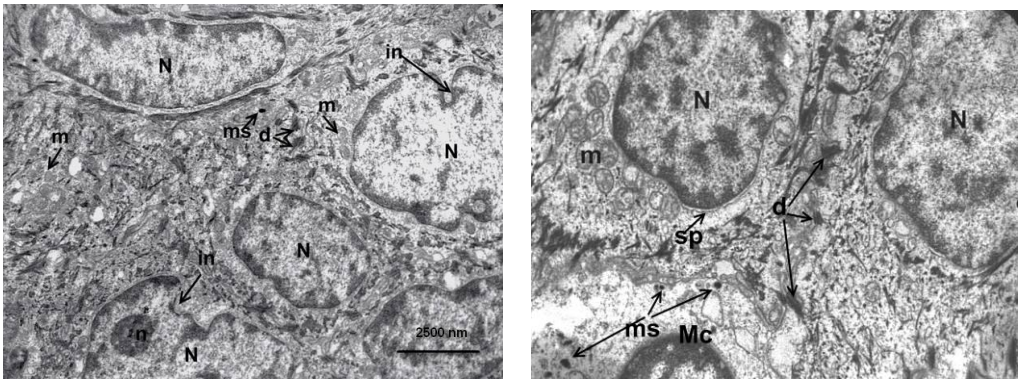

A B

Figura 2. Fragment din stratul spinos (A - lotul II, B - lotul III): N - nucleu, n - nucleol, m - mitocondrie, in - invaginarea membranei nucleare, d- desmozomă, sp - spaţii perinucleare, ms - melanosomă, Mc – melanocit

Organizarea microscopică a stratului bazal depinde de regimul expandării tegumentare, demonstrând devieri mari de la ţesuturile de control, cu nuclee polimorfe, de formă iregulară, membrane conturate, matrice nucleară de o densitate electronică moderată, cromatina uniform situată pe toata suprafaţa nucleului, mitocondriile celulelor mai bine conturate, un număr sporit de ribozomi şi polisomi liberi, tonofibrile concentrate în fascicule (figura 3).

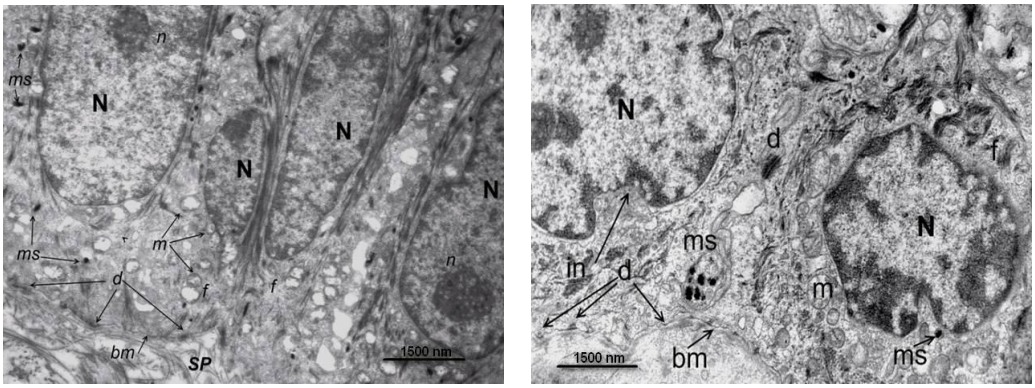

A B

Figura 3. Epidermocite bazale (A - lotul I, B - lotul III): N - nucleu, n - nucleol, m - mitocondrie, d -desmosomă, ms - melanosomă, f - tonofibrilă, bm - membrană bazală, SP - strat papilar, in – membrană nucleară

În tegumentul expandat (lotul II şi lotul III) membrana bazală prezenta o iregularitate şi o ondulare mai pronunţată, comparativ cu lotul martor. Comprimarea epidermei şi ondularea mai pronunţată a membranei bazale, observate în preparatele tegumentului expandat, sunt rezultatul

accelerării activităţii mitotice în aceste straturi, iar expunerea la lumină polarizată policromată incoerentă stimulează aceste procese (figura 4).

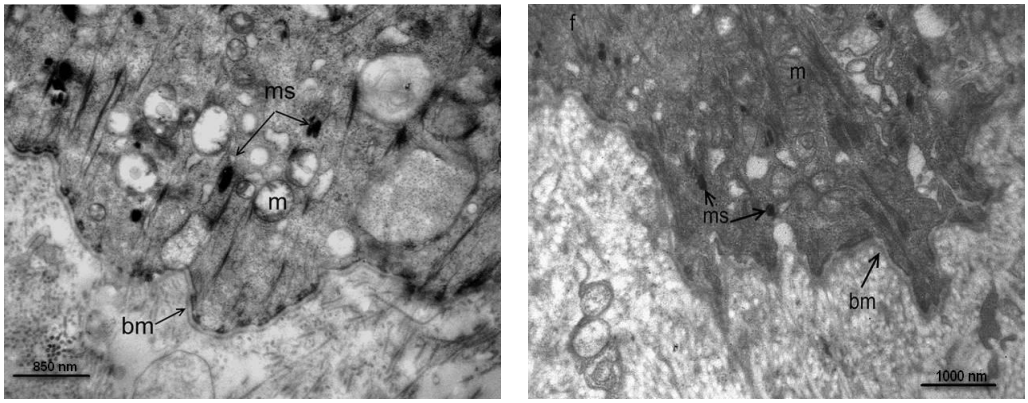

A B

Figura 4. Iregularitatea membranei bazale (A - lotul I, B - lotul III):
bm - membrană bazală, m - mitocondrie, ms – melanosomă.

Derma expandată, în special stratul reticular, conţine multe fâşii compacte de fibre de colagen, care se grupează şi se orientează cu o periodicitate mai pronunţată în lotul III, cu o grosime medie cuprinsă între 200 şi 350 Å. Fibrele elastice, asociate fibrelor de colagen, nu prezintă careva schimbări evidente în structura dermei tegumentelor expandate (figura 5).

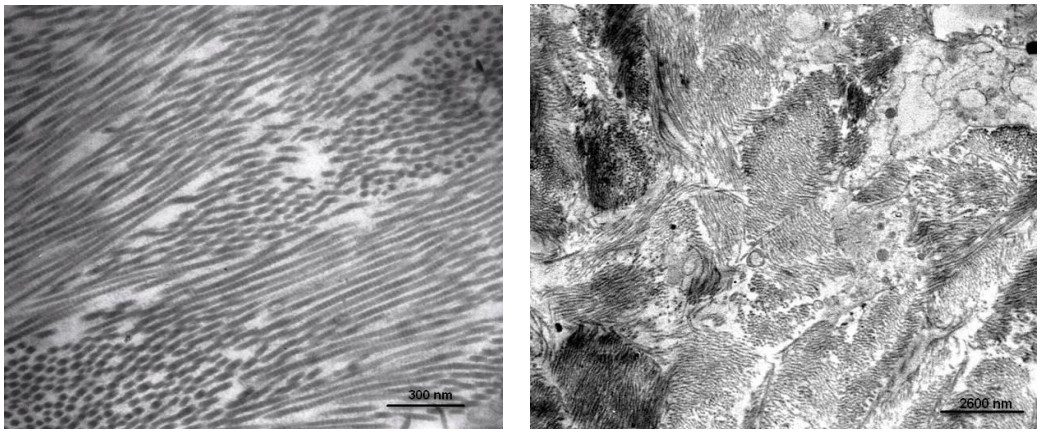

A B

Figura 5. Secţiune oblică a fibrelor de colagen peste două luni de expandare
(A - lotul II, B - lotul III)

În derma tegumentului expandat, fibroblaştii au fost găsiţi mai frecvent, decât în tegumentul fiziologic şi prezentau o activitate sporită a cisternelor reţelei endoplasmatice granulare, mai ales în lotul III. În straturile mai profunde ale dermei expandate din ambele loturi (II şi III) se găsesc frecvent miofibroblaşti cu nuclee celulare polimorfe, citoplasme cu abundenţă de reticul endoplasmatic, numeroase mitocondrii şi microfilamente alungite, care se agregă în grupuri formând „corpuri dense” (figura 6).

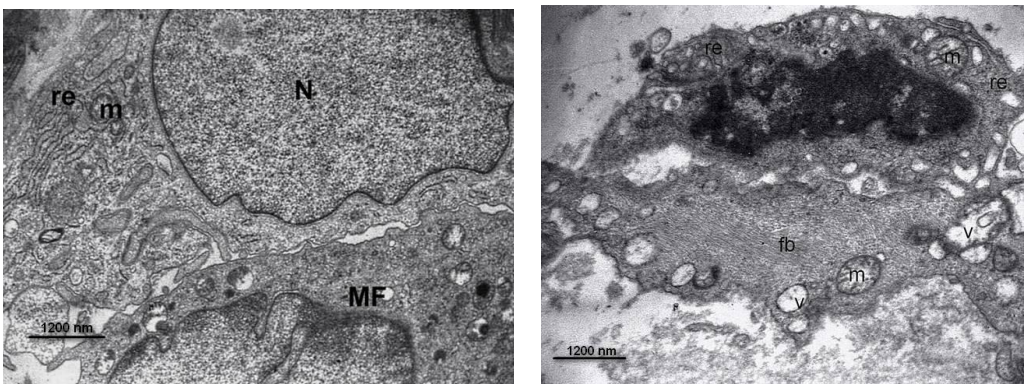

A B

Figura 6. A - fragment din fibroblast (lotul III), B - fragment de miofibroblast (lotul III): N - nucleu, m - mitocondrie, re - reticul endoplasmatic granular, MF - fragment din macrofag, v - vacuolă, fb - corp fibrilar

Expunerea la lumină polarizată policromată incoerentă a tegumentului expandat intensifică activitatea macrofagelor, care asigură o activitate fagocitară (figura 7).

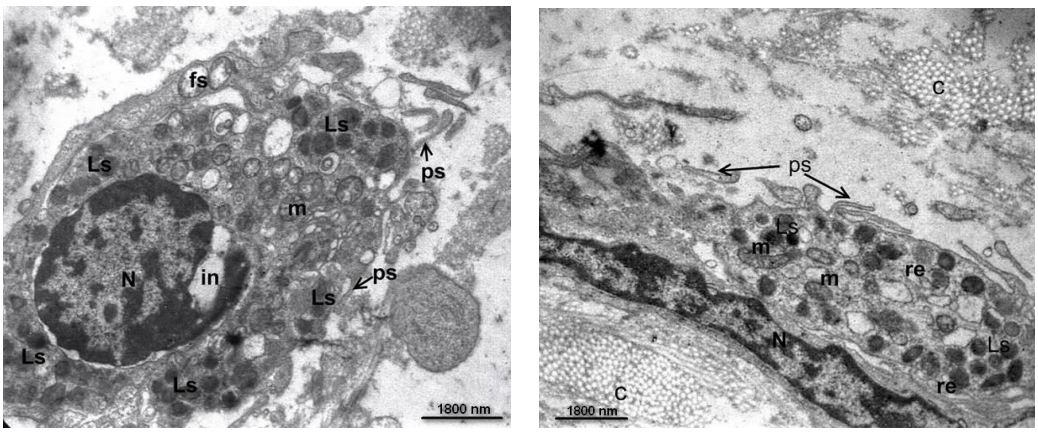

A B

Figura 7. A - macrofag din stratul papilar (lotul II), B - macrofag din stratul reticular (lotul III): N - nucleu, m - mitocondrie, Ls - lizozomă, fs - fagosomă, ps - pseudopodium, in – invaginarea membranei nucleare, re - reticulum endoplasmatic granular, c - fibre de colagen

Examinarea histologică şi prin microscopie electronică a ţesuturilor expandate tradiţional şi asociate cu lumină polarizată policromată incoerentă peste un an după inserare pe suprafeţele excizate nu relevă careva diferenţe structurale.

DISCUŢII ŞI SINTEZA REZULTATELOR OBŢINUTE

Membrul superior a fost implicat în procesul cicatricial postcombustional la 48,3% pacienţi din studiul nostru, membrul inferior şi regiunea perineului - la 27,2% pacienţi, gâtul şi trunchiul - la 24,5% pacienţi. Stigmele postcombustionale au fost observate preponderent în

partea superioară a corpului - 193 (67,5%) de cazuri, implicând frecvent membrul toracic, trunchiul şi gâtul. Mai rar, în 69 (24,1%) de cazuri, acestea erau localizate în partea inferioară a corpului - regiunea inghinală, perineu şi membrul inferior. În 24 (8,4%) de cazuri stigmele postcombustionale aveau localizare generalizată - membrul superior, trunchi şi membrul inferior. Vârsta medie a pacienţilor examinaţi (31,6±1,9 ani) corespunde perioadei active, apte de muncă. Majoritatea cicatricilor (86,2%) au avut caracter hipertrofic, iar în 43,1% din cazuri pacienţii prezentau şi diformităţi cicatriciale.

Conform datelor literaturii de specialitate, redori în articulaţiile membrului superior sunt constatate în 25-64,6% şi redori de gambă în 4,1-20,2% din cazurile de cicatrizare patologică. Ulceraţiile cicatriciale popliteale, în cazul redorilor de gambă, sunt observate în 60-80% din cazuri. În studiul nostru, redorile la nivelul membrului superior au alcătuit 42,8%, redorile de gambă - 26,9% şi cicatricile ulcerate - în 37,2% cazuri cu localizarea procesului cicatricial patologic la membrul inferior.

La pacienţii cu vârsta cuprinsă între 15 şi 40 de ani, EPC s-a aplicat în 18 (85,7%) cazuri, EPLT - în 33 (67,4%) de cazuri, EPDA - în 27 (84,4%) de cazuri şi EPDD - în 71 (76,3%) de cazuri. EPG a fost efectuată la 43 (53,1%) de pacienţi cu vârsta de până la 40 de ani şi la 38 (46,9%) de pacienţi cu vârsta de peste 41 de ani. Majoritatea cazurilor de EPV (6-60%) au fost efectuate la pacienţii cu vârsta de peste 41 de ani.

Cel mai frecvent, 5 (50,0%) cazuri de cicatrici normotrofice şi 83 (35,3%) cazuri de cicatrici hipertrofice, au fost supuse EPDD, 9 (52,9%) cazuri de cicatrici atrofice şi 8 (38,1%) cazuri de cicatrici cheloide - EPG. Majoritatea defectelor estetice - 20 (52,6%) de cazuri, cicatricilor deformante - 32 (37,7%) de cazuri, masivelor cicatriciale - 17 (32,1%) cazuri, cicatricilor retractile - 10 (41,7%) cazuri şi hipercheratoze - 1 (0,3%) caz au fost supuse EPDD, majoritatea bridelor cicatriciale - 18 (35,3%) cazuri au fost supuse EPLT, majoritatea cicatricilor ulcerate - 25 (73,5%) cazuri au fost supuse EPG.

EPC a fost efectuată la bolnavii cu vârsta medie de 25,9±2,8 ani, vechimea medie a cicatricilor de 28,2±3,4 luni, suprafaţa medie a cicatricilor de 113,1±26,3 cm^2 şi suprafaţa medie a cicatricilor excizate de 21,2±5,5 cm^2 ($p<0,05$). Procesul cicatricial, conform SUAC, era moderat pronunţat preoperator (20,3±0,5 puncte), s-a ameliorat până la nepronunţat postoperator (12,1±0,5 puncte) şi peste un an după intervenţia chirurgicală (9,8±0,1 puncte; $p<0,05$). Gradul de impact al procesului cicatriceal asupra calităţii vieţii pacientului, apreciat în baza scalei BSHS-R, era extrem preoperator (2,8±0,6 puncte), s-a ameliorat până la pronunţat postoperator (11,8±1,3 puncte) şi peste un an după intervenţia chirurgicală (20,8±0,7 puncte; $p<0,05$).

EPLT s-a realizat la bolnavii cu vârstă medie de 34,4±2,3 ani, vechimea medie a cicatricei de 26,8±2,4 luni (p<0,01), suprafaţa medie a cicatricei de 228,6±24,2 cm^2 şi suprafaţa medie a cicatricilor excizate de 37,5±2,5 cm^2 (p<0,01). Procesul cicatricial, conform SUAC, era sever preoperator (20,7±0,4 puncte), s-a ameliorat până la nepronunţat postoperator (9,8±0,6 puncte) şi peste un an după intervenţia chirurgicală (6,8±0,3 puncte; p<0,05). Gradul de impact al procesului cicatricial asupra calităţii vieţii pacientului, conform scalei BSHS-R, era extrem preoperator (3,0±0,3 puncte), s-a ameliorat până la pronunţat postoperator (11,6±0,7 puncte) şi peste un an după intervenţia chirurgicală (20,1±0,4 puncte; p<0,01).

EPDA a fost executată la pacienţii cu vârstă medie de 27,7±2,2 ani, vechimea medie a cicatricei de 27,9±2,6 luni, suprafaţa medie a cicatricei de 113,3±19,1 cm^2, suprafaţa medie a cicatricii excizate de 57,6±7,7 cm^2. Procesul cicatricial, conform SUAC, era sever preoperator (22,0±0,4 puncte), s-a ameliorat până la moderat postoperator (10,8±0,8 puncte; p<0,05) şi peste un an după intervenţia chirurgicală (7,2±0,3 puncte; p<0,05). Gradul de impact al procesului cicatricial asupra calităţii vieţii pacientului, conform scalei BSHS-R, era extrem preoperator (2,0±0,2 puncte), s-a ameliorat până la pronunţat postoperator (15,0±1,1 puncte) şi până la moderat peste un an după intervenţia chirurgicală (20,1±0,8 puncte; p<0,05).

EPDD a fost efectuată la pacienţii cu vârsta medie de 28,3±1,2 ani, vechimea medie a cicatricei de 32,1±2,3 luni, suprafaţa medie a cicatricei de 216,6±13,3 cm^2, suprafaţa medie a cicatricii excizate de 129,9±10,7 cm^2. Procesul cicatricial, conform SUAC, era sever preoperator (21,4±0,3 puncte), s-a ameliorat până la nepronunţat postoperator (10,1±0,4 puncte) şi peste un an după intervenţia chirurgicală (9,1±1,2 puncte; p<0,05). Gradul de impact al procesului cicatricial asupra calităţii vieţii pacientului, conform scalei BSHS-R, era extrem preoperator (3,2±0,3 puncte), s-a ameliorat până la pronunţat postoperator (14,3±0,5 puncte) şi peste un an după intervenţia chirurgicală (24,1±0,3 puncte; p<0,05).

EPG s-a realizat la pacienţii cu vârstă medie de 38,8±1,6 ani, vechimea medie a cicatricei de 22,4±1,6 luni, suprafaţa medie a cicatricei de 170,3±15,1 cm^2, suprafaţa medie a cicatricei excizate de 78,6±7,1 cm^2. Procesul cicatricial, conform SUAC, era moderat preoperator (20,0±0,4 puncte), s-a ameliorat până la pronunţat postoperator (10,8±0,4 puncte) şi peste un an după intervenţia chirurgicală (9,9±1,1 puncte; p<0,05). Gradul de impact al procesului cicatricial asupra calităţii vieţii pacientului, conform scalei BSHS-R, era extrem preoperator (3,4±0,3 puncte), s-a ameliorat până la pronunţat postoperator (13,3±0,6 puncte) şi peste un an după intervenţia chirurgicală (22,2±0,2 puncte; p<0,01).

EPV a fost efectuată la pacienţii cu vârstă medie de 44,0±6,3 ani, vechimea medie a cicatricei de 26,0±5,2 luni, suprafaţa medie a cicatricei de 165,0±33,4 cm^2, suprafaţa medie a

cicatricei excizate de 98,9±28,4 cm^2. Procesul cicatricial, conform SUAC, era moderat preoperator (19,7±1,1 puncte), s-a ameliorat până la nepronunţat postoperator (8,9±1,6 puncte) şi peste un an după intervenţia chirurgicală (8,1±0,4 puncte; $p<0,05$). Gradul de impact al procesului cicatricial asupra calităţii vieţii pacientului, conform scalei BSHS-R, era extrem preoperator (3,8±0,9 puncte) şi s-a ameliorat până la pronunţat postoperator (13,5±1,2 puncte) şi peste un an după intervenţia chirurgicală (20,9±0,8 puncte; $p<0,05$).

Aşadar, în baza analizei proceselor cicatriciale, gradului de impact asupra calităţii vieţii pacienţilor arşi, rezultatelor diferitor procedee plastice aplicate sechelelor cicatriciale postcombustionale, ajustate în funcţie de gradul dereglărilor funcţionale, caracterul manifestărilor şi localizarea diformităţilor am elaborat 1) algoritmul de dispensarizare a sechelelor cicatriciale postcombustionale la locomotor (figura 8), 2) indicaţiile, contraindicaţiile şi algoritmul de tratament chirurgical, 3) măsurile de profilaxie a complicaţiilor postoperatorii.

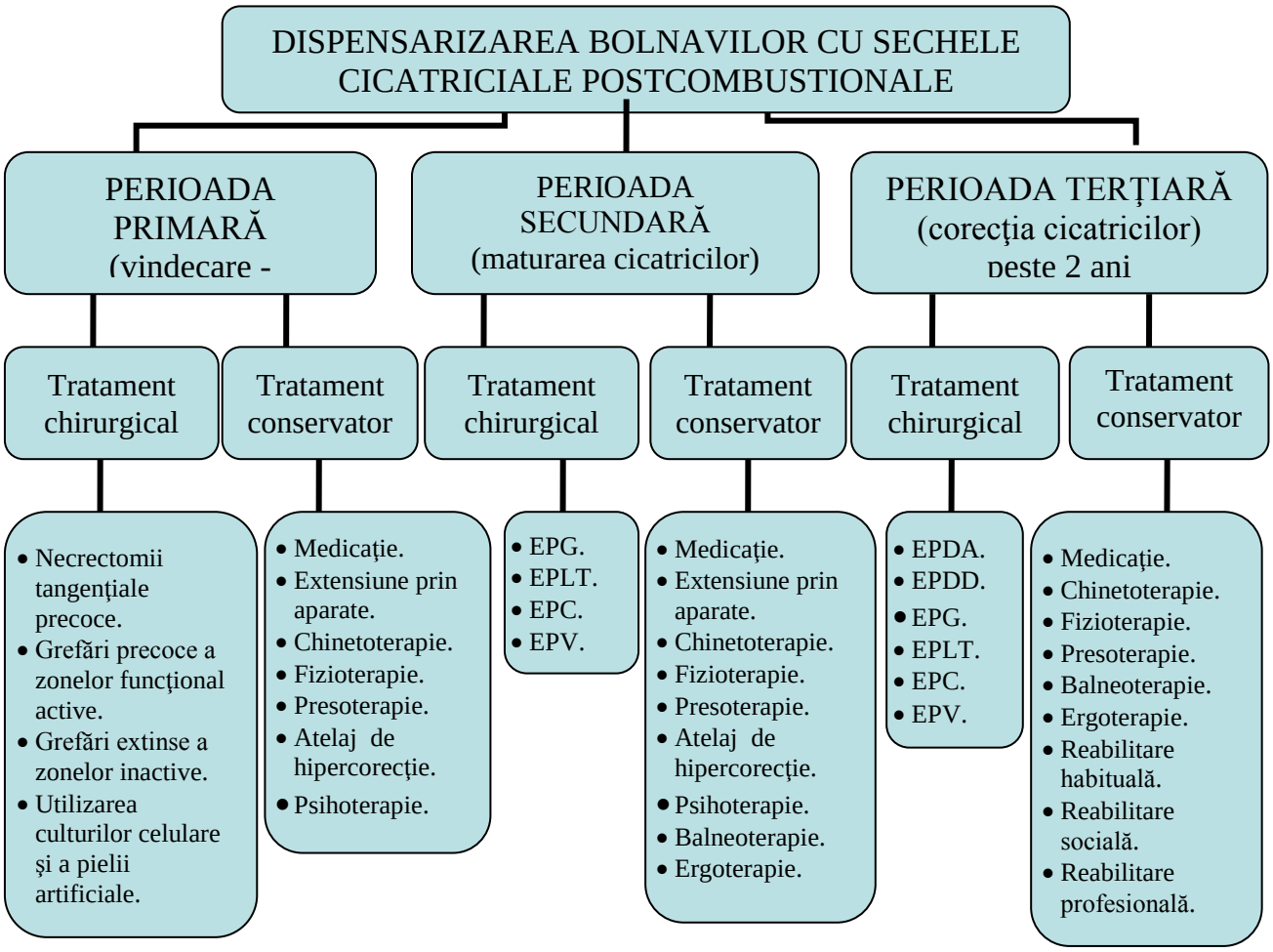

Figura 8. Algoritmul de dispensarizare a cicatricilor postcombustionale

CONCLUZII GENERALE ŞI RECOMANDĂRI PRACTICE

Concluzii

1. Sechelele cicatriciale postcombustionale ale locomotorului limitează funcția în 56,3% cazuri, cu implicarea preponderentă (48,3%) a membrului toracic. Cicatricile postarsură sunt preponderent hipertrofice (83,2%), cu proces cicatricial sever (20,8±1,1 puncte) în cazul localizării la membrul pelvin-perineu şi impact extrem asupra calității vieții pacientului (3,1±0,4 - 6,8±0,4 puncte) în toate localizările. Funcția membrului toracic este redusă (18,7±2,4 puncte), iar disfuncția membrului pelvin este marcantă (77,9±0,8 puncte, chiar dacă acest segment anatomic este afectat mul mai rar (27,2%), comparativ cu membrul superior.
2. Reabilitarea chirurgicală a sechelelor cicatriciale postcombustionale ale locomotorului reprezintă un proces medico-biologic dificil, cu rezolvare etapizată în 47,9% din cazuri. Tratamentul operator efectuat: excizie-plastie vascularizată în redori severe cu implicarea structurilor anatomice importante (2,5%), excizie-plastie combinată în cicatrici imature cu capital plastic adiacent insuficient (7,3%), excizie-plastie prin transpoziție în prezenţa bridelor cicatriciale asociate cu redori (17,1%), excizie-grefare a defectelor asociate cu redori şi ulcerări cu puţin capital plastic adiacent (28,7%) - asigură restabilirea funcţională a segmentelor locomotorului. Excizia-plastie prin avansare în defectele cicatriciale cu mobilitatea bună a ţesuturilor învecinate (11,5%) şi excizia-plastie prin procedeu de expansiune tisulară în defectele cicatriciale cu dimensiuni mari şi cu capital plastic util (32,9%) - asigură restituirea optimală funcţională şi estetică.
3. Ultrastructura tegumentului expandat, expus tratamentului adjuvant cu lumină polarizată policromată incoerentă, diferă de tegumentul tensionat tradiţional prin procesul de diferenţiere terminală mai accentuat. Fototerapia complementară, prin accelerarea reacţiilor compensatorii de adaptare, ameliorarea metabolismului intracelular şi atestarea reacţiilor mai pronunţate de ameliorare a vascularizării lambourilor dermice, se reflectă favorabil la optimizarea rezultatelor finale anatomice şi funcţionale, comparativ cu expandarea tradiţională, în care se determină manifestări ale proceselor degenerative instabile.
4. Evoluția procesului cicatricial şi impactului asupra calităţii vieţii pacienţilor s-au ameliorat după toate tipurile de intervenţii chirurgicale aplicate cu, respectiv, 50,2±18,6% şi 70,5±18,3% ($p<0,01$). Excizia-plastia vascularizată şi excizia-plastia prin transpoziție îmbunătăţeşte mai important procesul cicatricial cu 55,7±6,1%, iar excizia-plastia prin avansare şi excizia-dermotensia - şi impactul asupra calităţii vieţii pacienţilor cu 80,9±6,1% ($p<0,01$). Procedeele de expansiune dirijată şi de plastie vascularizată sunt cele mai eficiente în reducerea suprafeţelor de cicatrici: 60,5±8,7% şi 66,1±30,6%, respectiv, înlocuind

defectele cu ţesut de calitate identică cu cel adiacent ($p<0,05$). Excizia-plastia vascularizată și excizia-plastia prin avansare sunt mai eficiente şi ameliorează funcția membrului toracic (UCLA) cu 56,3±9,4% ($p>0,05$), iar excizia-plastia combinată și excizia-plastia prin expansiune tisulară dirijată - funcția membrului pelvin cu 55,1±6,4% ($p<0,05$).

5. În rezultatul analizei datelor obţinute, am elaborat un algoritm de reabilitare medicală și socială a bolnavilor cu consecinţe cicatriciale postcombustionale la aparatul locomotor, confirmat prin rezultatele tratamentului chirurgical aplicat, care poate fi utilizat în instituțiile medicale implicate în tratamentul bolnavilor cu leziuni termice.

Recomandări practice

1. Profilaxia sechelelor postcombustionale severe se recomandă de început în perioada arsurii acute, îndeosebi la pacienţii cu leziuni termice severe ce implică zone funcţional active sau estetice şi impune o abordare multidirecţională: funcţională, estetică, psiho-socială.
2. Intervenţiile chirurgicale la pacienţii cu dereglări funcţionale cauzate de redori trebuie de aplicat cât mai precoce, chiar şi în cazul imaturităţii lor, iar pentru un rezultat estetic mai bun de efectuat pe cicatrice matură. Procesul de maturizare cicatricială de accelerat prin aplicarea complexului de tratament balneo-fizio-chinetoterapeutic şi medicamentos, îndată după rezolvarea plăgilor postarsură.
3. Este necesar de administrat tratament adjuvant prin expunere zilnică a ţesuturilor la lumină polarizată policromată incoerentă cu lungimea de undă 480-3400 nm, densitatea fasciculului de lumină de 2,4 j/cm^2, puterea de 40 mW/cm^2 şi durata de expunere de 10 minute.
4. Respectarea conduitelor profilactice a complicaţiilor postoperatorii: pregătirea preoperatorie prin medicaţie dezagregantă, antiinflamatorie, desensibilizantă, reologică, metabolică, antitrombotică, anxiolitică, etc.; aplicarea anesteziei adecvate pe parcursul intervenţiei; limitarea sângerării intraoperatorii prin aplicarea tehnicii de tumescenţă; efectuarea inciziei ferme în cadrul sau pe perimetrul cicatricilor; atitudine grijulie faţă de ţesuturile implicate în manopera operatorie; aplicarea suturilor netensionate în planuri anatomice, în detrimentul formării cavităţilor, hematoamelor sau seroamelor postoperatorii.
5. Continuarea medicaţiei postoperatorii analgetice, dezagregante, antiinflamatoare, desensibilizante, reologice, metabolice, antitrombotice, abiotice, etc. Imobilizarea postoperatorie a segmentului operat în poziţie de hipercorecţie. Purtarea bandajului elastic compresiv timp de 3-6 luni după înlăturarea suturilor primare. Aplicarea de gel sau emplastru de silicon pe suprafaţa cicatricilor pe parcursul primelor 3 luni postoperator.

BIBLIOGRAFIE

1. Argilova M., Hadjiski O., Victorova A. Non-operativ treatment of hypertrophic scars and Keloids after burns in children. Ann. Burns Fire Disasters. 2006, vol. 19, no. 2, p. 80-87.
2. Barbour J.R., Schweppe M. Lower-extremity burn reconstruction in the child. Journal Craniofacial Surgery. 2008, vol. 19, no. 4, p. 976-988.
3. Balasubramani M., Kumar T., Babu M. Skin substitutes: a review. Burns. 2001, vol. 27, p. 534-544.
4. Berman B., Viera M.H., Amini S. Prevention and management of hypertrophic scars and keloids after burns in children. J. Craniofac Surg. 2008, vol. 19, no. 4, p. 989-1006.
5. **Cirimpei O.** Actualităţi în tratamentul cicatricilor postcombustionale la locomotor. Arta Medica. 2008, nr. 4, p. 25-31.
6. Coşneanu R., **Cirimpei O.**, Conţu Gh. Aplication perspectives of dermotension method in the posttraumatic scar treatment. Curierul Medical. 2006, număr special, p. 75.
7. Enescu D., Bordeianu I. Manual de chirurgie plastică. Constanţa: University press, 2001, p. 390-400.
8. Gangemi E.N. Epidemiology and risk factors for pathologic scarring after burn wounds. Arch. Facial Plast. Surg. 2008, vol. 10, no. 2, p. 93-102.
9. Figus A., Leon-Villapalos J., Philp B. Severe multiple extensive postburn contractures: a simultaneous approach with total scar tissue excision and resurfacing with dermal regeneration template. J. Burn Care Res. 2007, vol. 28, no. 6, p. 913-917.
10. Kulahci Y., Sever C., Uygur F. Pre-expanded pedicled thoracodorsal artery perforator flap for postburn axillary contracture reconstruction. Microsurgery. 2011, vol. 31, no. 1, p. 26-31.
11. Lee D.F. Rehabilitation of the burn patient. ACS Surgery: Principles and Practice Rehabilitation of the Burn Patient. 2004, p. 1-8.
12. Lykoudis E.G., Seretis K., Ziogas D.E. Tissue expansion and latissimus dorsi transfer for arm-thorax synechia reconstruction. J. Burn Care Res. 2011, vol. 32, no. 2, p. 15-20.
13. Oh S.J., Kim Y. Combined AlloDerm® and thin skin grafting for the treatment of postburn dyspigmented scar contracture of the upper extremity. J. Plast. Reconstr. Aesthet. Surg. 2011, vol. 64, no. 2, p. 229-233.
14. Pallua N, Demir E. Postburn head and neck reconstruction in children with the fasciocutaneous supraclavicular artery island flap. Ann. Plast. Surg. 2008, vol. 60, no. 3, p. 276-282.
15. Pasyk K.A. Electron microscopic evaluation of guinea pig skin and soft tissues "expanded" with a self-inflating silicone implant. Plast. Reconstr. Surg. 1982, vol. 70, no. 1, p. 37-45.

16. Spanholtz T., Theodorou P., Amini P. Severe burn injuries: acute and long-term treatment. Dtsch. Arztebl. Int. 2009, vol. 106, no. 38, p. 607-613.
17. Taran A., Corlăteanu M., **Cirimpei O.** Dermotensia în chirurgia de reconstrucţie a sechelelor posttraumatice. Materialele congresului V a ortopezilor-traumatologilor din Republica Moldova. Chişinău, 2001, p. 386-388.
18. Tucker S.C. Reconstruction of severe hand contractures: An illustrative series. Indian J. Plast. Surg. 2011, vol. 44, no. 1, p. 59-67.
19. Verega G. The Lateral brachial osteofasceocutaneous flap: a new variant of distal migration. Romanian Journal of Hand and Reconstructive Microsurgery. 2002, vol. 7, no. 3-4, p. 9-18.
20. **Чиримпей О.** Реконструктивно-восстановительные операции на верхней конечности в системе реабилитации ожоговых реконвалесцентов. Материалы международной конференции „Новое в пластической хирургии и комбустиологии”. Санкт-Петербург, 2007, с. 99-100.

LISTA LUCRĂRILOR ŞTIINŢIFICE PUBLICATE LA TEMA TEZEI

- **Articole în reviste naționale:**

1. **Cirimpei O.** Actualităţi în tratamentul cicatricilor postcombustionale la locomotor. În: Arta Medica. Chișinău, 2008, nr. 4 (31), p. 25-31. Categoria C.
2. **Cirimpei O.** Particularităţi histologice şi ultrastructurale ale ţesuturilor expandate la bolnavii cu sechele cicatriciale postcombustionale. În: Arta Medica. Chișinău, 2010, nr. 1 (40), p. 17-23. Categoria C.
3. **Cirimpei O.** Tratamentul chirurgical în complexul de recuperare a bolnavilor cu sechele cicatriciale la locomotor. În: Arta Medica. Chișinău, 2011, nr. 2 (45), p. 267-270. Categoria C.
4. **Cirimpei O.,** Taran A. Actualităţi în organizarea tratamentului specializat a bolnavilor cu leziuni termice şi sechelele lor în Republica Moldova. În: Sănătate Publică, Economie şi Management în Medicină. Chișinău, 2011, nr.3, p.59-62. Categoria B.
5. **Cirimpei O.** Tratamentul chirurgical al pacienţilor cu diformităţi cicatriciale postcombustionale la locomotor. Conferinţa a X-a Naţională a ortopezilor-traumatologi din Republica Moldova. În: Curierul Medical. Chișinău, 2008, nr. 2 (302), p. 63-66. Categoria B.

- **Articole în culegeri de materiale naționale:**

6. **Cirimpei O.** Concept modern de reabilitare medicală a bolnavilor cu sechele cicatriciale postcombustionale. În: Anale ştiinţifice ale Universității de Stat de Medicină și Farmacie

"Nicolae Testemiţanu" din Republica Moldova, vol. IV. Chişinău, 2007, p.274-279. Categoria C.

7. **Cirimpei O.** Lumina polarizată policromatică incoerentă BIOPTRON în ameliorarea tratamentului arsurilor şi proceselor de cicatrizare. În: Anale ştiinţifice ale Universităţii de Stat de Medicină şi Farmacie "Nicolae Testemiţanu" din Republica Moldova. Vol. IV. Chişinău, 2008, p. 194-197. Categoria B.
8. Taran A., Corlăteanu M., Nistor A., **Cirimpei O.,** et al. Aplicarea metodei de dermotensie în chirurgia plastică a sechelelor posttraumatice. În: Anale ştiinţifice ale Universităţii de Stat de Medicină şi Farmacie "Nicolae Testemiţanu" din Republica Moldova. Vol. IV. Chişinău, 2001, p. 154-158. Categoria B.

- **Teze ale comunicărilor ştiinţifice naţionale:**

9. Taran A., Corlăteanu M., **Cirimpei O.** Dermotensia în chirurgia de reconstrucţie a sechelelor posttraumatice. În: Materialele congresului V a ortopezilor-traumatologilor din Republica Moldova. Chişinău, 2001, p. 386-388.
10. **Cirimpei O.** Tratamentul chirurgical reconstructiv în complexul de reabilitare a bolnavilor cu cicatrici postcombustionale. În: Materialele congresului VI a ortopezilor-traumatologilor din Republica Moldova. Chişinău, 2006, p. 351.
11. **Cirimpei O.** Tratamentul sechelelor cicatriciale la membrul inferior și perineu. În: Arta Medica. Chișinău, 2011, nr. 3 (46), p. 105. Categoria C.
12. **Cirimpei O.** Tratamentul chirurgical a reconvalescenților cu cicatrice postarsură la gât și trunchi. În: Arta Medica. Chișinău, 2011, nr. 3 (46), p. 106. Categoria C.
13. **Cirimpei O.** Particularităţi de tratament a sechelelor postcombustionale la membrul superior şi centura scapulară. În: Arta Medica. Chișinău, 2011, nr. 3 (46), p. 106. Categoria C.

- **Teze ale comunicărilor ştiinţifice internaţionale:**

14. Таран А., Корлэтяну М., **Чиримпей О.** Опыт применения метода тканевого растяжения при хирургическом лечении дефектов и рубцовых деформаций мягких тканей головы. В: Тезисы докладов IV конгресса „ Пластическая хирургия и эстетическая дерматология ". Ярославль, Россия, 2003, с. 260-261.
15. **Чиримпей О.,** Таран А. Реконструктивно – востановительное лечение рубцовых деформаций нижних конечностей методом дозированного тканевого растяжения. В: Сборник научных трудов съезда комбустиологов России. Москва, Россия, 2005, с. 245-246.

16. Coșneanu R., **Cirimpei O.**, Conțu Gh. Aplication perspectives of dermotension method in the posttraumatic scar treatment. 1-st International Medical Students and Young Doctors Congress. În: Curierul Medical. Chișinău, 2006, număr special, p.75. Categoria B.
17. **Чиримпей О.** Реконструктивно-восстановительные операции на верхней конечности в системе реабилитации ожоговых реконвалесцентов. В: Материалы международной конференции „Новое в пластической хирургии и комбустиологии”. Санкт-Петербург, Россия, 2007, с. 99-100.

- **Brevete de invenţii:**

18. **Cirimpei O.,** Marin I. Metodă de plastie a defectelor mari ale pielii. Republica Moldova. Hotărârea de acordare a brevetului de invenţie nr. 7001 din 2011-12-14.

ADNOTARE

Cirimpei Octavian

„Tratamentul chirurgical în complexul de recuperare a bolnavilor cu sechele cicatriciale în regiunea locomotorului”

Teză de doctor în medicină

Chişinău, 2012

Structura tezei. Lucrarea este expusă pe 110 pagini şi include: introducere, 3 capitole, sinteza rezultatelor obţinute, concluzii generale şi recomandări practice, bibliografie din 226 titluri, 4 anexe, 51 figuri, 20 tabele, 1 formulă. Rezultatele obţinute sunt publicate în 17 lucrări ştiinţifice şi 1 brevet de invenţie.

Cuvinte-cheie: sechele cicatriciale, redoare postcombustională, excizia cicatricilor.

Domeniul de studiu. Studiul a inclus 286 bolnavi cu sechele postcombustionale la locomotor, trataţi prin diverse procedee plastice în Spitalul Clinic de Traumatologie şi Ortopedie.

Scopul şi obiectivele lucrării. Pentru prevenirea complicaţiilor postoperatorii, a fost elaborată o metodă de ameliorare a calităţilor pielii în scopul pregătirii tegumentelor pentru plastie ulterioară prin procedeul de dermotensie dirijată. Obiectivul de cercetare: estimarea rezultatelor tratamentului chirurgical al sechelelor cicatriciale postcombustionale în funcţie de localizare şi metoda operatorie aplicată.

Noutatea şi originalitatea ştiinţifică. Au fost studiate manifestările cicatriciale postcombustionale la locomotor şi eficienţa tratamentului chirurgical în dependenţă de localizarea acestora. În premieră, ţesuturile expandate tradiţional au fost supuse tratamentului adjuvant cu lumină polarizată policromată incoerentă, apoi examinate histologic şi prin microscopie electronică.

Problema ştiinţifică soluţionată în lucrare constă în aprecierea aplicabilităţii tratamentului chirurgical al sechelelor postcombustionale în funcţie de localizare şi gradul de manifestare, beneficiului fototerapiei complementare şi impactului asupra calităţii tegumentelor expandate dirijat.

Semnificaţia teoretică. Studiul a confirmat utilitatea şi prioritatea terapiei complementare cu lumină polarizată policromată incoerentă, comparativ cu metoda tradiţională.

Valoarea aplicativă a lucrării şi implementarea rezultatelor ştiinţifice. Au fost valorificate şi implementate în activitatea practică principiile tratamentului chirurgical prin diverse metode plastice.

РЕЗЮМЕ

Чиримпей Октавиан

”Хирургическое лечение больных с послеожоговыми рубцами опорно-двигательного аппарата в комплексе восстановительного периода”

Диссертация на соискание учённой степени кандидата медицинских наук

Кишинёв, 2012

Структура диссертации. Работа представлена на 110 страницах электронного текста и состоит из введения, 3 глав, заключения, выводов, практических рекомендаций и библиографии, включающей 226 научных источников. Работа иллюстрирована 20 таблицами, 51 рисунками, 4 приложениями и 1 формулой. Результаты исследования опубликованы в 17 научных работах и 1 патенте на изобретении.

Ключевые слова: послеожоговый рубец, послеожоговая контрактура, иссечение рубцов.

Область и задачи исследования. Исследование включило 286 больных с послеожоговыми рубцами опорно-двигательного аппарата, подвергнутых хирургическому лечению. С целью профилактики послеоперационных осложнений, разработан метод позволяющий улучшить качество кожи в комплексе подготовки тканей для последующей пластики методом дозированной дермотензии. Изучены результаты хирургического лечения различными пластическими методами в зависимости от локализации рубцов.

Научная новизна. Были изучены послеожоговые рубцовые проявления и исследована эффективность хирургического лечения послеожоговых рубцов и контрактур в зависимости от их локализации. Впервые, традиционно экспандируемые ткани дополнительно облучены полихроматическим поляризованным светом и изучены гистологическим и электронно-микроскопическим методами.

Проблема решённая в диссертации. Оценка хирургического лечения последствий ожогов в зависимости от их локализации и степени выраженности, а также преимущества и влияние дополнительной фототерапии на качество расширенной кожи.

Теоретическая значимость и практическая ценность работы. Обоснованы целесообразность и приоритетность использования полихроматического поляризованного света, по сравнению с традиционным методом. Принципы хирургического лечения послеожоговых рубцов были оценены и внедрены в практическую деятельность специализированного отделения для лечения ожогов и их последствий Клинической Больницы Травматологии и Ортопедии.

SUMMARY

Cirimpei Octavian

"Surgical treatment of the recovery complex of patients with cicatricial sequelae in the locomotor region"

PhD thesis in medicine

Chisinau 2012

Structure of the thesis. The work is presented on 110 pages and it includes an introduction, 3 chapters, the results synopsis, general conclusions and practical recommendations, a bibliography consisting of 226 sources, 4 annexes, 51 figures and 20 tables. The results obtained are published in 17 scientific works and 1 invention patent.

Key words: scar sequelae, post-burn stiffness, scar excision.

Domain of the research. The research includes a lot consisting of 286 patients with post-burn sequelae in the locomotor system, undergoing various plastic surgery methods in the Clinical Hospital of Traumatology and Orthopaedics.

Aim. A complex therapeutic approach has been elaborated in cases of controlled dermal extension in order to prevent post-surgery complications. The aim of the research was to analyse and compare the results of post-burn surgical treatment depending on the scars localization and method applied.

Novelty and scientific originality. The study of the clinical manifestations of the post-combustion cicatrix in the locomotor system and of the efficiency of the surgical treatment depending on the scar localization was done in premiere in the Republic of Moldova. It is for the first time that the expanded tissues were exposed to additional polarized polychromatic incoherent light treatment, with histological and electronic microscopic research applied during the treatment.

The problem discussed in the thesis is the appreciation of the applicability of the surgical treatment of post-burn scars depending on the localization and the degree of manifestation as well as the benefit of complimentary phototherapy and its impact on the quality of the tissues expanded.

Theoretical significance. The research brought sufficient supportive arguments and confirmations of the practical efficiency of the polarized polychromatic incoherent light therapy in comparison with traditional approach.

The value of the research and the implementation of the scientific results. Different principles of the surgical treatment were implemented in the practical activity thorough various plastic methods.

LISTA ABREVIERILOR

EPC	-	excizia cicatricilor şi plastie combinată
EPDA	-	excizia cicatricilor şi plastie prin procedeu de dermotensie acută
EPDD	-	excizia cicatricilor şi plastie prin procedeu de dermotensie dirijată
EPG	-	excizia cicatricilor şi grefare
EPLT	-	excizia cicatricilor şi plastie prin transpoziție cu lambouri triunghiulare sau trapezoidale încrucişate
EPV	-	excizia cicatricilor şi plastie vascularizată
USMF	-	Universitatea de Stat de Medicină şi Farmacie

CIRIMPEI OCTAVIAN

TRATAMENTUL CHIRURGICAL ÎN COMPLEXUL DE RECUPERARE A BOLNAVILOR CU SECHELE CICATRICIALE ÎN REGIUNEA LOCOMOTORULUI

14.00.22 - ORTOPEDIE ŞI TRAUMATOLOGIE

Autoreferatul tezei de doctor în medicină

Aprobat spre tipar: 25.04.2012 Formatul hârtiei 60 x 84 1/16

Hârtie ofset. Tipar ofset Tirajul 100 exemplare

Coli de tipar: 2,125 Comanda nr. 160