Școala doctorală în domeniul științe medicale

Cu titlu de manuscris

CZU: 616-089.84: 618.14-002

Zaharia Sergiu

ENDOMETRIOZA CICATRICEI POSTOPERATORII: OPTIMIZAREA DIAGNOSTICULUI ȘI TRATAMENTULUI

Specialitatea: 321.13 – chirurgie

Teza de doctor în științe medicale

Chișinău, 2020

Teza a fost elaborată în cadrul Catedrei chirurgie nr.1 „Nicolae Anestiadi", Laboratorul Chirurgie Hepato-Pancreato-Biliară, IP Universitatea de Stat de Medicină și Farmacie „Nicolae Testemițanu”, la baza a două clinici: IMSP Institutul Mamei şi Copilului și IMSP Institutul de Medicină Urgentă al Consorțiului fondator al Școlii doctorale în domeniul Științe medicale.

Conducător
Mișin Igor,
dr. hab. șt. med., prof. cerc. _____
Conducător prin cotutelă
Mișina Ana,
dr. hab. șt. med., conf. cerc. _____
Membrii comisiei de îndrumare:
Ignatenco Sergiu
dr. şt. med., conf. univ. _____
Berliba Sergiu
dr. şt. med., conf. univ. _____
Tabuica Uliana
dr. şt. med., conf. univ. _____

Susţinerea va avea loc la _____ în incinta USMF „Nicolae Testemițanu”, bd. Ștefan cel Mare și Sfânt, 165, biroul 205 în şedinţa Comisiei de susținere publică a tezei de doctorat, aprobată prin decizia Consiliului Științific al Consorțiului din 03.07.2020 (*proces verbal nr.11)*.

Componenţa Comisiei de susţinere publică a tezei de doctorat:

Preşedinte:
Casian Dumitru,
dr. hab. șt. med., conf. univ. _____

Membrii:
Mișin Igor,
dr. hab. șt. med., prof. cerc. _____
Cernețchi Olga,
dr. hab. șt. med., prof. univ. _____
Ungureanu Sergiu,
dr. hab. șt. med., conf. univ. _____
Berliba Sergiu,
dr. şt. med., conf. univ. _____
Donscaia Ana,
dr. hab. șt. med., conf. cercet. _____
Gudima Alexandru,
dr. hab. șt. med., conf. cercet. _____

Autor
Zaharia Sergiu _____

© Zaharia Sergiu, 2020

CUPRINS

ADNOTARE (în română, rusă, engleză) ……..... **5**

ABREVIERI ……..... **8**

INTRODUCERE ……..... **9**

1. ASPECTELE CONTEMPORANE ALE ETIOPATOGENIEI, DIAGNOSTICULUI ȘI TRATAMENTULUI ENDOMETRIOZEI CICATRICEI POSTOPERATORII..... **17**

1.1. Etiopatogenia, incidența și manifestările clinice ale endometriozei cicatricei postoperatorii **17**

1.2. Rolul metodelor imagistice în diagnosticul endometriozei cicatricei postoperatorii (ultrasonografia cu dopplerografie, tomografia computerizată și imagistica prin rezonanță magnetică) **27**

1.3. Particularitățile de tratament și profilului histologic și imunohistochimic al endometriozei cicatricei postoperatorii **31**

2. MATERIAL DE CERCETARE ȘI METODELE DE INVESTIGARE **37**

2.1. Caracteristicile generale ale observațiilor clinice **37**

2.2. Caracteristica metodelor de laborator și instrumentale de cercetare **40**

3. PARTICULARITĂȚILE CLINICE ȘI CARACTERISTICILE IMAGISTICE ALE ENDOMETRIOZEI CICATRICEI POSTOPERATORII **43**

3.1. Semnele clinice ale endometriozei cicatricei postoperatorii ……..... **43**

3.2. Caracteristicile ultrasonografice și a dopplerografiei în endometrioza cicatricei postoperatorii **55**

3.3. Rolul tomografiei computerizate și a imagisticii prin rezonanță magnetică în diagnosticul endometriozei cicatricei postoperatorii **60**

4. REZULTATELE TRATAMENTULUI CHIRURGICAL ȘI PARTICULARITĂȚILE MORFOPATOLOGICE ALE ENDOMETRIOZEI CICATRICEI POSTOPERATORII **66**

4.1 Particularitățile tratamentului chirurgical, determinarea rezultatelor postoperatorii la distanță și aprecierea calității vieții a pacientelor cu endometrioza cicatricei postoperatorii **66**

4.2. Caracteristicile morfologice ale endometriozei cicatricei postoperatorii **72**

4.3. Profilul imunohistochimic al endometriozei cicatricei postoperatorii **86**

SINTEZA REZULTATELOR OBȚINUTE **92**
CONCLUZII GENERALE ȘI RECOMANDĂRI **118**
BIBLIOGRAFIE **121**
ANEXE **137**
Anexa 1-11. Acte de implementare **148**
Anexa 12- 66. Diplome și tezele de participare la congrese și conferințe **149**
DECLARAȚIE PRIVIND ASUMAREA RĂSPUNDERII **204**
CV-ul AUTORULUI **205**

ADNOTARE

Zaharia Sergiu **„Endometrioza cicatricei postoperatorii: optimizarea diagnosticului și tratamentului”**. Teza de doctor în ştiinţe medicale, Chişinău, 2020. Teza este expusă pe 120 pagini, conține - introducere, 4 capitole, sinteza rezultatelor obţinute, concluzii, recomandări practice, 5 tabele, 110 figuri, 274 surse bibliografice. La tema tezei au fost publicate 23 lucrări.

Cuvinte-cheie: endometrioza cicatricei postoperatorii (ECP), endometrioza mușchiului rect abdominal, endometrioza perineală, dureri catameniale, operație cezariană, profil imunohistochimic.

Domeniu de studiu: 321.13 – chirurgie

Scopul lucrării: Optimizarea managementului diagnostico-curativ al pacientelor cu endometrioza cicatricei postoperatorii prin analiza variată a criteriilor clinice, imagistice, morfologice și a rezultatelor tratamentului chirurgical.

Obiectivele lucrării: (1) studierea manifestărilor clinice și particularităților de localizare a ECP; (2) determinarea structurii intervențiilor precedente și definitivarea factorilor de risc cauzatori de dezvoltarea ECP; (3) stabilirea criteriilor imagistice (ultrasonografice (USG), dopplerografice (DG), tomografice (TC), imagistice prin rezonanță magnetică (IRM), și a particularităților anatomo-topografice ale endometriozei cicatricei postoperatorii; (4) aprecierea volumului optimal al intervenției chirurgicale în endometrioza cicatricei postoperatorii bazate pe studierea rezultatelor precoce si la distanță; (5) evaluarea particularităților morfologice și a profilului imunohistochimic ale endometriozei cicatricei postoperatorii.

Noutatea şi originalitatea cercetării: În baza evaluării clinice au fost stabiliți factorii de risc principali de dezvoltare al ECP. Studiul prezent a demonstrat prezența semnelor clinice nespecifice. Au fost stabilite următoarele particularitățile caracteristice ECP: predominarea în regiunea peretelui abdominal anterior, dominarea endometriomelor unice, mai frecvent în incizia Pfannenstiel cu prevalența unghiului stâng a cicatricei postoperatorii. Au fost determinate criteriile imagistice de diagnostic (USG, DG, TC și IRM), cu aprecierea informativității înalte a acestor metode în diagnosticul ECP. Au fost dovedite principiile de bază a tratamentului chirurgical al ECP: păstrarea integrității formațiunii și excizia chirurgicală *en bloc* (R_0). Elaborate criteriile aplicării metodei de reconstrucție a peretelui abdominal după excizia endometriomului. Studiate particularitățile morfologice și imunohistochimice (CD10, RE-α, RP, CK7, vimentin) al ECP. Evaluate rezultatele tratamentului chirurgical al ECP la distanță, și apreciate calitatea vieții a pacientelor cu ECP conform scorului EHP-5.

Problema ştiinţifică soluționată constă în elaborarea și implementarea metodologiei de diagnostic și tratament al ECP, care va contribui la ameliorarea rezultatelor, prevenirea recidivei, și îmbunătățirea calității vieții.

Semnificaţia teoretică: S-au stabilit factorii potențiali de risc ce favorizează apariția ECP. A fost justificată importanța metodelor imagistice în depistarea și stabilirea diagnosticului de ECP preoperator. Studiată informativittea testelor serologice (markerului tumoral CA-125, valorilor preoperatorii a volumului mediu trombocitar, și indexul neutrofil/limfocitar) în diagnosticarea ECP. Specificate principiile de bază ale tratamentului chirurgical al ECP. Determinat rolul examenului morfologic și profilului imunohistochimic în stabilirea definitivă a diagnosticului de ECP.

Valoarea aplicativă a lucrării: Sunt argumentate și formulate principiile diagnosticului și a tratamentului chirurgical al ECP.

Implementarea rezultatelor ştiinţifice: În baza cercetării, au fost implementate noi metode de diagnostic şi tratament a pacienţilor cu ECP în secţiile de chirurgie IMSP Institutul de Medicină Urgentă (Chişinău, Republica Moldova), în secția de ginecologie chirurgicală IMSP Institutul Mamei și Copilului (Chişinău, Republica Moldova) şi în procesul didactic al catedrei de chirurgie nr. 1 „Nicolae Anestiadi” a Universității de Stat de Medicină și Farmacie „Nicolae Testemițanu”. Au fost obținute 5 acte de implementare în practică.

РЕЗЮМЕ

Захария Сергей «**Эндометриоз послеоперационного рубца: оптимизация диагностики и лечения»**. Диссертация на соискание ученой степени кандидата медицинских наук, Кишинев, 2020. Диссертация изложена на 120 страницах, состоит из введения, 4 глав, синтеза полученных результатов, выводов, практических рекомендаций, 5 таблиц, 110 рисунков. Библиография включает 274 источника. По теме диссертации опубликовано 23 печатных работ.

Ключевые слова: эндометриоз послеоперационного рубца (ЭПР), эндометриоз прямой мышцы живота, перинеальный эндометриоз, катамениальные боли, кесарево сечение, иммуногистохимический профиль.

Область исследования: 321.13 – хирургия

Цель работы: Оптимизация лечебно-диагностического менеджмента больных с ЭПР на основание многостороннего анализа клинических, радиологических, морфологических критериев и результатов хирургического лечения.

Задачи исследования: (1) изучить клинические манифестации и особенности локализации ЭПР; (2) определить структуры предшествующих операций и факторов риска, влияющих на развитие ЭПР; (3) установить радиологические признаки (на основании ультрасонографии (УСГ), допплерографии (ДГ), компьютерной томографии (КТ) и магнитно-резонансной томографии (МРТ) и анатомо-топографические характеристики ЭПР; (4) определить оптимальный объем хирургического вмешательства при ЭПР на основании изучения ближайших и отдаленных результатов; (5) изучить морфологические особенности и иммуногистохимический профиль ЭПР.

Новизна и оригинальность исследований: На основании оценки клинического материала установлены основные факторы риска ЭПР. Данное исследование продемонстрировало наличие неспецифических клинических симптомов при ЭПР. Были установлены характерные особенности ЭПР: преимущественная локализация в области передней брюшной стенки, преобладание единичных эндометриом, чаще при лапаротомии по Пфанненштилю и преимущественно локализуются в левом углу послеоперационного рубца. Установлены радиологические (УСГ, ДГ, КТ и МРТ) признаки ЭПР и определена высокая информативность методов при данной патологии. Определены основополагающие принципы хирургического лечения ЭПР: сохранение целостности эндометриомы и ее иссечение *en bloc* (R_0). Разработаны критерии реконструкции передней брюшной стенки после иссечения эндометриомы. Изучены морфологические и иммуногистохимические (CD10, RE-α, RP, CK7, vimentin) характеристики ЭПР. Оценены отдаленные результаты и качество жизни (бальная система EHP-5) после хирургического лечения ЭПР.

Решенная научная проблема состоит в разработке и внедрении методологии диагностики и хирургического лечения ЭПР, которые способствуют улучшению результатов, профилактики рецидивов и улучшению качества жизни.

Теоретическая значимость: Установлены факторы риска развития ЭПР. Обоснована важность радиологических методов в визуализации и диагностике ЭПР. Изучена информативность серологических тестов (онкомаркера CA-125, среднего количества тромбоцитов и нейтрофильно-лимфоцитарного индекса) в диагностике ЭПР. Установлена роль морфологических и иммуногистохимических методов в окончательной диагностике ЭПР.

Практическая значимость: Аргументированы и сформулированы основные принципы диагностики и хирургического лечения ЭПР.

Внедрение научных результатов: На основании данного исследования внедрены новые методы диагностики и лечения пациенток с ЭПР в хирургических отделениях ПМСУ Института ургентной медицины (г. Кишинев, Республика Молдова) и в отделении оперативной гинекологии ПМСУ Института матери и ребенка (г. Кишинев, Республика Молдова), а также в педагогическом процессе кафедры хирургии №1 им. Н.Анестиади Университета медицины и фармации им. Н.Тестемицану. По результатам исследования получены 5 свидетельств по внедрению в медицинскую практику.

ANNOTATION

Zaharia Sergiu, "**Postoperative scar endometriosis: optimization of diagnosis and treatment"** PhD Thesis, Chisinau, 2020. This research work comprises 120 pages, including introduction, 4 chapters, synthesis of the obtained results, conclusions, practical recommendations, 5 tables, 110 figures, and 274 bibliographic sources. The research findings were published with in 23 scientific works.

Key-words: postoperative scar endometriosis (PSE), endometriosis of rectus abdominis muscle, perineal endometriosis, catamenial pain, cesarean section, immunohistochemistry profile.

Research domain: 321.13 – surgery

The purpose of the study: To provide optimal diagnostic and therapeutic management of the patients with PSE by assessing a range of clinical, imaging and morphological criteria, as well as surgical treatment outcomes.

The research objectives: (1) To study the clinical manifestations and localization features of PSE; (2) to determine the past surgery structure and define the causative risk factors for PSE; (3) to establish the imaging criteria (ultrasound, Doppler, CT, MRI scan) and the anatomical and topographical features of postoperative scar endometriosis; (4) to determine the optimal surgical volume in PSE based on the study of early and long-term results; (5) to determine the morphological features and immunohistochemistry profile of PSE.

Novelty and scientific originality: The main risk factors for PSE development were identified based on the clinical assessment. The present study has demonstrated the presence of nonspecific clinical signs. The following features have been established: the predominance on the anterior abdominal wall region, dominance of single endometriomas, incision of Pfannenstiel, left angle of the Pfannenstiel laparatomy. The diagnostic criteria (ultrasound, Doppler, CT, MRI) were determined, which proved to be highly informative in the diagnosis of PSE. There have been proventhe following basic principles of surgical treatment in PSE: preserving the integrity of the structure; en bloc surgical excision. There were developed the criteria for applying the method of reconstruction of the abdominal wall, following the endometriomaremoval. The morphological featuresand theimmunohistochemistry profile of the PSE were also studied. Both the long-term treatment outcomes and quality of life, based on EHP-5 score, were assessed within this research.

The scientific issue to be solved consists of development and implementation of the PSE diagnostic and treatment approach, which help improve patient outcomes, prevent relapses, and enhance quality of life.

Theoretical significance: This research paper identified the potential risk factors, leading to the onset of PSE. The importance of the imagistic methods for the preoperative diagnosis has also been justified. The serological tests (tumor marker CA-125, preoperative values of the mean platelet volume and neutrophil to lymphocyte ratio) proved to be highly informative in diagnosing PSE. The basic principles of the surgical treatment were specified. This research emphasizes the morphological features and immunohistochemistry profile for definite diagnosis of PSE.

The applicative value of the research: The research findings formulated and justified the principles of PSE diagnosis and surgical treatment.

Implementation of scientific results: The study results enabled implementation of the new methods of diagnosis and treatment of the PSE patients with in the surgical units, at Emergency Medicine Institute (Chisinau, Republic of Moldova), Department of Gynecology Surgery, Department of Research, at the Health Care Institute of Mother and Child (Chisinau, Republic of Moldova) and within the teaching process of "Nicolae Anestiadi" Department of Surgery No.1, at Nicolae TestemitanuState University of Medicine and Pharmacy. Five certificates have been obtained to be implemented into practice.

LISTA ABREVIERILOR

C	– citoplasmă
ECP	– endometrioza cicatricei postoperatorii
ECPV	– endometrioza cicatricei perineale și vaginale
EHP–5	– Endometriosis Health Profile – 5 (Profilul sănătății în endometrioză)
EMRA	– endometrioza mușchiului rect abdominal
EO	– endometrioză ombilicală
EP	– endometrioza profundă
ES	– endometrioza superficială
IRM	– imagistica prin rezonanța magnetică
IMC	– Indexul Masei Corporale (BMI - Body Mass Index)
IS	– Intensity Score (scorul de intensitate)
Mc	– membrana celulară
N	– nucleu
OC	– operația cezariană
OG	– operație ginecologică
PS	– Proportion Score (scorul proporțional)
QL	– Quality of Life (calitatea vieții)
RE	– receptori de estrogeni
RP	– receptori de progesteron
TC	– tomografie computerizată
TS	– Total Score (scorul total)
USG	– ultrasonografia
VMT	– volumul mediu trombocitar

INTRODUCERE

Actualitatea temei. Endometrioza este o nozologie determinată de apariția focarelor ectopice de ţesut endometrial în afara uterului [1, 151, 216, 244]. Endometrioza cicatricei postoperatorii (ECP) reprezintă o patologie orfană (ORPHA:137820), relatată în literatura de profil prin cazuri clinice unice sau serii limitate, care abordează un șir de probleme de diagnostic și tratament nesoluționate [24, 34, 183, 201, 270]. Este o afecțiune benignă care afectează femeile de vârsta fertilă, prevalența variind între 2% și 15% [1, 24, 28, 29, 58, 92, 120, 216]. Etiologia și patogenia ECP, până în prezent, este tema controverselor în literatura de profil, aceasta determinând abordări nestandardizate [52, 191, 251]. Corectitudinea diagnosticului clinic, metodelor imagistice şi examenului histopatologic influențează în mod direct incidența ECP.

Incidența ECP la pacientele cu anamneză chirurgicală obstetrico-ginecologică până în prezent fiind estimată la 0.03-1.08% [80, 133, 141, 245, 271]. În cea mai mare parte ECP este condiționată de operația cezariană [1, 61, 99, 142, 196]. Totodată nu este studiat riscul dezvoltării ECP, în dependență de modul urgent sau programat al efectuării operației cezariene.

O localizare extrem de rară a ectopiilor endometriale o reprezintă endometrioza cicatricei perineale și vaginale (ECPV), determinată în majoritatea cazurilor de epiziotomie [30, 52, 68, 73, 84, 140, 186, 216]. În acest context se remarcă studierea insuficientă a structurii intervențiilor chirurgicale care induce dezvoltarea ECP. Luând în considerare, că până în prezent, în literatura de profil nu sunt elucidați factorii de risc ce pot cauza dezvoltarea ECP, studierea acestora pot favoriza profilaxia ECP. Tabloul clinic al ECP este diferit, de la simptome clasice așa ca durerile catameniale însoțite de majorarea formațiunii de volum situate în regiunea cicatricei postoperatorii, până la lipsa semnelor clinice care, în opinia specialiștilor din domeniu, determină dificultăți în stabilirea diagnosticului preoperator [41, 55, 99, 112, 122, 152, 200, 271]. Tabloul clinic nespecific servește drept motiv al erorilor diagnostice, în consecință diagnosticul fiind stabilit doar la examenul histologic [179].

Diagnosticul preoperator de ECP este problematic, frecvent simulând un spectru larg de formațiuni tumorale benigne sau maligne [61, 79, 102, 105, 142, 214]. De aceea diagnosticul de ECP este necesar să fie luat în considerare în diferențierea tumorilor peretelui abdominal la femei ce au suportat operație cezariană. În pofida spectrului amplu de metode diagnostice și a mijloacelor de tratament, la moment nu există criterii definite pentru diagnosticul şi tratamentul ECP, acest fapt subliniind importanța suspiciuni clinice pentru aprecierea tacticii optime de tratament [61, 102, 148, 165]. La momentul actual intens se studiază rolul marcherului tumoral CA-125, a valorilor preoperatorii a volumului mediu trombocitar (VMT), și al răspunsului

inflamator sistemic periferic indexul neutrofil/limfocitar în diagnosticul endometriozei peritoneale. Totodată cercetări despre importanța marcherilor serologici în diagnosticul ECP în literatura de specialitate nu se regăsesc, acestea fiind și unul din argumentele studiului dat [5, 75, 240, 266].

Luând în considerare dificultatea stabilirii al diagnosticului de ECP la momentul actual în literatură există tendința utilizării ultrasonografiei (USG), dopplerografiei, tomografiei computerizate (TC) și a imagisticei prin rezonanță magnetică (IRM) în diagnosticul preoperator a endometriozei peretelui abdominal anterior [8, 16, 18, 46, 55, 120, 125, 132, 203, 224, 253, 264]. În lipsa descrierii criteriilor imagistice specifice și a particularităților anatomo-topografice a ECP, stabilirea acestor criterii va fi un avantaj în diagnosticul preoperator a ECP și în aprecierea volumului rațional de rezecție a formațiunii.

Actualmente intervenția chirurgicală este considerată metoda de elecție în tratamentul și prevenirea recidivei și malignizării ECP și include două etape: rezecțională (prin excizia *en bloc*) și reconstructivă (plastia peretelui abdominal) [24, 39, 42, 79, 99, 145, 161, 162, 219, 242, 252, 268, 270]. Este stabilit că principiul de bază a primei etape constituie rezecția R0, ce asigură profilaxia recidivei maladiei. Cercetările actuale demonstrează că supravegherea postoperatorie la distanță a pacientelor cu ECP permite constatarea dezvoltării recidivei [50, 90, 142, 151, 189, 226]. Pe când abordării diferențiate a etapei reconstructive, îi sunt dedicate un număr limitat de studii, din aceste considerente cercetarea dată este necesară și întemeiată.

La stabilirea definitivă a diagnosticului de endometrioză extragenitală, rolul cel mai important îi revine examenului morfologic al specimenului înlăturat [17, 25, 273]. În contextul studiilor recente, cu privire la utilizarea metodelor imunohistochimice în stabilirea diagnosticului de endometrioză extrapelvină, este logică aprecierea anticorpilor monoclonali (CD10, RE-α, RP, CK7, vimentin) pentru stabilirea diagnosticului de ECP [70, 122, 134, 150, 253]. Luând în considerare prezența studiilor în aprecierea calității vieții (QL) pacientelor cu endometrioză peritoneală [50, 90, 189, 226] și lipsa în literatura de specialitate a datelor de determinare a indicatorului dat în ECP, este necesar continuarea cercetărilor în această direcție.

Scopul lucrării: Optimizarea managementului diagnostico-curativ al pacientelor cu endometrioza cicatricei postoperatorii prin analiza variată a criteriilor clinice, imagistice, morfologice și a rezultatelor tratamentului chirurgical.

Obiectivele cercetării:

1. Studierea manifestărilor clinice și particularităților de localizare a endometriozei cicatricei postoperatorii.
2. Determinarea structurii intervențiilor chirurgicale precedente și definitivarea factorilor de risc responsabili în dezvoltarea endometriozei cicatricei postoperatorii.

3. Stabilirea criteriilor imagistice (ultrasonografice, dopplerografice, tomografice, imagistice prin rezonanță magnetică) și a particularităților anatomo-topografice ale endometriozei cicatricei postoperatorii.
4. Aprecierea volumului optim al intervenției chirurgicale pentru rezolvarea endometriozei cicatricei postoperatorii în baza rezultatelor precoce și la distanță.
5. Evaluarea particularităților morfologice și a profilului imunohistochimic a endometriozei cicatricei postoperatorii.

Metodologia cercetării ştiinţifice: Studiul este bazat pe analiza prospectivă și retrospectivă a procedeelor diagnostice și a rezultatelor tratamentului a 34 paciente cu ECP pe o perioadă de 26 ani. În acest compartiment este expusă detaliat toată informația obținută conform chestionarului aprobat. Metodele de cercetare utilizate: (1) anchetarea și examinarea clinică; (2) de laborator (marcherii biochimici și tumorali ai sângelui); (3) imagistice (ultrasonografia + dopplerografia, tomografia computerizată, imagistica prin rezonanță magnetică); (4) histopatologice (microscopia cu lumină, imunohistochimia). Pentru prelucrarea statistică au fost utilizate metodele: testul Kolmogorov-Smirnov, criteriul Student, criteriul U – testul Mann – Whitney, Fisher's exact test, testul ANOVA. Prelucrarea statistică a rezultatelor obținute a fost efectuată cu softul GraphPad Prism 5.0 (GraphPad Software, Inc.). Redarea datelor statistice s-au efectuat prin procedee grafice.

Noutatea şi originalitatea ştiinţifică a rezultatelor obţinute: În baza evaluării clinice au fost stabiliți factorii de risc primordiali în apariția ECP: (1) operația cezariană (89.3%, $p<0.0001$); (2) primiparele (80%, $p<0.0001$); (3) operațiile programate (76%, $p=0.0005$); (4) membrana amniotică intactă (88%, $p<0.0001$).

S-a constatat prezența semnelor clinice nespecifice, durerea permanentă depistată în 38.2% ($p>0.05$) și inactivitatea formațiunii de volum în dependență de ciclul menstrual – 29.4% cazuri, diferența fiind statistic semnificativă ($p=0.0014$), ceea ce ne obligă la un diagnostic diferențial minuțios.

Au fost evidențiate particularitățile specifice ECP: predominarea în regiunea peretelui abdominal anterior (82.4%, $p<0.0001$), endometriome unice comparativ cu cele multiple (91.2% *vs*. 8.8%, $p<0.0001$), incizia Pfannenstiel *vs*. laparotomia mediană (92.3% *vs*. 7.7%, $p<0.0001$), dominarea endometriomului în unghiul stâng a laparatomiei Pfannenstiel (75%) *vs*. unghiul drept (16.6%) *vs*. bilateral (4.2%) *vs*. central (4.2%), diferența fiind statistic semnificativă ($p=0.0012$).

S-a apreciat semnificația majoră a USG + dopplerografie în diagnosticul ECP și s-au stabilit criteriile imagistice caracteristice pentru patologia dată: formațiune de volum rotundă/ovală, hipoecogenă cu contur hiperecogen, prezenţa vascularizării (91.7%, $p=0.0001$). A fost determinat diametrul mediu al ECP în dependență de gradul de vascularizare, confirmând că

în cazul endometriomelor de dimensiuni majore se asociază o creștere consecutivă a gradului de vascularizare.

S-au analizat rezultatele IRM în diagnosticul ECP prin determinarea micro-hemoragiilor în interiorul formațiunii și procesului perifocal accentuat, în dependență de perioadele ciclului menstrual, considerând oportun efectuarea IRM în zilele înainte sau imediat după *mensis*.

Au fost structurate principiile de bază a tratamentului chirurgical în scopul prevenirii recidivei la pacientele cu ECP, păstrarea integrității formațiunii, excizia chirurgicală *en bloc* depăşind 5–10 mm în limitele ţesuturilor sănătoase. S-au stabilit criteriile aplicării metodei de reconstrucție a peretelui abdominal după excizia endometriomului.

Pentru prima dată, în baza studierii rezultatelor morfopatologice a ECP, au fost stabilite următoarele particularități: (1) prezența formelor evolutive active și inactive; (2) prezența elastozei la nivelul stromei și a țesuturilor; (3) detectarea formațiunilor globoide endometriozice neformate la distanță de focarele primare; (4) imitarea aspectelor morfologice a pseudoxantomului, pseudomixomului sau fibroelastomei. A fost determinat că profilul imunohistochimic a ECP este caracterizat prin expresia pozitivă în glandele endometriale (CK7, vimentin, RP, RE–α) și în stroma citogenă (CD10, RP, RE–α).

În premieră a fost constatată eficacitatea intervenției chirurgicale la pacientele cu ECP, prin evaluarea scorului de calitate a vieții, obținând ameliorare semnificativă a QL postoperator.

Problema științifică soluționată constă în elaborarea și implementarea metodologiei de diagnostic și tratament al ECP, care va contribui la ameliorarea rezultatelor, prevenirea recidivei și îmbunătățirea calității vieții.

Semnificaţia teoretică: În baza unei analize detaliate au fost enumerați factorii potențiali de risc care contribuie la apariția ECP. S-au descris semnele imagistice specifice (USG, TC, IRM) ale ECP și apreciat gradul de vascularizare a endometriomelor. S-au apreciat nivelul testelor serologice: markerului tumoral CA–125, valorilor preoperatorii a volumului mediu trombocitar și indexul neutrofil/limfocitar, și a fost demonstrat că valorile acestor indici nu este caracteristică pentru pacientele cu ECP. Sunt concretizate etapele tratamentului chirurgical cu specificarea principiului de bază la prima etapă fiind rezecția R0, pentru asigurarea profilaxiei recurenței. Etapa reconstructivă se realizează în dependență de dimensiunile defectului aponevrozei, în defecte minore s-a recurs la suturarea aponevrozei cu suturi sintetice (*tension free*), în defectele majore reconstrucție cu aplicarea plasei sintetice. S-au descris caracteristicele morfologice și imunohistochimice (CD10, RP, RE–α, vimentin, CK7, Ki 67) ale ECP. A fost realizată monitorizarea eficienței rezultatelor tratamentului chirurgical la distanță prin evaluarea statutului local în privința absenței recidivei și herniei postoperatorii.

Valoarea aplicativă a lucrării: Sunt descrise particularitățile clinice specifice și nespecifice ale ECP. Minuțios descrise criteriile clinice și imagistice ce pot fi utile în diagnosticul diferențial cu formațiunile de volum din regiunea cicatricei postoperatorii. Prezentate semnele imagistice specifice (USG + dopplerografie, TC, IRM) ale ECP. Sunt argumentate și prezentate etapele chirurgicale în tratamentul ECP. Au fost prezentate rezultatele la distanță după tratamentul chirurgical al ECP, prin prisma absenței recidivei, herniilor postoperatorii și influenței asupra calității vieții.

Rezultatele ştiinţifice principale înaintate spre susţinere:

1. În cadrul studiului s-a constatat că prezența semnelor clasice, așa ca formațiunea tumorală în proiecția cicatricei postoperatorii, cu ulterioara ei creștere în volum în perioada de menzis, asociată cu durerea catamenială a fost determinată în două treimi din cazuri. În celelalte cazuri s-a constatat prezența manifestărilor clinice nespecifice ECP, caracterizate prin dureri permanente.
2. Au fost determinate particularitățile de localizare ale ECP cu predominarea: (1) în regiunea peretelui abdominal anterior *vs*. regiunea perineală; (2) laparotomia Pfannenstiel *vs*. laparatomia mediană; (3) unghiul stâng a inciziei Pfannenstiel *vs*. unghiul drept; (4) în structurile anatomice ale peretelui abdominal anterior a predominat localizarea superficială *vs*. localizarea profundă; (5) în proiecția cicatricei *vs*. la distanță.
3. În structura apariției ECP a peretelui abdominal s-a constatat dominarea: operației cezariene în comparație cu intervențiile ginecologice tradiționale și laparoscopice. În cazurile endometriozei cicatriciale perineale și vaginale (ECPV) a predominat: epiziotomia *vs*. suturarea rupturilor postnatale și înlăturarea chistului vaginal.
4. În cadrul studiului au fost definitivați potențialii factori de risc în dezvoltarea ECP: (1) operația cezariană; (2) pacientele primipare; (3) operațiile cezariene programate; (4) membrana amniotică intactă.
5. Criteriile ultrasonografice caracteristice ECP: formațiune de volum rotund/ovală, hipoecogenă cu contur hiperecogen, prezenţa vascularizării. La examenul USG + dopplerografie s-a stabilit predominarea semnificativă a ECP cu vascularizare, comparativ cu endometriomele nevascularizate. În dependență de severitatea vascularizării ECP au fost stabilite trei tipuri: periferic, mixt și central. Criteriile TC caracteristice pentru ECP: formațiune omogenă, cu prezența infiltrației liniare care radiază periferic la țesutul subcutan adiacent de la nodul central. Criteriile IRM caracteristice pentru ECP: prezenţa incluziunilor micro-hemoragice.
6. A fost constatat că dimensiunille și caracteristicile ECP depistate la examenul imagistic (USG + dopplerografie, TC, IMR) pot varia în dependență de: (1) ziua ciclului menstrual;

(2) de raportul elementelor stromale și glandulare; (3) de gradul de hemoragie și (4) severitatea inflamației din țesuturile adiacente.

7. Aprecierea nivelului testelor serologice: markerului tumoral CA–125, valorilor preoperatorii a volumului mediu trombocitar și indexul trombocito/limfocitar, a demonstrat nespecificitatea utilizării acestor indici în cazul pacientelor cu ECP.
8. Volumul optimal al tratamentului chirurgical este excizia *en bloc* depășind 5-10 mm în limitele ţesuturilor sănătoase, cu păstrarea integrităţii formațiunii. Localizarea superficială a endometriomului condiționează efectuarea unei excizii extinse. Etapa reconstructivă necesită o tactică selectivă în deosebi utilizarea plastiei cu material sintetic la pacientele primipare, în scopul diminuării riscului apariției sindromului algic pe perioada ultimului trimestru a sarcinii ulterioare.
9. În baza studiului au fost determinate următoarele particularități morfologice: (1) depistarea formelor evolutive active și inactive; (2) prezența elastozei la nivelul stromei și a țesuturilor; (3) detectarea formațiunilor globoide endometriozice neformate la distanță de focarele primare în aspecte de bucle stromale endometriozice sau stromal-glandulare apreciate ca sateliți endometriozici; (4) imitarea aspectelor morfologice a pseudoxandomului, pseudomixomului sau fibroelastomei.
10. În urma rezultatelor primite profilul imunochistochimic a ECP este caracterizat prin următoarele: (1) CD10– expresia intensă difuză a membranei stromei citogene (Mc+++); (2) RP – colorație intensivă a nucleelor glandei endometriale și membranei stromei citogene (N+++/Mc+++); (3) RE–α – expresie moderată a nucleului celulelor glandelor epiteliale (N++); (4) Vimentin – colorație difuză a citoplasmei glandelor endometriale (C+++); și (5) CK7 – expresie intensă difuză a citoplasmei glandelor endometriale (C+++).

Implementarea rezultatelor ştiinţifice: În baza acestui studiu au fost implementate noi metode de diagnostic și tratament al pacientelor cu ECP în secțiile de chirurgie a Institutului Medicină de Urgență, secția de ginecologie chirurgicală a Institutului Mamei și Copilului (or. Chișinău, Republica Moldova) şi în procesul didactic al catedrei de chirurgie nr. 1 „Nicolae Anestiadi” a Universității de Stat Medicină și Farmacie „Nicolae Testemițanu”.

Aprobarea lucrării: Rezultatele studiului au fost raportate și discutate în cadrul diferitor foruri științifice naționale și internaționale: The 33rd Balkan Medical Week (București, 2014); al XVI-lea Congres Național de Obstetrică și Ginecologie (Cluj-Napoca, 2014); A XXXVI-a Reuniune a Chirurgilor din Moldova “Iacomi Răzeşu” și A VIII-a Conferinţă de Chirurgie cu participare internaţională (Piatra-Neamţ, 2014); Conferința științifică anuală IMSP Institutul de Medicină Urgentă „Actualități și controverse în managementul urgențelor medico-chirurgicale” (Chișinău, 2014); A XXXVII-a Reuniune a Chirurgilor din Moldova (Piatra-Neamţ, 2015);

Conferința tinerilor savanți Institutul Medicină Urgentă (Chișinău, 2015); Al XII-lea Congres al Asociației Chirurgilor "Nicolae Anestiadi" din Republica Moldova, cu participare internațională (Chişinău, 2015); La XX-éme Session des Journeés Médicales Baalkaniques la deuxième séance scientifique commune avec L´Académie Nationale de Médecine de France (Paris, 2015); Al XII Congres a Chirurgilor Rusiei «Întrebările actuale în chirurgie» (Rostov-pe-Don, 2015); XXIII Congres al Chirurgilor Ucrainei (Kiev, 2015); Al 4-lea Congres al Societății Române de Ultrasonografie în Obstetrică și Ginecologie și ale conferinței Naționale Zilele Medicale ,,Vasile Dobrovici" ediția a 13-a. (Iași, 2016); The 6th International Medical Congress for Students and Young Doctors MedEspera (Chișinău, 2016); Al V-lea Congres Național de Chirurgie (Sinaia, 2016); XXIX Международный Конгресс с курсом эндоскопии «Новые технологии в диагностике и лечении гинекологических заболеваний» (Москва, 2016); Conferința tinerilor savanți Institutul Medicină Urgentă (Chișinău, 2017); Международная научно-практическая конференция «Результаты фундаментальных и прикладных исследований в области естественных и технических наук» (Белгород, 2017); Conferința tinerilor savanți Institutul Medicină Urgentă (Chișinău, 2017); Conferința științifică anuală IMSP Institutul de Medicină Urgentă ,,Actualități și controverse în managementul urgențelor medico-chirurgicale" (Chișinău, 2018); XXXII Международный Конгресс с курсом эндоскопии «Новые технологии в диагностике и лечении гинекологических заболеваний» (Москва, 2019); Al XIII-lea Congres al Asociației Chirurgilor "Nicolae Anestiadi" din Republica Moldova cu participare internațională (Chişinău, 2019).

Rezultatele tezei au fost discutate și aprobate la ședința catedrei Chirurgie nr. 1 „Nicolae Anestiadi" a Universității de Stat de Medicină și Farmacie „Nicolae Testemițanu" (procesul verbal nr. 4, din 22.11.2019), Seminarul științific de profil „Chirurgie (321.13), Chirurgie pediatrică (321.14), Urologie şi andrologie (321.22), Transplantologie (321.24)" (protocolul nr. 10, din 10 iunie 2020)

Publicaţiile la tema tezei: La tema tezei au fost publicate 23 lucrări științifice, dintre care articol în revista internațională indexată în Web of Science – 1, articole în revistele internaționale – 3, articole în reviste din Registrul Naţional al revistelor de profil – 5, materiale/teze la conferinţe internaţionale (peste hotare) – 11, materiale/teze la conferinţe internaţionale în republică – 3. Numărul publicațiilor fără coautori – 3, inclusiv articole în reviste – 3.

Sumarul compartimentelor tezei: Teza cuprinde adnotările în limbile romană, rusă și engleză, lista abrevierilor, introducere, 4 capitole, sinteza rezultatelor obţinute, concluzii generale, recomandări practice. Se atașează indicele bibliografic cu 274 surse, anexe, declaraţia privind asumarea răspunderii, CV-ul autorului.

În partea introductivă a lucrării, sunt prezentate actualitatea şi importanţa ştiinţifico-practică a problemei abordate, scopul, obiectivele, noutatea ştiinţifică, importanţa teoretică și valoarea aplicativă a lucrării, aprobarea rezultatelor.

Capitolul 1. Aspectele contemporane ale etiopatogeniei, diagnosticului și tratamentului endometriozei cicatricei postoperatorii. La acest compartiment sunt prezentate datele publicațiilor actuale raportate la subiectul tezei cu referire la etiopatogenia, diagnosticul și tratamentul ECP. Efectuată analiza detaliată a studiilor similare privind informativitatea metodelor imagistice în diagnosticul ECP. Sunt analizate rezultatele precoce și tardive a tratamentului ECP, cu ulterioara evaluare a calității vieții în perioada postoperatorie.

Capitolul 2. Material de cercetare și metode de investigare. Este prezentată analiza generală a lotului de studiu cercetat cu descrierea formulei de calcul al eșantionului pacientelor cu ECP. Expusă analiza amănunțită a metodelor de cercetare clinică și paraclinică a pacientelor cu ECP. Prezentate metodele de prelucrare statistică a informației colectate la subiectul dat.

Capitolul 3. Particularitățile clinice și caracteristicile imagistice ale endometriozei cicatricei postoperatorii. Sunt redate particularitățile clinice și diagnostice ale ECP. Prezentată caracteristica semnelor clinice specifice și nespecifice pentru ECP. Descrise semnele imagistice caracteristice ECP, cu aprecierea tipului și gradului de vascularizare.

Capitolul 4. Rezultatele tratamentului chirurgical și particularitățile morfopatologice ale endometriozei cicatricei postoperatorii. Sunt descrise etapele și principiile de bază a tratamentului chirurgical al ECP. Detaliat sunt expuse particularitățile morfologice și profilul imunohistochimic caracteristice ECP. De asemenea este analizată valoarea și relevanța aprecierii indicelui calității vieții în baza chestionarului (EHP–5) la pacientele cu ECP.

Sinteza rezultatelor obținute. Sunt relatate rezultatele principale ale studiului științific realizat în comparație cu rezultatele cercetărilor științifice de profil identice.

Cuvinte cheie: endometrioza cicatricei postoperatorii, endometrioza mușchiului rect abdominal, dureri catameniale, operație cezariană, profil imunohistochimic, endometrioza cicatriciei perineale și vaginale.

La elaborarea tezei de doctorat a fost obținut Avizul pozitiv al Comitetului de Etică a Cercetării din cadrul IP Universitatea de Stat de Medicină și Farmacie „Nicolae Testemițanu”. (Proces verbal nr. 57/40 din 13 februarie 2017).

1. ASPECTELE CONTEMPORANE ALE ETIOPATOGENIEI, DIAGNOSTICULUI ȘI TRATAMENTULUI ENDOMETRIOZEI CICATRICEI POSTOPERATORII

1.1. Etiopatogenia, incidența și manifestările clinice ale endometriozei cicatricei postoperatorii

Endometrioza este o afecțiune cauzată de apariția focarelor ectopice de ţesut endometrial glandular și stromal în afara uterului [1, 3, 7, 16, 36, 89, 151, 216, 244]. Țesutul ectopic prezintă particularități funcționale și histologice similare endometrului [3, 32]. Endometrioza cicatricei postoperatorii (ECP) este o patologie rară, descrisă în literatura de specialitate prin cazuri clinice unice sau serii limitate [1, 3, 16, 21, 23, 24, 34, 166, 183, 201, 270]. Studiul prezentat de Lopez-Soto A. și coaut. [166] relatează că la ora actuală în literatura de profil sunt descrise mai puțin de 1000 cazuri de ECP. În ultimii zece ani se remarcă o tendință de depistare tot mai frecventă a patologiei date, fenomenul dat poate fi explicat prin creșterea globală a numărului de operații cezariene, care actualmente înregistrează o progresie persistentă, rata la moment în țările europene a ajuns la 20-30%, ce poate influența sporirea incidenței ECP [1, 32, 94, 195, 256]. Operația cezariană (OC) pe lângă faptul că reflectă un progres evident în managementul obstetrical, concomitent, prezintă un factor de risc în dezvoltarea ECP [1, 110, 123, 153, 195, 259]. Rata ECP cauzată de OC variază de la 0.03-0.47% [72, 227]. Conform studiului raportat de Minaglia și coaut. (2007), realizat în perioada anilor 1975-2005 pe un lot de 37 paciente cu ECP condiționat de operația cezariană, incidența a constituit 0.08% [187]. Un alt studiu Agarwal și coaut. [41] au raportat că 60% din totalitatea ECP, sunt consecința OC. După datele prezentate de Khan Z și coaut. (2017), în baza studiului de 14 ani efectuat în clinica Mayo (Rochester, Minnesota) ECP a predominat în cicatricea după operație cezariană (59%), urmat de endometrioza mușchiului rect abdominal (EMRA) (29%) și ombilic (12%) [153].

În același timp, sunt expuse cazuri de ECP cauzate de intervenții ginecologice: miomectomie [3, 9, 238], histerectomie [206], histerotomie [245], suturarea perforației uterine post chiuretaj [159], intervenție în sarcină extrauterină [61, 105], chistectomie endometrială [273], laparoscopia diagnostică și chirurgicală [42, 67, 81, 104, 137, 179]. În literatura de specialitate sunt redate cazuri unice de ECP ca urmare a tratamentului chirurgical: apendicectomia laparoscopică [42], colecistectomie laparoscopică [81], instalarea șuntului ventriculo–peritoneal și lumbo–peritoneal [137, 230], instalarea cateterului peritoneal permanent pentru dializă [105], chirurgia plastică [175]. Incidența ECP la pacientele cu antecedente chirurgicale obstetrico-ginecologice, actualmente este evaluată la 0.03-1.08% [60, 80, 133, 141, 245]. Toate studiile sunt bazate pe incidență postoperatorie a ECP confirmată prin examenul morfopatologic. În anul 2009 Leite și coaut. [162] publică o incidență de 0.29%, evaluată pe un

lot 10533 paciente cu operație cezariană, ECP depistat în 31 cazuri. Cu un an mai târziu în 2010 Nominato și coaut. au descris într-un studiu retrospectiv bazat pe analiza a 18083 paciente care au suportat intervenții obstetrico-ginecologice, prezentând 46 de cazuri de ECP, incidența fiind de 0.25% [195].

Un alt tip extrem de rar și dificil în diagnostic este EMRA, primul caz fiind raportat în literatură în anul 1984 de către Amato M. și Levit R. [4, 46, 57, 78, 96, 221]. Caracteristica pacientelor cu EMRA publicate în literatura de specialitate pe perioada anilor 1984-2015, prezintă o cazuistică constituită din 28 cazuri, reflectate în tabelul 1[4].

Tabelul 1. **Cazuistica EMRA, publicată în literatură în ordinea cronologică [4]**

Autor, anul, sursa	Vârsta (ani)	Intervenția anterioara	Marimea (cm)	Diagnostic	Tratament
Amato M, Levitt R. (1984)	35	OC	5x5	TC	E+Danazol
Coley BD. et al. (1993)	30	2 OC	6x5	TC	EC
Roberge RJ. et al. (1999)	31	HA	NR	USG,TC, IRM	EC
Tomas E. et al. (1999)	35	S	4x2	USG,TC, IRM	EC
Dwivedi AJ. et al. (2002)	28	OC	3x2	USG,TC	EC
Ideyi SC. et al. (2003)	28	S	5x3:2x2	TC, IRM	EC
Blanco RG. et al. (2003)	29	L	5x4	TC	EC
Esiner I. et al. (2004)	33	S	4x4	USG	EC
Haim N. et al. (2005)	35	OC	3x2:2x3	USG,TC	EC
Ercan N. et al. (2005)	31	OC	6x5	TC	EC
Kocakusak A. et al. (2005)	27	OM	7x5	USG, TC	EC
Kocakusak A. et al. (2005)	37	S	7x7	USG, TC	EC
Kocakusak A. et al. (2005)	42	OC	4x3	USG, TC	EC
Coeman V. et al. (2005)	38	OC +HV	NR	TC, IRM	EC
Coeman V. et al. (2005)	32	LD	NR	USG, TC	EC
Hutf TN. et al. (2007)	39	OC	3x3	TC, IRM	EC
Gourgiotis S. et al. (2008)	32	OC	3x2	USG	EC
Feeney J. et al. (2008)	41	2 OC	5x3	IRM	EC
Barlas D. et al. (2010)	29	OC	3x2.5	USG, TC	EC
Barlas D. et al. (2010)	27	OC	2x 1.7	USG	EC
Șahin L. et al. (2012)	33	OC	2x2	USG, IRM	EC
Eljuga D. et al. (2012)	36	2 OC	6x5	USG, TC	EC+ MA
Calò PG. et al. (2012)	37	OC	3x2	USG	EC
Calò PG. et al. (2012)	44	OC	1.5x1	IRM	EC
Marci R. et al. (2013)	41	OC	4x3	USG, IRM	EC
Goker A. et al. (2014)	29	OC	0.8x0.4	USG, IRM	EC
Goker A. et al. (2014)	31	OC	1.4x1.2	IRM	EC
Coccia ME. et al. (2015)	36	OC	2.7x1.0	USG, IRM	EC

Notă: *USG – ultrasonografia; TC – tomografia computerizată; IRM – imagistică prin rezonanță magnetică; HV – histerectomie vaginală; MA– medroxyprogesterone acetat; OC – operație cezariană; LD – laparoscopie diagnostică; HA – histerectomie abdominală; L – laparotomie; S – spontan; OM – operație pentru miomectomie; EC – excizia chirurgicală; NR- nu-i raportat*

Incidența endometriozei ombilicale (EO) de asemenea este extrem de rară, variind de la 0.5 până la 1%, din totalitatea cazurilor de endometrioză extragenitală [12, 48, 49, 54, 64, 69, 83, 93, 100, 113, 172, 192, 212]. EO a fost descrisă pentru prima dată de Villar în 1886 și de atunci până în prezent au fost raportate peste 100 de cazuri [12, 27, 54, 69, 111, 113, 156, 160, 188, 222, 231]. Kyamidis K. și coaut. [160] au raportat că, incidența EO variază între 0,4% și 4% din totalitatea cazurilor de endometrioza. Fancellu A. și coaut. [108] în baza unei analize ample a revistei literaturii pe parcursul anilor 1966-2007, au raportat 122 cazuri de EO. În analiza raportată de Bagade PV. și coaut. (2009) incidența EO reprezintă 0.5-1% din totalitatea de cazuri de endometrioză extragenitală [54]. În tabelul 2 este reflectată cazuistica endometriozei ombilicale pe perioada anilor 2009-2016 [12].

Tabelul 2. **Cazuistica endometriozei ombilicale, publicată în literatura anglo-saxonă în perioada 2009-2016 [12]**

Autor, sursa, anul	Cazuri	Debutul clinic (luni)	Dimensiuni (mm)	Tratament
Chatzikokkinou P. et al. (2009)	n=1	NR	15	excizie
Bagade P.V. & Guirguis M.M. (2009)	n=1	4	15	excizie
Malebranche A.D. & Bush K. (2010)	n=1	6	25	OE
Fukuda H. & Mukai H. (2010)	n=1	6	10	OE
Fedele L. et al. (2010)	n=2	NR	NR	OE + LC
Dadhwal V. et al. (2011)	n=1	5	15	OE
Kyamidis K. et al. (2011)	n=1	120	NR	excizie
Fernandes H. et al. (2011)	n=1	36	20	excizie+ HE
Richard F. et al. (2011)	n=2	48/NR	NR/30	OE
Mohrenschlager M. et al. (2011)	n=1	48	NR	excizie
Kesici U. et al. (2012)	n=1	10	25	OE
Efremidou E.I. et al. (2012)	n=1	72	30	excizie
Minaidou E. et al. (2012)	n=1	12	30	excizie
Mizutani T. et al. (2012)	n=1	36	20	excizie
Singh N. et al. (2012)	n=1	18	NR	OE
Jaffernhoy S. et al. (2013)	n=1	36	NR	NR
Calagna G. et al. (2015)	n=1	6	10	OE
Arkoulis N. et al. (2015)	n=1	18	15	excizie
Andrade M.T. et al. (2016)	n=1	36	12	excizie
Brătilă E. et al. (2016)	n=1	36	30	OE

Notă: *NR – nu-i raportat; OE – omfalectomie; H – histerectomie; LC – laparoscopia curativă*

EO se clasifică în doua categorii: primară (absența antecedentelor chirurgicale abdomino-pelvine) și secundară (sau post chirurgicalã), care este mai frecventă decât EO primară fiind drept consecință a diseminării iatrogene în timpul intervențiilor chirurgicale laparoscopice sau tradiționale [48, 49, 54, 64,103, 108, 157, 160, 212].

Odată cu implementarea laparoscopiei atât în chirurgia generală, cât și în cea ginecologică în ultimii 20 de ani, concomitent cu avantajele evidente, au fost raportate complicații asociate zonei unde a fost aplicat portul troacarului, Denton GW și coaut. (1990) pentru prima dată au descris

un caz de ECP situat în zona cicatricei post troacar [81, 104]. Healy JT și coaut. în 1995 au prezis logic apariția și sporirea cazurilor similare în viitor, drept consecință a implementării de amploare a procedurilor laparoscopice diagnostice și chirurgicale, subliniind importanța chirurgilor generali în tratamentul acestor complicații [258]. Vukšić T și coaut. (2016) bazându-se pe publicația Chmaj-Wierzchowska K și coaut. (2014), au prezentat incidența de 0.5-7% cazuri ECP situat în zona cicatricei post laparoscopice [258]. Utilizarea pe scară largă a abordărilor laparoscopice de către ginecologi, atât în scop diagnostic, cât și curativ crește riscul dezvoltării ECP în zonă cicatricei post troacar, datorită prezenței simultane a endometriozei asimptomatice la o parte dintre aceste paciente [104, 156]. Cozzolino M și coaut. (2015) au efectuat o analiză detaliată a cazurilor de ECP cu localizare în zona cicatricei post troacar, cu descrierea retrospectivă a 16 cazuri prezentate în tabelul 3 [81].

Tabelul 3. **Cazuistica ECP post troacar, publicată în literatura anglo-saxonă [81]**

Autor	Vîrsta	Intervenția anterioară	Debut (luni)	Localizarea
Healy J.T. et al. (1995)	23	LD	9	Troacar ombilical
Wakefield S.E. & Hellen E.A. (1996)	32	LD	7	Troacar ombilical
Martinez-Serna T. et al. (1998)	35	LD	11	Troacar suprapubian
Majeski J. & Craggie J. (2004)	44	ML	84	Troacar ombilical
Barbaros U. et al. (2005)	40	ECL	24	Troacar ombilical
Farace F. et al. (2005)	37	CL	24	Troacar drept
Sirito R. et al. (2005)	26	ECL	24	Troacar suprapubian
Strelec M. et al. (2009)	24	ECL	24	Troacar suprapubian
Busard M.P. et al. (2010)	37	LD	NR	Troacar drept
Akbulut S. et al. (2010)	30	ECL	4	Troacar drept
Akbulut S. et al. (2010)	37	AL	8	Troacar drept
Medeiros Fd.et al. (2011)	21	LD	12	Troacar drept
Medeiros Fd.et al. (2011)	26	LD	6	Troacar drept
Medeiros Fd. et al. (2011)	34	LD	18	Troacar stîng
Emre A. et al. (2012)	20	ECL	18	Troacar ombilical
Emre A. et al. (2012)	37	SL	12	Troacar ombilical

Notă: *ECL – excizia chistului laparoscopic; LD – laparascopia diagnostică; AL – apendicectomia laparoscopică; CL – colecistectomia laparoscopică; ML – miomectomia laparoscopică; SL – sterilizarea laparoscopică.*

În premieră endometrioza perineală a fost descrisă în literatura de specialitate de Schickele în anul 1923 [56, 73, 239, 247]. În 1968 Miviele de la Cruz pentru prima dată raportează endometrioza canalului anal [247]. În literatura de specialitate endometrioza cicatricei perineale și vaginale (ECPV) este descrisă prin cazuri unice sau serii mici [56, 66, 73, 169, 197,

239, 247]. Conform cercetărilor din ultimii ani incidența ECPV variază de la 0.31 % până la 0.87% [73, 74, 146, 197, 273]. Incidența endometriozei extraperitoneale în dependență de localizare: porțiunea cervicală (0.5%), vagin, septul rectovaginal, ligamentul rotund (0.3-0.6%) [197]. Chen N. și coaut.(2012), în baza studiului retrospectiv, pe perioada anilor 1991-2011, au raportat 31 cazuri de endometrioză perineală cu implicarea sfincterului anal, menționând epiziotomia drept factor cauzal principal de dezvoltare a ECPV, înregistrat în 64.55% cazuri [73].

Până în prezent nu există un consens privind mecanismul instalării și dezvoltării ECP, fiind subiectul discuțiilor în literatura de specialitate. Prezența multitudinii de teorii și ipoteze ale etiopatogeniei ECP, confirmă imperfecțiunea înțelegerii problemei date [15]. Pe parcursul timpului au fost propuse o serie de teorii a evoluției endometriozei inclusiv: metaplazie prin celule celomice, descrisă de Meyer R. în 1919, implantarea mecanică, metastazarea prin fluxul venos sau limfatic, „imunologică”. La etapa actuală cel mai mare interes prezintă concepţia înaintată de Damowski W.P. și coaut. (1988), ulterior perfectată de Shaw R.W. (1993), ce reprezintă combinația teoriei de implantare prin fuxul menstrual şi teoria imunologică [2, 5, 10, 14, 15, 22, 40, 45, 51, 71, 91, 133, 154, 162, 185, 210, 212]. În anul 1953 Latcher J. clasifică aceste teorii în trei categorii principale: embrionară, transplantare metaplastică prin celule celomice și migratoare prin fluxul venos sau limfatic [54, 100]. În dezvoltarea ECPV majoritatea autorilor pledează pentru teoria mecanică prin implantare, care explică apariția maladiei drept consecință a intervenției chirurgicale, dar nu explică localizările rare de endometrioză spontană [6, 162, 191]. Factorii predispozanți sunt considerați: dereglările hormonale (hipofuncția corpului galben, anovularea, stimularea estrogenă excesivă), disfuncția sistemului imun (inhibiția T-supresorilor, activizarea celulelor B policlonale), particularitățile genetice, insuficiența antioxidantă al organismului, surmenajul psiho-emoțional [10, 162, 191]. Actualmente, teoriile de bază, care explică etiopatogenia endometriozei sunt: teoria mecanică prin implantare - pentru prima dată a fost propusă în 1921 de către Sampson J.A. și coaut., argumentată prin fenomenul fiziologic al refluxului endometrial cu devansarea mecanismelor locale de protecție, cu implantarea și proliferarea țesutului endometrial, fiind adaptate la sediul nou cu formarea focarelor de endometrioză [2, 26, 27]. De asemenea, această teorie include posibilitatea translocării țesutului endometrial în timpul manipulațiilor chirurgicale efectuate pe uter, cu ulterioara implantare și dezvoltare a ECP. La moment este cea mai acceptată teorie etio-patogenetică a endometriozei, ce poate lămuri dezvoltarea ECP în absența endometriozei peritoneale [14, 15, 100, 210]. A fost confirmată posibilitatea transformării metastatice a celulelor endometriale prin cale limfogenă și hematogenă [2, 14, 27].

Teoria metaplaziei celomice descrisă de Meyer R. în 1919 și susținută de către Franque O. Josselin de Jong, explică apariția țesutului endometrial ectopic datorită metaplaziei mezoteliului peritoneal, a endoteliului vaselor limfatice, epiteliului tuburilor renali, sub influența tulburărilor hormonale și inflamatorii. Un rol important în fiziopatologia endometriozei este acordat interleukinelor și mediatorilor proinflamatori, care favorizează implantarea ectopică a țesutului endometrial și dezvoltarea endometriozei [14].

Conform teoriei imunologice propuse în 1975 de Jonesco M. și Popesco S. momentul este exprimat de procesul inflamator local condiționat de către celulele T și B la nivel de peritoneu, macrofage, celulele epiteliale și mezoteliale și general asociat cu un răspuns excesiv al celulelor B, niveluri serice crescute de autoanticorpi și dereglarea activității celulelor NK (natural killer) cauzând o citotoxicitate scăzută a endometriului [2, 5]. Factorii imunologici sunt răspunzători de implantarea și proliferarea celulelor endometriale [2]. Efectul principal al citokinelor este stimularea angiogenezei și neovascularizării endometrului ectopic [2].

Teoria genetică, sugerată de către Frey în 1975, constată influența semnificativă a factorilor genetici și epigenetici în dezvoltarea endometriozei [14,15]. Au fost determinate genotipurile (GSTM1, GSTT1, CYP2D6*4) răspunzătoare de dezvoltarea endometriozei [14]. În timpul diferențierii embrionare a tractului genital feminin, diferiți factori genetici sau mediul, pot provoca modificări în tulpina endometrială destinate formării organelor și țesuturilor bazinului mic, cu un efect negativ asupra expresiei genelor care codifică factorul 1 steroidogen și receptorul estrogen β. Modificările date joacă un rol important în patogeneza endometriozei. Efectul substanțelor proinflamatorii, în special prostaglandina E2, în celulele endometrioide factorul 1 steroidogen se leagă cu multe gene steroidice, inclusiv de gena aromatazei, ceea ce duce la creșterea producerii estradiolului, și cu ajutorul receptorul estrogen β, estradiolul stimulează activitatea enzimei ciclooxigenazei de tip 2 şi contribuie la hiperproducția prostaglandinei E2. Legarea receptorului estrogen β cu receptorii de progesteron reduce expresia lor, fiind unul dintre motivele dezvoltării rezistenței la progesteron - o altă legătură cheie în patogeneza endometriozei [2, 14, 15].

Din toate teoriile descrise majoritatea autorilor susțin teoria mecanică prin implantare în dezvoltarea ECP, care justifică dezvoltarea endometriozei drept consecință a fluxului retrograd al particulelor endometriale în cavitatea abdominală, care se desprind în timpul menstruației cu implantarea ulterioară a acestora în peritoneu și în organele adiacente. [3, 5, 79, 112, 162, 166, 210, 245, 268]. Drept confirmare a valabilității teoriei implantării mecanice în dezvoltarea ECP, este prezenţa în anamneză a procedurilor obstetrico-ginecologice. Implantarea mecanică ca consecință a intervențiilor obstetrico-ginecologice a fost raportată pe baza analizelor retrospective efectuate pe serii de paciente cu ECP [166, 245, 268].

Un rol nedefinit în dezvoltarea ECP îi revine metastazării hematogene şi limfogene a celulelor endometriale. În unele studii este descrisă asocierea ECP cu endometrioza organelor bazinului mic prezentând o frecvență variabilă între 14.3 - 26% [6, 92]. Unul dintre subiectele discutabile până în prezent în literatura de profil, sunt datele despre influența factorilor de risc în dezvoltarea ECP, majoritatea autorilor considerând drept factor principal intervențiile obstetrico-ginecologice, cu preponderență operația cezariana [47, 88, 162, 170, 195, 232, 251, 271]. De Oliveira MA. și coaut.(2007) au efectuat un studiu caz-control pentru identificarea factorilor de risc în dezvoltarea ECP, în baza analizei efectuate factorul primordial a fost considerat histeterotomia precoce în sarcină la termenul de gestație peste 22 săptămâni [92]. În opinia Uçar MG. și coaut. (2015) intervenţiile obstetrico-ginecologice favorizează fixarea celulelor endometriale în afara cavităţii uterine și anume în zona plăgii postoperatorii, mecanismul migrării celulelor endometriale fiind determinat de exteriorizarea lichidului amniotic după deschiderea cavităţii uterine [251]. Concomitent, autorii au menționat prevalarea ECP la pacientele cu indexul masei corporale ridicat, media constituind (26.95±3.59), ipoteză confirmată în studiu similar bazat pe analiza a 52 paciente cu media IMC de 26.48±5.24 [251, 269]. Actualmente sunt prezentate mai multe studii despre influenţa grupei sangvine A(II) și a factorului RH pozitiv în dezvoltarea ECP, rezultatele prezentate fiind contradictorii. Autorii specifică importanța selectării corecte a grupului de control din aceeași populație cum ar fi un anumit loc geografic, și nu din totalul populației [62, 86, 176, 241].

Tabloul clinic al ECP este echivoc, poate varia de la simptomatologie clasică, până la absența simptomelor clinice [26, 31, 41, 72, 55, 99, 101, 106, 112, 122, 133, 152, 193, 200, 271]. Simptomele cele mai des întâlnite sunt: prezenţa formaţiunii în regiunea cicatricei postoperatorii, durerea catamenială, sângerarea, dismenoreea [26, 65, 72, 101, 106, 133, 204]. În majoritatea lucrărilor din literatură sunt raportate date cu referire la tabloul clinic asimptomatic al ECP, ce creează dificultăți în stabilirea diagnosticului preoperator [120, 181, 195]. Dificultățile în stabilirea diagnosticului clinic au determinat tentativa de algoritmizare al acestuia, astfel Esquivel-Estrada V. și coaut. (2004) descriu triada clasică: (1) formațiune tumorală în proiecția cicatricei postoperatorii, (2) durere sincronă cu ciclul menstrual, (3) antecedentele unei intervenții obstetrico-ginecologice [106]. Simptomul de bază reprezintă durerea catamenială cu localizare în regiunea cicatricei postoperatorii, cu prezența formațiunii în regiunea cicatricei care are proprietatea de a crește în perioada menstruației, devenind vizibilă și ușor palpabilă, cu regresie postmenstrual [105, 114, 142, 229, 231, 251, 253, 270]. Conform datelor lui Horton J.D. și coaut. (2008), care au efectuat analiza literaturii de profil bazată pe 445 cazuri cu ECP, frecvența durerilor catameniale au fost constatate în 57% de cazuri, prezenţa formaţiunii în regiunea cicatricei postoperatorii 96% cazuri [142]. După datele prezentate de Bektas H. și

coaut.(2010) bazat pe experiența de 10 ani în managementul a 40 de cazuri de ECP, caracterul ciclic al durerii a fost prezent numai în 40%, iar in 45% durerile n-au avut legătura cu ciclul menstrual. Prezenţa formaţiunii în regiunea cicatricei postoperatorii s-a constatat în 100% cazuri [271]. În opinia lui Lopez-Soto A. și coaut. (2018), care au prezentat 33 cazuri de ECP, durerea catamenială a fost determinată în 51.51%, și cea permanentă în 42.42%, prezența formațiunii de volum în regiunea cicatricei postoperatorii în 96.96% cazuri [166]. Un recent studiu prezentat de Zhang P. și coaut. (2019), fondat pe baza analizei a 198 de cazuri cu ECP, a evidențiat prezența formaţiunii în regiunea cicatricei postoperatorii în 98.5%, durerea catamenială în 86.9%, durerea non ciclică 13.1% și dismenoreea 32.3% cazuri [271]. Durerea permanentă asociată cu formaţiunea de volum sunt semne atipice, dar apariţia lor poate fi explicată de adresarea tardivă sau în prezenţa endometriomelor de dimensiuni mari. Cazurile de ECP asociate cu hemoragie externă din formațiunea proiectată în cicatricea postoperatorie sunt rare [48, 152, 171, 180, 218, 250, 251]. În literatura de profil este descris un caz de hemoragie masivă de până la 500 ml din ECP simultan cu ciclul menstrual, pacienta prezentând sindrom anemic pronunțat [180].

Perioada apariției manifestărilor clinice de ECP, conform rezultatelor relatate în mai multe studii, variază de la o lună până la 20 ani postoperator [127, 133, 142, 206, 229, 271, 273]. Horton J.D. și coaut. [142] au raportat durata medie de apariție a ECP de 3.6 ani. Un studiu actual efectuat de Zhang P. și coaut. (2019) raportează o durată medie de 31.6±23.9 luni [271]. După datele oferite de Ozturk A. și coaut. (2016) vârsta medie a pacientelor cu ECP constituie 31 ani [202]. În rezultatul rapoartelor celor mai multe dintre studii, este confirmată predominarea ECP în regiunea peretelui abdominal anterior [55, 133, 142, 151, 153,164, 255, 270, 271, 273]. Dimensiunile ECP peretelui abdominal anterior variază între 1.4 și 3.9 cm. [200]. După amplasarea endometriomului în structurile anatomice ale peretelui abdominal anterior deosebim: superficiale și profunde. Cele superficiale sunt în limita ţesutului subcutanat, pe când localizarea profundă poate include teaca muşchiului rect abdominal, muşchii peretelui abdominal anterior și mușchiul rect abdominal [133, 185, 251]. Localizarea endometriomului în raport cu cicatricea postoperatorie, în majoritatea cazurilor este situat în proiecția acesteia și doar în cazuri unice poate fi situat la distanță [4, 101, 151, 216]. În viziunea lui Egami S. și coaut. (2017), fenomenul dat poate apărea drept consecință a OC efectuate prin incizia Pfannenstiel și se datorează secționarii tecii mușchiului rect abdominal și tracțiilor laterale, cu extinderea sporită lateral și superior decât incizia cutanată, cu eventuala posibilitate de inoculare microscopică a celulelor endometriale la distanță de cicatricea propriu zisă [101].

Zhang P. și coaut. (2019), studiind corelația dintre tipul inciziei utilizat în OC, au remarcat predominarea ECP în incizia transversală (Pfannenstiel) - 81.8 %, în comparație cu laparatomia mediană - 19.2%. [271]. În opinia autorilor predominarea ECP în incizia Pfannenstiel se

datorează structurilor anatomice intersectate, cu prevalarea spațiilor libere, și a hemoragiilor mai abundente ce creează premize de contaminare cu celule endometriale [271]. Endometrioamele peretelui abdominal anterior situate în proiecția cicatricei postoperatorii a inciziei Pfannenstiel se localizează în unghiul stâng, unghiul drept, bilateral și central. Sediul central și bilateral fiind considerate extrem de rare [166, 245, 268, 271, 273]. În concepția lui Teng CC. și coaut. (2008) cea mai frecventă localizare a ECP corespunde poziției chirurgului operator [245]. Yıldırım D. și coaut. (2018) au prezentat coraportul ECP în unghiul stâng (54.2%) în comparație cu cel drept (45.8%) [268].

În dependență de numărul nodulilor ECP se poate manifesta prin prezența unui nodul sau multipli. În studiul efectuat de Zhang P. și coaut. (2019) a fost demonstrat predominarea vădită al ectopiilor unice cu 94.4% în comparație cu cele multiple de 5.6% [271]. Într-un număr mare de studii se menționează diagnosticul diferenţial dificil al ECP, din cauza multitudinii de formațiuni de volum al peretelui abdominal anterior, identice ca formă și consistență [1, 3, 59, 61, 79, 102, 105, 138, 142, 200, 214]. Diagnosticul diferențial este necesar de a fi efectuat cu orice formaţiune de volum localizată în proiecția cicatricei postoperatorii: hernie ireponibilă, serom, hematom, abces ligatural, granulom, fasceită nodulară, fasceită proliferativă, miozita proliferativă, tumori benigne, tumori maligne, tumori metastatice [1, 3, 43 59, 61, 79, 60, 94, 102, 105, 137, 142, 200, 214, 227, 249].

Cu toate că, endometrioza este considerată o patologie benignă, aceasta poate fi supusă unei transformări maligne [82, 126, 177, 185, 199, 265]. Transformarea malignă a endometriozei a fost raportată pentru prima dată în literatură de către Sampson J.A. în anul 1925, stabilind criteriile necesare pentru determinarea diagnosticului de malignizare a țesutului endometrial: (1) confirmarea prezenței țesutului endometrial benign sau malign în limitele tumorii; (2) corespunderea rezultatelor examenului morfologic cu originea țesutului endometrial; (3) absența altor celule primare în limitele tumori [13, 58, 97, 126, 136, 145, 174, 228]. În 1953 Scott RB. propune al patrulea criteriu examinarea histologică a țesutului endometrial benign adiacent celui malign, fiind un criteriu de confirmare a originii maligne în endometrioză [13, 58, 145]. Incidența malignizarii ECP în literatura de specialitate e descrisă în 0.3-1%, manifestarea în regiunile extrapelvină constituie aproximativ 20% cazuri [13, 58, 95, 97, 109, 115, 126, 145]. Ijichi S. și coaut. [145], în baza unui studiu analitic efectuat în anul 2014, au raportat 21 cazuri de transformare malignă a ECP în regiunea abdominală, dintre care 19(90.5%) au fost dezvoltate în regiunea cicatricei post operația cezariană, datele fiind prezentate în tabelul 4. În 2007 Chene G. și coaut. [74] au descris 3 cazuri de transformare malignă a endometriozei perineale bazat pe un studiu retrospectiv, specificând factorii de pronostic pozitiv: vârsta sub 60 de ani, tumoare de dimensiuni mici fără metastaze, rezecția precoce.

Tabelul 4. **Caracteristica pacientelor cu transformare malignă al ECP, publicată în literatura anglo-saxonă [13]**

Autor	Vîrsta (ani)	Operația suportată	Timp (ani)	Histologia	Tratament
Schnieber and Wagner Kolb (1986)	40	OC	15	CCC	RL+HT+SOB
Hitti I.F. et al. (1990)	46	OC	14	CCC	RL+HT+SOB
Marrkopoulos C. et al. (1996)	50	OC	25	CE	RL
Gucer F. et al. (1997)	45	OC	8	CE	RL
Miller D.M. et al. (1998)	38	OC	9	CCC	RL+HT+SOB
Park S.W. et al. (1999)	54	OC	26	CCC	RL
Ishida G.M. et al. (2003)	56	OC	24	CCC	RL
Matte r M. et al. (2003)	60	OC	41	CE	RL
Li J-Y. et al. (2003)	38	OC	10	AS	RL+HT+SOB+OMT
Leng J. et al. (2006)	41	OC	16	CS	RL
Sergent F. et al. (2006)	45	OC	28	CCC	RL+SOB
Harry V.N. et al. (2007)	55	OC	30	CCC	RL
Bats A.S. et al. (2008)	38	OC	13	CCC	RL+HT+SOB
Williams C. et al. (2009)	53	OC	17	CCC	RL+HT+SOB
Matsuo K. et al. (2009)	37	CL	10	CCC	RL+HT+SOB+OMT
Omranipour R. and Najafi M. (2009)	59	CH	20	AS	RL
Bourdel N. et al. (2009)	43	OC	NR	CCC	RL+HT+SOB
Shalin S.C et al. (2012)	47	OC	NR	CCC	RL
Mert I. et al. (2012)	42	OC	NR	CCC	RL+HT+SOB
Mert I. et al. (2012)	51	OC	NR	CCC	RL:RL+HT+SOB+ OMT
Ijichi S et al. (2014)	60	OC	35	CCC	RL

Notă: *OC – operație cezariană, CL – chistectomia laparoscopică, CH – chiuretaj, RL – rezecția lărgită, HT – histerectomia totală, SOB – salpingooectomia bilaterală, OMT – omentectomia, RT – radioterapie, CH – chimioterapie, CCC – carcinom cu celule clare, CE – carcinoma endometroidă, AS – adenocarcinoma seroasă, CS – carcinosarcoma, NR – ne raportat, P/O – postoperator.*

Etiologia și patogeneza transformării maligne nu este cunoscută [13, 58, 74, 85, 109, 126, 141, 145, 182]. O ipoteză a mecanismului de transformare malignă, ar fi condiționat de transplantul iatrogenic de endometru în timpul intervenției obstetrico-ginecologice cauzat de diseminarea hematogenă sau metaplazie [74]. Factori de risc care condiționează transformarea malignă a ECP sunt: vârsta înaintată, perioada postmenopauză, formațiunea tumorală endometrială (>9cm.), hiperestrogenemia și unile anomalii genetice (absența heterozigotei pe cromosomul 5q), monoterapie cu estrogen la pacienții obezi [58, 109]. Tumorile care se pot dezvolta în endometrioză includ în ordine descrescătoare: carcinom endometrioid (75%), sarcom (25%), carcinom cu celule clare (5%), carcinomul seros (5%) [37, 74, 131, 182]. În cazul localizarii formațiunii maligne în zona cicatricei postoperatorii, cel mai răspândit subtip

histologic este carcinomul cu celule clare, urmat de carcinomul endometrioid, carcinosarcom și adenocarcinomul seros [74, 145, 213, 220, 225]. Hensen JH. și coaut. [141] în cercetarea lor au relatat că, perioada transformării maligne a ECP se poate manifesta după 18 ani. În baza datelor literaturii de profil, a fost descrisă recidiva în caz de ECP malign în 16.6%, letalitatea fiind 33.3% [13, 58, 74, 145]. Transformarea malignă a ECP se manifestă în 0.75% cazuri la pacientele care suferă de această patologie, pe când malignizarea în endometrioza extraovariană constituie 20% din cazuri [145]. Tabloul clinic al formelor maligne al ECP nu diferă de cele benigne, prezentând o formaţiune de volum în proiecţia cicatricei postoperatorii, cu tendinţa de a se mări în perioada menstruaţiei, dureri catameniale [13, 58, 74].

În contextul datelor prezentate, ECP este o patologie rară, cu o etiopatogenie discutabilă până în prezent, prezentând o tendință de creștere a incidenței în rezultatul majorării ratei operațiilor cezariene, cu dificultăți în diagnostic din cauza simptomatologiei variabile.

1.2. Rolul metodelor imagistice în diagnosticul endometriozei cicatricei postoperatorii (ultrasonografia cu dopplerografie, tomografia computerizată și imagistica prin rezonanță magnetică)

În pofida faptului că, actualmente sunt prezente metode imagistice moderne de diagnostic, până la moment persistă dificultăți în stabilirea preoperatorie a diagnosticului de ECP, în majoritatea cazurilor fiind depistat accidental [1, 61, 79, 102, 105, 124, 141, 142, 151, 214]. În opinia unor cercetători, metodele imagistice oferă informație privind mărimea, localizarea și extinderea procesului patologic în țesuturile adiacente, astfel contribuind la determinarea volumului intervenției chirurgicale [61, 102, 112, 125, 130, 155, 194]. Importanța metodelor imagistice este excepțională în stabilirea diagnosticului preoperator, mai cu seamă în formele asimptomatice a ECP. Dintre investigațiile imagistice cea mai uzuală și utilă în diagnosticul ECP este considerată USG [1, 116-120, 147, 262]. USG este un prim pas în evaluarea formațiunilor de volum a țesuturilor moi. Exacitatea stabilirii diagnosticului în baza USG, în majoritatea cazurilor descrise pe serii de pacienți este consemnată la nivel înalt, astfel Hensen JH. și coaut. [141] relatează o precizie de 92%, Kang J. și coaut. [151] prezintă 80%, Mistrangelo M. și coaut. [191] descrie 93.3%. Caracteristicile ultrasonografice a endometriozei pelviene și a ECP conform datelor literaturii sunt total diferite. Focarele de endometrioză pelviană sunt descrise ca mase chistice de formă rotundă s-au ovală, margini regulate, pereți groși și ecouri interne omogene la nivel scăzut, pe când în ECP aceste caracteristici sunt descrise ca mase solide, hipoecogene, neomogene, cu contur neregulat hiperecogen [8, 16, 18, 118-122, 125, 135, 211, 224, 234]. Conform Gidwaney R. și coaut. [125] aspectul ecografic a ECP este: formațiuni rotunde hipoecogene cu modificări fibrotice, contur neregulat hiperecogen cu inflamare

periferică, vizualizarea vasului cu vascularizare maximă a formațiunii de volum. Efectuând studii aprofundate bazate pe determinarea necesității metodelor imagistice în diagnosticul ECP, Francica G. și coaut. [116-120], au remarcat anumite caracteristici clinice și imagistice specifice în dependență de dimensiunile focarelor endometriotice. În așa mod, endometriomele au fost împărțite în funcție de dimensiune în două grupe: endometriom mic (<3 cm) și endometriom mare (≥ 3 cm) [116-120]. În funcție de tipul imagistic depistat, a fost observată o legitate: în endometriomele mari au predominat dureri permanente, în comparaţie cu durerile catameniale asociate endometrioamelor mici. În contextul dat, au fost determinate particularităţile ultrasonografice caracteristice endometriomelor mari: formaţiune hipoecogene, cu contur neregulat și incluziuni chistice minore, și în cazul celor mici prezența modificărilor fibrotice în formă de pete, cu inel hiperecogenic la periferia formațiunii [118-119]. Savelli L. și coaut. (2012) au raportat predominarea formei ovale sau rotunde în 86% cazuri, comparativ cu forma neregulată 14% [224]. În același studiu a fost determinat diametrul mediu al ECP de 20 mm depistate în timpul examenului USG [224]. Aceeași autori în studiul său descriu un semn specific durere la presiunea sondei, care a fost depistat în 100% cazuri [224]. Amato M., Levitt R. (1984) au descris formele ecografice ale ECP: chistică, polichistică, mixtă și solidă, confirmate ulterior în studiile similare [46].

O valoare diagnostică semnificativă are combinarea USG cu dopplerografia în regim spectral şi color, potențate cu regim B, care ne permite vizualizarea vascularizării formațiunii de volum [116]. Caracteristicele imagistice dopplerografice în ECP pot varia de la formațiuni vasculare unice de dimensiuni minore, până la conglomerate vasculare de calibru mediu și mare cu localizare diversă. Conform datelor Francica G. și coaut. [118] vascularizarea ECP este în dependență de mărimea formațiunii. În cazul endometriomelor de dimensiune mai mică (<3 cm) în diametru vascularizarea nu se determină sau este slabă la periferie, și viceversa, la endometriomele mai mari de (≥ 3 cm) se remarcă prezența vascularizării la periferie și în centrul formațiunii cu diferit grad de severitate [120, 125, 224]. În timpul examenului dopplerografic deseori se determină structurile vasculare de dimensiuni minore localizate în ţesutul subcutanat hipovascular, astfel dezvoltarea lor este limitată [263]. Prezența vasului central, poate fi un factor important în aprecierea transformării maligne al ECP, și viceversa absența acestei vascularizări ne sugerează caracterul benign al formațiunii [233].

Una dintre metodele diagnostice discutabile din punct de vedere informativ și a siguranței este puncția fină, aspirativă, ecoghidată [51, 67, 250, 253]. Unii autori afirmă că această tehnică crește riscul producerii de noi implanturi endometriotice în locul puncției și riscul de vătămare a viscerelor (un diagnostic diferențial al endometriomului este hernia incizională) [253]. Rezultatele acestei metode sunt adesea neconcludente, din cauza unei cantități limitate de

material care poate fi obținut, precum și din cauza prezenței țesutului fibrotic [67]. Conform studiului efectuat de Zhao X. și coaut. (2005), puncția fină aspirativă echoghidată a fost neconcludentă în 75% cazuri [272]. Pathan ZA. și coaut. (2010) au raportat un caz de endometrioza în zona punctiei după amniocenteză, recomandând includerea canalului de biopsie în câmpul exciziei chirurgicale [206]. În opinia lui Uzunçakmak C. și coaut. [250] puncția fină aspirativă crează un risc de diseminare a implanturilor cu posibila reimplantare a celulelor maligne în locul punctiei. Actualmente mai mulți autori sunt de părerea exciziei locului punctiei diagnostice [133, 142, 206, 250]. Câteodată, bioptatul prelevat poate conține ţesut fibros fiind neinformativ în stabilirea diagnosticului ECP. Cu toate acestea, sunt și adepți care pledează în favoarea acestui procedeu, argumentând că este o metodă exactă pentru aprecierea diagnosticului preoperator, astfel încât este posibil preîntâmpinarea erorilor în confirmarea diagnosticului de ECP și contribuie la planificarea tratamentului chirurgical optimal [88, 113, 202, 253]. Utilizarea acestei tehnici oferă un diagnostic patologic până la intervenția chirurgicală, în cazuri de incertitudine diagnostică a originii formațiunii de volum [139, 142, 202]. În cazurile formațiunilor voluminoase asimptomatice, cu creștere rapidă, în lipsa intervenției chirurgicale anterioare, diagnosticul diferențial imagistic este necesar de efectuat cu transformările maligne ale țesuturilor moi peretelui abdominal anterior [233, 235, 246].

Prima descriere a utilizării TC în diagnosticarea ECP în literatura de specialitate, a fost efectuată în anul 1984 de către Amato M și coaut. [46] prin descrierea endometriomului amplasat în mușchiul rect abdominal. Actualmente, tot mai des se menționează importanța TC în depistarea preoperatorie a ECP, cu elucidarea caracteristicilor imagistice specifice patologiei date [125, 135, 231, 257, 267]. Yarmish G. și coaut. (2017) au efectuat un studiu cu determinarea semnelor TC caracteristice pentru ECP: semnul „meduzei gorgona” (99%, kappa index = 0.97, 95% CI: 0.91-1.00), ($p<0.0001$), formațiune omogenă (95.2%, kappa = 0.94, CI 95%: 0.87-1.00), ($p = 0.0188$), localizare preponderent sub ombilic (99%, kappa = 0.97, 95% CI:0.92-1.00), prezența în țesutul cutanat (95.2%, k=0.88, 95% CI: 0.77 – 0.98), ($p = 0,0188$) [267]. În baza acestor 3 criterii Yarmish G. și coaut. [267] au apreciat eficiența TC în determinarea ECP, stabilind că sensibilitatea este de 95%, și specificitatea de 95%, comparând cu alte formațiuni a peretelui abdominal anterior. Totodată, într-o serie de studii publicate anterior despre utilizarea TC în ECP a fost apreciată densitatea medie caracteristică endometrioamelor de +45 U.H., în limita intervalului 39-54 U.H. [125, 135, 231, 267]. Gidwaney R. și coaut. (2012) au descris imaginea TC a ECP: formațiune solidă, amplasată în zona cicatricei postoperatorii, hiper-atenuantă în comparație cu mușchiul, cu o creștere ușoară până la moderată a endometriomului după administrarea contrastului intravenos [125].

Cunoașterea semnelor imagistice caracteristice ECP, vor influența benefic la stabilirea preoperatorie a diagnosticului și aprecierea volumului intervențional. În acest context este importantă compararea datelor clinice cu cele imagistice. Până în prezent, nu sunt studii efectuate pe un eșantion suficient de mare, care ar putea elucida prioritatea TC cu contrast în comparație cu cea fără contrastare.

Pentru diagnosticarea corectă preoperatorie, este necesar integrarea datelor clinice, ultrasonografice cu dopplerografie și a IRM, fiind cea mai eficace abordare în procesul de diagnosticare [132, 208, 236]. Avantajul IRM, în comparație cu celelalte metode imagistice este sensibilitatea înaltă în depistarea endometriomelor de dimensiuni mici, detectarea incluziunilor micro-hemoragice, vizualizarea adâncimii și a gradului de invazie în țesuturile adiacente, fiind un moment oportun în elaborarea tacticii ulterioare de tratament chirurgical [67, 132]. Luând în considerație vârsta tânără a pacientelor cu ECP, este recomandată efectuarea IRM din motivul lipsei radiației ionizante [125].

Semnalul IRM al focarelor endometriotice poate fi diferit și este influențat de vârsta produselor de degradare a hemoglobinei [132]. Din acest motiv, unii autori sugerează efectuarea IRM între a 8-a și a 12-a zi de menstruație, deoarece produsele de degradare a sângelui permit identificarea endometriozei active drept leziuni foarte luminoase pe imaginile T1 ponderate [132]. Cu toate acestea, recomandările recente ale Societății Europene de Radiologie Urogenitală (ESUR) pentru IRM de endometrioză pelvină, nu este indicată nici o propunere privind calendarul IRM în raport cu ciclul menstrual. Imaginea ECP la IRM reprezintă o formațiune heterogenă, hiperintensivă, cu incluziuni micro-hemoragice situată în regiunea cicatricei postoperatorii [132, 257]. Gui B. și coaut. (2017) au descris că mărimile focarelor de ECP la IRM pot varia de la 5 la 200 mm (diametrul mediu, fiind de 40 mm) [132]. Mai mult decât atât, pentru detectarea formațiunilor de dimensiuni mici, sunt importante unele tehnici de adaptare a IMR, cum ar fi evitarea poziționării unei benzi de pre-saturație pe peretele abdominal și utilizarea unui marker cutanat de referință pentru a centra examinarea în zona clinic suspectă [132]. Focarele hiperintense pe imaginile T1 ponderate cu supresie de grăsime se datorează hemoragiilor mici. În contextul dat imaginile T1-ponderate cu supresie de grăsime au fost raportate a fi secvența cea mai sensibilă pentru noduli mai mici de 10 mm [132].

Pentru a rezuma acest subcapitol, menționăm importanța utilizării metodelor imagistce USG + dopplerografie, divizarea endometriomelor conform dimensiunilor, cu determinarea gradului și tipului de vascularizare, fapt ce contribuie la sporirea acurateței în stabilirea diagnosticului ecografic preoperator. O deosebită valoare în diagnosticul preoperator a ECP în deosebi în absența durerilor catameniale o au TC și IRM, favorizând aprecierea nivelului de infiltrare în structurile adiacente. De asemenea, aceste metode pot fi utilizate pentru planificarea

volumului exciziei chirurgicale, în special la formațiunile extinse cu infiltrare profundă. Menționăm superioritatea IRM în depistarea formațiunilor de volum de dimensiuni mici situate în profunzimea structurilor anatomice a peretelui abdominal anterior, comparativ cu celelalte metode imagistice. Controversele specificate demonstrează actualitatea studierii metodelor imagistice în stabilirea preoperatorie a diagnosticului de ECP.

1.3. Particularitățile de tratament și profilului histologic și imunohistochimic al endometriozei cicatricei postoperatorii

Actualmente tratamentul chirurgical conform studiilor prezente este considerat metodă de bază în soluționarea oportună a patologii date, fiind numită „standard de aur” [16, 24, 32, 42, 79, 128, 145, 173, 242, 254]. Tratamentul chirurgical în ECP este benefic atât în scop curativ, cât și diagnostic, prin efectuarea examenul histopatologic al specimenului [1, 3, 16, 153, 243, 271]. În studiile similare la acest subiect, managementul ECP este divizat în medicamentos și chirurgical [1, 3, 87]. Tratamentul medicamentos se bazează pe dependența hormonală a focarelor ectopice endometriozice. Tratamentul dat nu poate suprima focarele de endometrioză, efectul principal fiind doar prevenirea hemoragiilor ciclice [1, 3, 60, 63]. Medicația terapeutică este alcătuită din estro-progestative și antiinflamatorii nesteroidiene (AINS), pentoxifilină [1, 3, 245]. În studiile la acest subiect unii autori recomandă în perioada postoperatorie după excizia endometriomului, în scopul prevenirii recidivei ECP, efectuarea terapiei hormonale cu preparatele danazol (danocrine) sau agoniştii GnRH (hormon eliberator de gonadotropinã) [6, 35, 45, 94, 159, 223, 245, 250, 251, 270]. În 1966 Beischer N.O. și coaut. au descris în premieră cazul de regresie spontană a endometriomului după sarcină, în urma modificării nivelului de hormoni [8]. În dependență de mărimea și localizarea endometriomului tratamentul chirurgical este divizat în două etape-excizia și reconstrucția [99, 161, 162, 251]. Este recomandată excizia largă până la țesut sănătos cu cel puțin o limită de margine *en bloc,* depășind 5–10 mm în limitele ţesuturilor sănătoase, cu păstrarea integrităţii formaţiunii, în scopul prevenirii recurenței [1, 3, 6, 16, 24, 26, 28, 31,36, 42, 72, 126, 248, 272, 273]. Uçar M.G. și coaut. (2015) consideră că, succesul reușitei chirurgicale constă în prudența manipulațiilor chirurgicale, cu respectarea marginilor excizionale, având în vedere prezența focarului endometriotic [251]. Studiile similare au relevat faptul că localizarea superficială a focarului endometriotic, determină efectuarea unei excizii largi [142]. Endometrioamele de dimensiuni mari ce se extind în zonele adiacente, impun o excizie largă, în scopul prevenirii recidivei și profilaxia malignizării. În studiile similare publicate de Esquivel-Estrada V. și coaut. (2004), Leite G.K. și coaut. (2009), autorii recomandă efectuarea operației în ziua 5-14 post menstrual, motivând prin faptul că, în perioada dată formațiunea se micșorează în volum, considerând ca factor de eficiența a tratamentului

chirurgical și prevenirea recidivei [106, 162]. Volumul exciziei limitat sau lărgit a segmentului de aponevroză şi muşchi în scopul obţinerii rezecției radicale (R0), se determină în conformitate cu dimensiunile endometriomului și invaziei în țesuturile adiacente [105, 106, 128,142, 251].

Etapa reconstructivă poate fi soluționată în dependență de dimensiunile defectului aponevrotic post excizional prin următoarele opţiuni: în defecte mici – suturarea aponevrozei cu suturi sintetice polipropilen, în defectele mari, când nu este posibil de aplicat principiul dat, se efectuează reconstrucţia folosind materialul sintetic [61, 99, 105, 133, 205]. Jensen KK. și coaut. (2015) au efectuat un studiu amplu consacrat metodelor optimale de plastie în herniile la femeile de vârstă fertilă, a fost demonstrat dezavantajul aplicării plasei sintetice prin risc sporit al sindromului algic în timpul ultimului trimestru a sarcinii ulterioare [149]. Ecker A.M. și coaut. (2014) în studiul bazat pe o experiență de 12 ani, au prezentat rata plastiilor cu plasă sintetică în cazul tratamentului ECP - 7.7%, indicând că media defectului a fost de 4.8 cm [99].

Excizia chirurgicală rămâne metoda predilectă, de prevenire a recurențelor [207, 251]. Recidiva locală este considerată consecința exciziei chirurgicale inadecvate [251]. Horton J.D. și coaut. (2008) au efectuat analiza a 445 cazuri de ECP, semnalând rata recurenței postoperatorii în 4.3% [142]. În opinia lui Erkan N. şi coaut. [105] metoda principală de prevenire a recidivei, după excizia ECP este excluderea diseminării conţinutului formaţiunii în ţesuturile adiacente a peretelui abdominal anterior şi menţinerea integrităţii acesteia. Printre factorii principali ce pot influența apariția recurenței ECP se numără localizarea profundă a endometriomului și dimensiunile sporite de 4-5 cm ale marginii excizate, în care se atestă ţesut endometrial [51, 145, 231, 271]. Tratamentul optimal în cazul recurenței ECP este excizia repetată cu respectarea principiilor de bază specificate anterior [51, 142, 251].

În momentul de față, în literatura de profil, nu există argumente certe de tratament al endometriomului malign, unul din motive fiind cazurile foarte rare [12, 53, 58, 74, 109, 126, 141, 145, 182]. Tratamentul chirurgical radical, excizie largă asociată cu chimioterapia și radioterapia este tratamentul de elecție [12, 58, 74, 109, 126, 141, 145, 182, 237]. Intervenția chirurgicală cu excizia largă constituie tratamentul primar. Excizia poate fi efectuată radical, impunând reconstrucția peretelui abdominal prin plastia cu material sintetic [58, 74]. Au fost descrise cazuri de tratament chirurgical radical, cu includerea simultană de histerectomie totală cu anexectomie bilaterală și omentectomia [12, 58, 74, 97]. Conform protocolului de tratament al endometriomului malign sunt indicate chimioterapia sau radioterapie, dar nu există dovezi ce ar sugera ameliorarea prognosticului [58, 85, 145,182]. Abordarea terapiei adjuvante este variabilă, fiind raportate cazuri fără tratamentul respectiv, dar la majoritatea pacienților, a fost efectuat [44]. Terapia adjuvantă constă în radioterapia regiunii pelvine, chimioterapia (carboplatina, ciclofosfamide, paclitaxel, cisplatin, doxorubicin) și hormonoterapia (progesteron,

medroxiprogesteron) [126]. Un studiu recent efectuat de Marques C. și coaut. (2017) raportează o ameliorare a supraviețuirii globale de 5 ani și a supraviețuirii fără progresie utilizând radioterapia pentru carcinoamele ovariene, în special pentru carcinom cu celule clare [174]. Taburiaux L. și coaut. (2015) indică un pronostic rezervat, estimând durata medie de supraviețuire la 30 luni [242]. Din cauza numărului redus de cazuri clinice raportate, până în prezent nu este cunoscut pronosticul în caz de transformare malignă a țesutului endometrial extraovarian. Deși tumorile ce se dezvoltă în regiunile extragonadale au un pronostic mai favorabil decât tumorile ce apar în regiunea pelvină, carcinoma cu celule clare este o formă agresivă cu un pronostic nefavorabil în comparație cu carcinoma endometrioidă [13, 145].

Luând în considerație studiile moderne la capitolul morfopatologia și imunchistochimia endometriozei prezente în literatura de profil, acestea în continuare rămân un subiect discutabil în cazul ECP [20, 28, 33, 88, 112, 118, 171, 191, 203, 209, 224]. Diagnosticul, în special cel preoperator, este o adevărată provocare în cazul ECP. Examenul histologic rămâne a fi o etapa decisivă în stabilirea acestuia. Chiar dacă, aparent, după cum afirmă și Pathan ZA. și coaut. [206], diagnosticul ECP pare a fi relativ necomplicat și ar trebui să fie predominant clinic, în cele mai multe cazuri, acesta este unul echivoc. Standardul de aur în stabilirea diagnosticului definitiv de endometrioză rămâne a fi examinarea histologică și imunohistochimică, la fel și în cazul ECP, afirmație susținută de un număr impunător de studii se consideră că diagnosticul definitiv este confirmat prin examenul histologic [41, 45, 106, 145, 206, 243, 270]. Lucru absolut indispensabil pentru diagnosticul diferențial cu o multitudine de patologii și formațiuni, atât benigne, cât și maligne (lipoame, hematoame, tumori, metastaze etc.). Tabloul macroscopic al ECP reprezintă o formaţiune solidă cu focare chistice unice s-au multiple, culoarea poate varia de la maronie până la brună. Examenul microscopic relevă particularitățile caracteristice ECP prin prezența structurilor endometriale, celulelor epiteliale, hemoragii persistente în interiorul focarelor și semnelor de inflamație [25, 33]. Celulele glandulare sunt expuse preponderent uniform, dar uneori pot fi prezentate prin atipie ușoară până la moderată cu nucleu proeminent [33, 191]. În acest mod, este necesară clasificarea histologică a endometriozei: 1. Glandulară - apare de 16 ori mai des decât cea stromală; 2. Stromală: a) adenomioza - endometrioza, însoțită de hiperplazie și hipertrofie a celulelor musculare ale uterului b) adenomiom – spre deosebire de adenomioză, această formă a bolii se caracterizează printr-o restricție mai clară a nodurilor cu țesutul înconjurător, cu absența incluziunilor glandular stromale [25]. Caracteristicile morfologice specifice endometriozei includ: celule glandulare și stromale cu nuclee uniforme, pe fundalul sângelui modificat, resturi și macrofage, unele dintre ele conținând hemosiderină [179]. Trăsăturile citologice ale endometriozei sunt strâns corelate cu modificările hormonale ciclice. În faza proliferativă, celulele glandulare au formă de figuri și clustere restrânse, au nuclee rotunde

sau ovale cu cromatină distribuită uniform [179]. Celulele stromale formează clustere și au nuclee cu cromatină fină. În faza secretorie, celulele glandular prezintă o creștere a dimensiunii celulare și micro vasculare, în timp ce celulele stromale – citoplasmă abundentă [179]. Medeiros FC. și coaut. (2011) afirmă că, citologia este punctul crucial în stabilirea definitivă a diagnosticului de ECP, asigurând monitorizarea eficacității tratamentului chirurgical și posibila transformare malignă într-un caz de endometrioză [179]. În studiul său pe 8 cazuri, Pathan ZA. și coaut. [206] raportează că, frotiurile de la endometrioame prezintă o variație celulară, cuprinzând celule stromale și epiteliale. Pot fi prezente un număr variabil de macrofage (cu sau fără hemosiderină) și celule inflamatorii. Celulele glandulare sunt predominant uniforme, ocazional poate fi prezentă atipie ușoară până la moderată, în studiul dat fiind prezentă în 3 cazuri. Celulele stromale sunt dispuse în jurul unei rețele vasculare. Prezența a oricărei două din cele trei componente (glande endometriale, celulele stromale și macrofage cu hemosiderină) au fost utilizate pentru diagnosticul endometriozei prin ”fine needle aspiration”. Această afirmație este confirmată și de Medeiros FC. și coaut. [179], care stabilește că, celulele stromale, glandulare sau macrofagele încărcate cu hemosiderină sunt esențiale și suficiente pentru a confirma endometrioza citologic. În cazurile de atipie, apare dificultatea în diagnosticare. Dar, totuși, atipia nucleară cu citoplasmă vacuolară poate părea în epiteliul glandular în faza secretorie a ciclului menstrual [206]. Pe lângă acest fapt, aspectul atipic poate apărea în cazul celulelor stromale cu schimbare deciduală, care face mult mai dificil de diferențiat endometrioza și carcinomul. Alte modificări metaplastice posibile sunt metaplasia tubulară, scuamoasă și mucoasă [206]. În endometrul eutopic, nivelurile de expresie ale receptorilor de estrogen și receptorilor de progesteron variază în dependență de faza ciclului menstrual. Receptorii de estrogen sunt exprimați mai puțin în celulele glandulare și stromale, pe când receptorii de progesteron sunt puternici exprimați în componența stromală, în special în faza secretorie. Calcagno A. și coaut. (2011) semnalează că, receptorii hormonali au fost exprimați la un nivel mai mic în endometrul ectopic decât în cel eutopic [70]. În ultima perioadă, un aspect de interes îl prezintă antigenul nuclear Ki-67, care este prezent doar în faza de proliferare a celulelor, și indicele său de proliferare. Li J.Y. și coaut. [163] au comparat IP-ul endometrului eutopic și ectopic. S-a constatat că, indicele de proliferare a celulelor endometriotice este constant mai mare decât endometrul normal, indiferent de starea hormonală, atât în ciclul menstrual, cât și în postmenopauză. Acest fapt susține ipoteza că, pe lângă stimulul hormonal, proliferarea endometrului ectopic este controlat și de alți factori. Când stadiul bolii evoluează, proliferarea este crescută. Creșterea activității este prezentată de creșterea indicelui Ki-67 [70]. Unele studii recente au demonstrat utilitatea utilizării markerului CD10 în diagnosticarea endometriozei. Conform studiului realizat de Fukuda H. și coaut. [122], în cazurile de diagnostic dubios, este

indicat examenul imunohistochimic cu acest marker, datorită sensibilității sale de recunoaștere a stromei endometriale atât celei normale, cât și celei ectopice. În același timp, tot ei afirmă contrariul că endometrioza nu deține un marker specific. În datele studiului, publicat de Haga T. și coaut. (2013) în cazul ectopiilor endometriale acest marker a avut expresie pozitivă în 74 din 84 cazuri, ce a constituit 88.1% [134]. Dificultatea în diagnostic apare în cazurile de endometrioză stromală, sau în cazurile de proliferare fibroasă, unde există dificultatea diferențierii stromei endometriale, stromei fibros nespecifice sau stromei ovariene. În așa caz utilitatea CD10 este maximă [122]. Expresia vimentinei poate fi utilizată ca un marker de diferențiere a celulelor mezenchimale, cu celulele de origine epitelială [253]. S-a demonstrat expresia vimentinei în epiteliul glandular și stromă, în timp ce citokeratina este evidențiată exclusiv în celulele epiteliale [253].

Drept concluzie putem afirma că, conform studiilor existente până la moment intervenția chirurgicală este considerată cea mai optimală metoda de tratament. Pentru prevenirea recidivei ECP este necesară respectarea următoarelor principii: păstrarea integrității formațiunii și excizia chirurgicală R0. Prezența publicațiilor unice în literatură de specialitate, despre utilizarea metodelor imunohistochimice în diagnosticul definitiv de ECP și a posibilității depistării transformărilor maligne, sugerează studierea și implementarea acestor metode.

Analizând minuțios comunicările, din literatura de profil cu referire la ECP, se evidențiază *scopul lucrării*, care constă optimizarea managementului diagnostico-curativ al pacientelor cu ECP prin analiza variată a criteriilor clinice, imagistice, morfologice și a rezultatelor tratamentului chirurgical, cu aprecierea calităţii vieţii pacientelor. Pentru a obține rezultatele scontate ne-am propus următoarele *obiective de lucru*: (1) studierea manifestărilor clinice și particularităților de localizare a endometriozei cicatricei postoperatorii; (2) determinarea structurii intervențiilor chirurgicale precedente și definitivarea factorilor de risc responsabili în dezvoltarea ECP; (3) stabilirea criteriilor imagistice (ultrasonografice, dopplerografice, tomografice, imagistice prin rezonanță magnetică) și a particularităților anatomo-topografice a endometricozei cicatricei postoperatorii; (4) aprecierea volumului optim al intervenției chirurgicale în endometrioza cicatricei postoperatorii în baza rezultatelor precoce și la distanță; (5) evaluarea particularităților morfologice și a profilului imunohistochimic a endometriozei cicatricei postoperatorii.

În rezumat din datele literaturii de profil reiese că, până în prezent etiopatogenia ECP nu este definitivată, fiind descrise mai multe teorii și ipoteze care influențează apariţia patologiei. În baza cercetărilor existente la momentul actual, majoritatea autorilor susțin teoria implantării mecanice în dezvoltarea ECP. În cazul ECP și a formelor rare cu localizare în mușchiul rect abdominal sunt insuficient studiate problemele: (1) potenţialilor factori de risc care favorizează

dezvoltarea ECP; (2) stabilirea principiilor imagistice (USG, TC, IRM) caracteristice ECP; (3) identificarea metodelor efective de profilaxie ale acestei patologii. O problemă nesoluționată în tratamentul chirurgical este determinarea indicațiilor și contraindicațiilor plastiei cu material sintetic la etapa reconstructivă. În pofida faptului prezenței examenelor imagistice sofisticate (TC, IRM), se determină absența criteriilor radiologice certe avantajoase în stabilirea diagnosticului de ECP înainte de intervenție. Constatarea avantajelor și dezavantajelor fiecărei dintre metode separat. În prezența insuficientă a studiilor despre importanța examenului imunohistochimic în stabilirea diagnosticului definitiv și depistarea transformărilor maligne, este necesar implementarea profilului imunohistochimic în diagnosticul ECP.

2. MATERIAL DE CERCETARE ȘI METODELE DE INVESTIGARE

2.1. Caracteristicele generale ale observațiilor clinice

Cercetarea a fost efectuată în cadrul Catedrei chirurgie nr.1 „Nicolae Anestiadi", Laboratorul Chirurgie Hepato-Pancreato-Biliară, IP Universitatea de Stat de Medicină și Farmacie „Nicolae Testemițanu”, la baza a două clinici: IMSP Institutul Mamei şi Copilului (IMC), secția ginecologie chirurgicală și IMSP Institutul de Medicină Urgentă (IMU) secțiile de chirurgie, pe perioada aa. 1991-2017. Studiul realizat este de tip descriptiv ce se bazează pe analiza retrospectivă și prospectivă a 34 de cazuri cu ECP, după diferite tipuri de operații obstetrico-ginecologice.

În scopul calculării eșantionului ne-am condus de datele despre dezvoltarea ECP care a constituit 0.03–1.08% [133, 141, 245]. Având în vedere că ECP este o afecțiune rar întâlnită, numărul de subiecți necesari de a fi incluşi în studiu a fost calculat conform formulei pentru studiile descriptive.

$$\mathbf{n = P\,(1 - P)\,(Z\alpha/d)^2}, \quad (1)$$

unde n – volumul eşantionului reprezentativ

P – cea mai bună estimare despre valoarea cercetată (1.08% – 0.0108)

Zα – valoarea tabelară egală cu 1.96

d – distanţa sau toleranţa (0.05)

Astfel, $n = 0.0108 \times (1-0.0108) \times (1.96/0.05)^2 = 0.0108 \times 0.9892 \times 1536 = 16.41$ paciente cu rata de 10.0% de non-răspuns volumul eşantionului reprezentativ va constitui 18 paciente cu ECP. Până la includerea pacientelor din grupul prospectiv în studiu, a fost obţinut consimţământul informat. Selectarea pacientelor participante în studiu a fost efectuată în baza unor criterii de includere și excludere, supuse investigațiilor clinico-anamnestice și paraclinice în baza protocolului de studiu aprobat. Derularea studiului a fost autorizată în corespundere cu exigențele etice, și a primit aviz favorabil al Comitetului de Etică a Cercetării a IP USMF „Nicolae Testemițanu” nr. 57/40 din 13 februarie 2017.

Criteriile de includere în studiu au fost: (1) diagnosticul de ECP stabilit preoperator; (2) diagnostic ECP confirmat prin metode imagistice (USG + dopplerografie, TC, IMR); (3) confirmarea morfologica și imunohistochimică a ECP. Vârsta pacientelor a variat de la 22 până la 44 ani, media fiind de – 30.1±0.9 ani (95% CI:28.23–32.06). Structura demografică ilustrată în figura 1. În contextul dat datele structurii demografice sunt în concordanță cu studiul recent prezentat de Zhang P. și coaut. [271] bazat pe analiza unei serii mai vaste de pacienți (n=198), unde vârsta a variat între 21– 43 ani cu media – 32.0±4.0 ani.

Menarha a debutat la vârsta de 13.2±0.2 ani (95% CI:12.84–13.57), in marea majoritate fiind regulat 30(88.2%) cazuri, neregulat înregistrat in 4(11.8%) cazuri, (p<0.0001). Numărul gravidităților în anamneză a variat de la 1 la 6 cu media – 2.1±0.3, avorturi înregistrate de la 1 la 5 cu media – 2.3±0.5. În dependență de localizare a predominat ECP în regiunea peretelui abdominal anterior (n=28) comparativ cu regiunea perineală (n=6). După structura apariției ECP în raport cu intervențiile chirurgicale a peretelui abdominal constatăm: după operații cezariene (n=25), miomectomii (n=1), intervenții laparoscopice – ablația laparoscopică a focarelor de endometrioză prin coagulare monopolară (n=1), laparoscopia diagnostică (n=1) (figura 2).

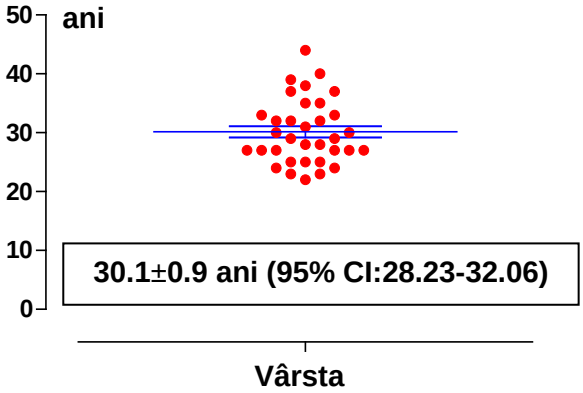

Figura 1. **Structura demografică a pacientelor cu ECP**

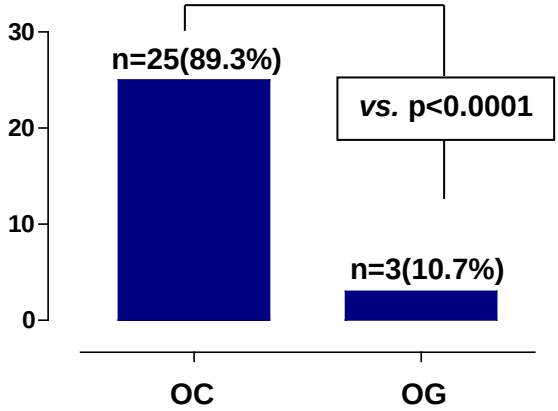

Figura 2. **ECP cauzate de operația cezariană (OC) și operațiile ginecologice (OG)**

Termenul efectuării operației cezariene în mediu a variat – 37.7±0.4 săptămâni (95% CI:36.85–38.59). Indicațiile către operația cezariană urgentă (n=6) au fost: preeclampsie severă (n=1), distocie de travaliu (n=1), hipoxie acută a fătului (n=1), ruperea prematură de membrane+ prezentație pelvină (n=2), placenta previa (n=1). Cauzele indicațiilor către operațiile cezariene planice (n=19) au fost: prezentație pelvină (n=7), duplex (n=2), poziție transversă (n=1), placenta previa (n=2), preeclampsie severă (n=3), cicatriciu pe uter (n=4).

Conform datelor literaturii se aduc argumente a predominării diagnosticului de endometrioză la pacienții cu grupa sangvină A(II) și a factorului RH pozitiv [62, 88, 170, 232]. Conform studiului efectuat a fost stabilit 0(I) *vs.* AB(IV) (p<0.0001) A(II) *vs.* AB(IV), (p<0.0001). Repartizarea pacienţilor după grupurile sangvine și Rh factor este prezentat în figurile 3, 4.

Deoarece în lotul pacientelor cu ECP, au fost șase paciente (17.6%) diagnosticate cu endometrioza genitală am utilizat clasificarea endometriozei elaborată de Societatea Americană Medicină Reproductivă (revizia 1996): endometrioza gradul I – minimal (1–5); endometrioza gradul II – mediu (6 – 15): endometrioza gradul III – moderat (16 – 40); endometrioza gradul IV – severă (> 40) [215]. Din numărul total de paciente cu ECP (n=34) din lotul de studiu, în 6(17.6

%) cazuri a fost constatată asocierea endometriozei pelviene, dintre care endometrioza de gradul I (n=1), endometrioza gradul II (n=3), endometrioza gradul III (n=2) (figura 5).

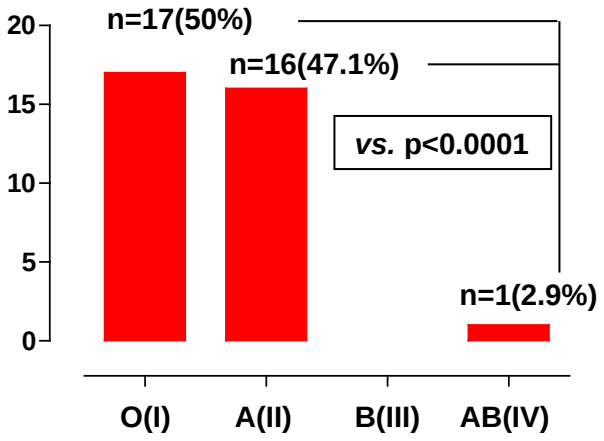

Figura 3. **Repartizarea pacientelor după grupul sangvin ABO**

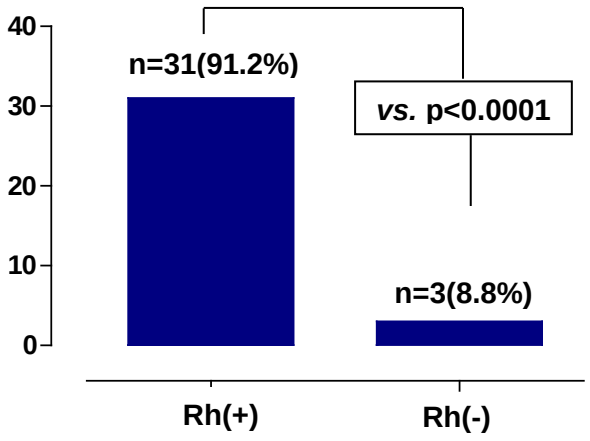

Figura 4. **Repartizarea pacientelor după Rh factor**

Indexul masei corporale (IMC, din engleză *body mass index – BMI)* s-a calculat după formula: $I=m/h^2$, unde: m – masa corpului în kilograme, h – înălțimea în metri și se apreciază în kg/m^2 (norma – 18.5–24.99). A fost calculat indexul masei corporale care a constituit – 21.5±0.6 kg/m^2 (95% CI:20.22–22.67) și caracteristica pacientelor conform IMC din lotul de studiu sunt prezentate în figura 6. Din figura 6 reiese ca au predominat pacientele cu indexul corporal normal I + II *vs*. III + IV (p<0.0001).

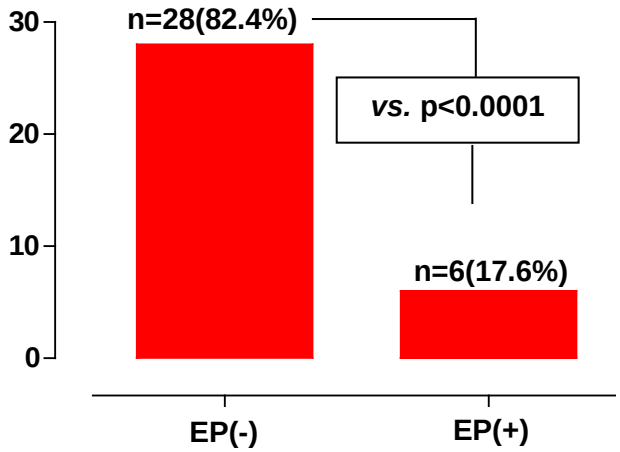

Figura 5. **Asocierea ECP cu endometrioza pelvină**

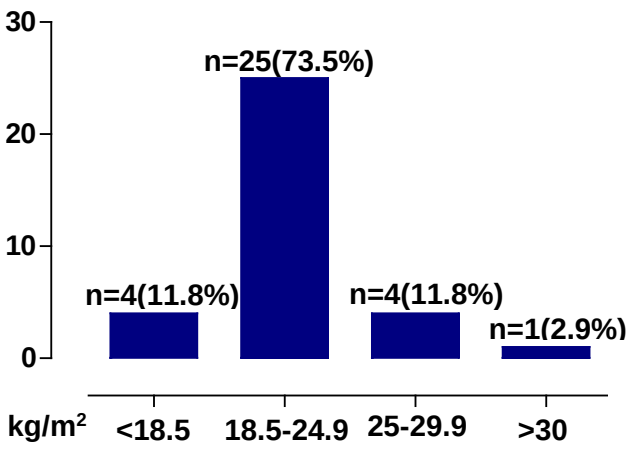

Figura 6. **IMC pacientelor cu ECP**

Simptomul de bază în ECP este reprezentat prin durere care în majoritatea cazurilor poartă un caracter ciclic. În cadrul studiului dat diagnosticul de endometrioza ciatricei postoperatorii stabilit corect preoperator (n=27, 79.4%), în șapte cazuri au fost stabilite următoarele

diagnostice: granulom (n=2, 5.8%), fibrom (n=3, 8.8.%), lipoma (n=1, 2.9%), hernie postoperatorie (n=1, 2.9%).

Rezultatele tratamentului chirurgical la pacientele cu ECP a fost estimat conform scorului de apreciere a calității vieții la pacientele cu endometrioză *Endometriosis Health Profile – 5* (EHP–5) – rezultatul maximal 20 puncte și minima 0 puncte, care a fost utilizat în perioada preoperatorie și la distanță în perioada postoperatorie [50, 90, 189, 226]. În chestionar sunt incluse cinci întrebări cu patru răspunsuri posibile cu tabel de pontaj de la 0 până la 4. Cu ajutorul acestui chestionar s-a estimat (1) amplitudinea durerii, (2) starea emoțională, (3) impactul simptomatologiei asupra vieții sociale (4) profesionale, cât și impactul asupra (5) vieții sexuale atât preoperator cât și la distanță. Evaluarea calității vieții a fost efectuată în perioada preoperatorie și 12-24 luni postoperator, în concordanță cu studiile analogice de apreciere a indicatorului dat la pacientele cu endometrioză [189, 226].

2.2. Caracteristica metodelor de laborator și instrumentale de cercetare

Metode clinice. Stabilirea diagnosticului de endometrioză a cicatricei postoperatorii s-a bazat pe prezența în anamneză a intervențiilor obstetrico-ginecologice, examenului clinic obiectiv (prezența formațiunii tumorale în proiecția cicatricei postoperatorii), caracterul ciclic al durerii, datelor imagistice și de laborator.

Metode de laborator. La toate pacientele au fost efectuate investigații, aprecierea grupei sangvine sistemul ABO/Rh, analizei generale de sânge +trombocite, evaluarea indicelui neutrofil limfocitar (valorile normale variind – 0.41±0.03 un. conv).

Determinarea oncomarkerilor s-a efectuat cu utilizarea metodei electrochemiluminiscente (eCLIA) cu aparatul Siemens Immulite 2000 xp (Germania), drept valori normale au fost considerate: CA–125 (0–35 IU/L).

Metode imagistice. Ultrasonografie (USG) cu dopplerografie s-a efectuat în secțiile imagistice a IMSP IMU și IMSP IMC predominant de către dr. şt. med. Liliana Fuior-Bulhac, la aparatele Esaote MyLab 15, Sono Scape 8000 (China) și Toshiba Aplio 300 (Japonia) cu folosirea transductorilor: pentru investigație transabdominală 3-5 MHz și transvaginale (rectale) – 5–7.5 MHz. La examenul USG fiecare formațiune a fost evaluată în trei diametre ortogonale cu calcularea mediei, determinarea formei (ovală, rotundă), localizării (cicatricea postoperatorie, regiune adiacentă, perineu), profunzimii (superficial, profund), caracteristica marginilor (netedă, neregulată). Ecogenitatea a fost comparată cu cea a țesutului subcutanat normal adiacent și a țesutului înconjurător. Prin examenul dopplerografic au fost determinați parametrii cantitativi de vascularizare a endometriomului prin două calificative: (1) prezența sau absența vascularizării cu determinarea gradului, (2) localizarea. La aprecierea gradului de vascularizare s-a luat în

considerare numărul de vase care alimentează formațiunea: niciun vas (vascularizare absentă), 1–3 vase (vascularizare slabă), 3–6 vase (vascularizare medie), mai mult de șapte vase (vascularizare majoră) [224]. Pe baza repartiției vaselor în cadrul formațiuni deosebim trei forme de vascularizare: periferică - cu vascularizare în jurul formațiunii fără evidența ramificațiilor în interiorul endometriomului; centrală - cu vascularizare numai în interior; mixtă - cu o distribuție vasculară periferică și centrală [233].

Tomografie computerizată (TC) spiralată s-a efectuat cu aparatele SOMATOM Emotion Duo (Siemens, Germania), Siemens Somatom Sensation 64 CT Scanner (Siemens, Germania). La TC au fost evaluate următoarele caracteristici: localizarea, profunzimea, tipul de margine, prezența chisturilor sau absența în interiorul formațiunii, densitatea (Hounsfield Unit – HU), asocierea cu cicatricea, multiplicitatea, prezența patologiei intraperitoneale coexistente .

Imagistica prin rezonanță magnetică (IRM) sau utilizat aparatele Siemens MAGNETOM® Avanto 1.5T (Germania), Siemens MAGNETOM® Essenza 1.5T (Germania), Siemens MAGNETOM® Skyra 3T (Germania), AIRIS® Hitachi (Hitachi medical Systems America, Inc.). Prin examenul IMR au fost apreciate dimensiunile formațiunii, localizarea, corelația cu țesuturile adiacente, prezența sau absența micro-hemoragiilor în interiorul formațiunii.

Metodele morfologice. Studiul morfologic efectuat la baza secțiilor de morfopatologie a IMSP IMC de către şef secţie dr. şt. med. Vergil Petrovici şi IMSP IMU, şef secţie dr. şt. med. Ilie Ţîple. Examenul histologic a fost efectuat utilizând probe tisulare cu aspect deformativ cicatricial prelevate la intervențiile chirurgicale de la pacienți cu ECP în mostre de parafină. Prealabil materialul fiind fixat în sol. Formalină neutră tamponată – 10%, ulterior din fiecare fiind prelevate din fiecare mostră în medie câte 6 probe tisulare procesate conform standardelor histologice cu utilizarea histoprocesorului ”Diapath’’ și rețeaua de colorație ”Raffaello” (Italia). Testele histologice (câte 5-6 teste din fiecare probă) fiind efectuate cu grosimea de ≈ 3,5-4μ la microtomul SLEE MAINZ-CUT 6062 (Germania). La etapa de colorație s-au utilizat metoda convențională hematoxilină-eozină (H&E), Van Gison (VG), tricrom Masson (tcM) în estimarea țesutului conjunctiv și metoda de evaluare a fibrelor elastice cu orceină. Examinarea microscopică s-a efectuat la microscopul Axiolab, Carl Zeiss (Germania) la amplificare ×2.5; ×10; ×20; ×40.

Metode imunohistochimice. Examenul imunohistochimic studiat și descris la IMSP Institutul Oncologic de către șef secție morfopatologie Inga Chemencedji. Metoda imunohistochimică a fost efectuată pe secțiuni deparafinate cu grosimea de 4 μm. În calitate de recepție demascată s-a folosit încălzirea sticlelor cu secțiuni în Tris tampon într-o baie cu apă (t=97°C timp de 40 min.). Peroxidaza endogenă se bloca cu ajutorul incubării secțiunilor în

peroxid de hidrogen 3% (15 min.). Vizualizarea reacțiilor imunohistochimice s-a efectuat cu ajutorul kitului de reactive a sistemului Envision FLEX, high pH (Dako®, Danemarca). Secțiunile au fost colorate cu hematoxilină. Controale pozitive pentru fiecare anticorp erau selectate în conformitate cu specificările companiei producătoare.

Panelul de anticorpi monoclonali:

- expresia **CD 10 -** cu anticorpi monoclonali de şoarece (clone 56C6, DAKO®, Danemarca);
- expresia **CK 7 -** anticorpi monoclonali de şoarece (diluare 1:50, clone OV–TL 12/30, DAKO®, Danemarca);
- expresia **receptorilor de progesteron** (**RP**) – cu anticorpi monoclonali de şoarece (clone PgR636, DAKO®, Danemarca);
- la studierea expresiei **receptorilor de estrogeni** α **(RE-α)** au fost utilizaţi anticorpi monoclonali de şoarece (clone 1D5, DAKO®, Danemarca);
- expresia **vimentinei** – cu folosirea anticorpilor monoclonali de şoarece (Clone V9, Dako®, Danemarca);
- aprecierea expresiei **Ki-67** s-a efectuat cu utilizarea anticorpilor monoclonali de şoarece (Clone MIB-1, Dako®, Danemarca);

În scopul estimării prevalenței și intensității expresiei receptorilor progesteronici și estrogeni s-a utilizat scorul Allred DC et al. (1998) prin formula: Total Score (TS) = Proportion Score (PS) + Intensity Score (IS), TS=0, 2-8. Proportion Score (PS): 0(expresie sau colorație lipsește); 1 punct (>0 până la 1/100); 2 puncte (>1/100 până la 1/10); 3 puncte (>1/10 până la 1/3); 4 puncte (1/3 până la 2/3); 5 puncte (>2/3 până la 1). Intensity Score (IS): 0 (negativ) - expresie sau colorație lipsește; 1 punct - expresie sau colorație slabă; 2 - expresie sau colorație medie; 3 - expresie sau colorație pronunțată. Expresia imunochistochimică în citoplasmă (C), membrana celulară (Mc) și nucleu (N) a fost apreciată în funcție de intensitate: C+/Mc+/N+ (expresie slabă); C++/Mc++/N++ (expresie moderată); C+++/Mc+++/ N+++ (expresie intensă).

Prelucrarea statistică a valorilor cantitative a fost efectuată prin metoda analizei variaționale. S-a calculat media aritmetică (M), eroarea mediei aritmetice (m) și intervalul de încredere (95% CI). Pentru determinarea normalității distribuției datelor a fost utilizat testul Colmogorov–Smirnov. În cazul repartizării normale a eșantionului aprecierea veridicității diferenței mărimilor medii s-a efectuat cu aplicarea criteriului Student (t). În cazul abaterii semnificative de la distribuirea normală a fost folosit criteriul U – testul Mann – Whitney. Când se comparau indicatorii din trei grupuri a fost folosit testul ANOVA. Pentru compararea valorilor relative a fost utilizat testul – Fisher's exact test. Rezultatele au fost considerate statistic semnificative în caz de $p<0.05$. Prelucrarea statistică a fost efectuată cu softul GraphPad Prism 5.0 (GraphPad Software, Inc.).

3. PARTICULARITĂȚILE CLINICE ȘI CARACTERISTICILE IMAGISTICE ALE ENDOMETRIOZEI CICATRICEI POSTOPERATORII

3.1. Semnele clinice ale endometriozei cicatricei postoperatorii

Din considerente că ECP este o patologie orfană cu o simptomatologie diversă diagnosticul în majoritatea cazurilor fiind stabilit postoperator la examenul histologic [201, 270, 273]. Este relevant faptul că anume raritatea ECP reprezintă unul din factorii decisivi în explicația erorilor comise de către medicii specialiști în stabilirea diagnosticului preoperator [28, 183]. În pofida progreselor realizate în plan diagnostic, până în prezent diagnosticarea preoperatorie a ECP este dificilă, deseori fiind confundată cu următoarele patologii: infiltrat a cicatricei postoperatorii, abces ligatural, hernie postoperatorie, granulom, procese tumorale [61, 79, 102, 105, 142, 214].

Conform unui studiu retrospectiv efectuat de Leite G.K. și coaut. [162] pe un lot de paciente care au suportat intervenții obstetrico-ginecologice, se confirmă teoria de implantare iatrogenă a celulelor endometriale. Având în vedere că ECP este de obicei cauzată de implantarea celulelor endometriale extraperitonial, la nivelul peretelui abdominal, în regiunea cicatricei postoperatorii ca consecința intervențiilor obstetrico – ginecologice, aceasta se consideră ca endometrioză secundară.

Tabloul clinic a ECP este fluctuant, simptomatologia clasică este descrisă prin (i) antecedentele unei intervenții obstetrico-ginecologice, (ii) prezența formațiunii tumorale în proiecția cicatricei postoperatorii, (iii) durere catamenială (sincronă cu ciclul menstrual) [26, 72,101, 106, 133]. Simptomul de bază este reprezentat prin durerea catamenială, de intensitate variată de la moderată până la severă, localizată în regiunea cicatricei postoperatorii [51, 222]. Alt semn este prezența formațiunii în regiunea cicatricei care are proprietatea de a crește în perioada menstruației devenind vizibilă și ușor palpabilă cu regresie postmenstrual [24, 26, 191]. Conform datelor literaturii timpul apariției ECP de la momentul intervenției chirurgicale, variază de la câteva luni până la 3-5 ani postoperator [133, 206, 229, 253, 273].

În studiul în cauză, timpul apariției ECP de la intervenția chirurgicală a constituit în medie – 44.1±2.6 luni (95% CI:38.72–49.46). După operația cezariană – 44.6±2.9 luni (95% CI:38.55–50.65), după intervențiile ginecologice – 55.1±14.4 luni, după intervenții la organele genitale externe – 36.5±4.8 luni (95% CI:24.12–48.88), însă diferența între acestea nu este de semnificație statistică (p=0.4502, test ANOVA). După termenul de apariție a durerii în regiunea formațiunii tumorale în lotul de studiu a constituit 7.1±0.4 luni (95% CI:6.139–8.096).

În studiul actual a fost remarcată absența creșterii formațiunii în zona cicatricei postoperatorii în perioada lactației, ce corespunde datelor literaturii de specialitate [270]. De asemenea a fost observat că pacientele nu au întrebuințat contraceptive orale. În majoritatea lucrărilor se descrie absența simptomatologiei clasice, ceea ce conduce la dificultăți în stabilirea

diagnosticului preoperator [120, 181, 195]. Contrar afirmațiilor că durerea ciclică este cel mai specific simptom a maladiei date, o multitudine de studii descriu tabloul clinic cu dureri permanente sau lipsa acestora, ceea ce creează dificultăţi în stabilirea diagnosticului preoperator [41, 99, 112, 152, 200, 271].

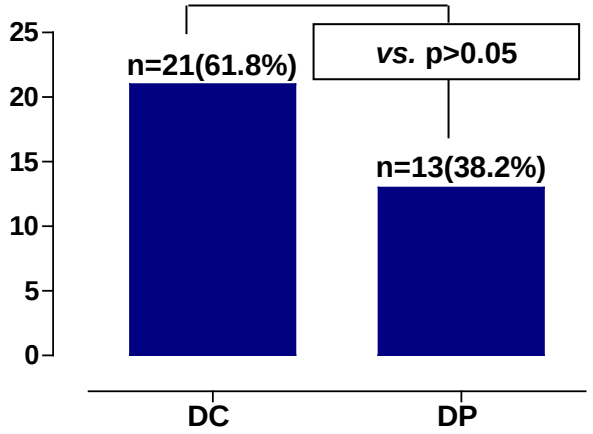

Figura 7. **Raportul dintre durerea ciclică (DC) și durerea permanentă (DP)**

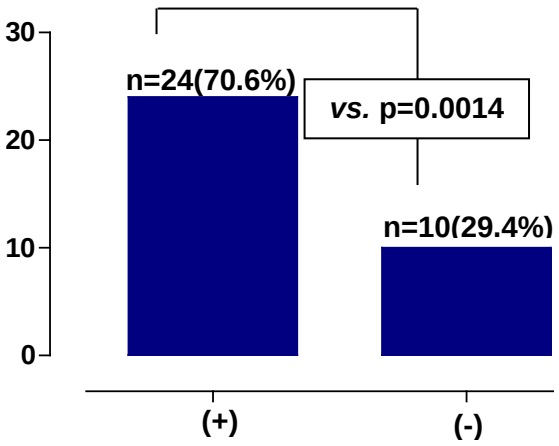

Figura 8. **Caracteristica formațiunii de volum în dependență de ciclul menstrual: crește (+), nu se modifică (-)**

În acest context, în studiul actual durerile catameniale au fost determinate la 21(61.8%) paciente, durerei permanente la 13(38.2%), diferența fiind statistic neveridică (p>0.05). În pofida faptului că durerea catamenială se consideră simptomul patognomonic al ECP, în studiul prezent într-o treime de cazuri au fost constatate dureri permanente care nu sunt tipice acestei patologii, creând dificultăți diagnostice. Caracteristica durerilor în lotul pacientelor cu ECP este reflectată în figura 7. În contextul dat considerăm important de menționat că conform datelor literaturii frecvența durerilor catameniale fluctuează între 50-80 % [105, 142, 229, 231, 251, 253, 270].

Mărirea formațiunii în volum în dependență de ciclul menstrual s-a observat în 24(70.6%) cazuri, în 10(29.4%) cazuri aceasta a lipsit, diferența fiind statistic semnificativă (p=0.0014), fapt confirmat și în publicațiile analoge [191]. Caracteristica creșterii formațiunii de volum în dependență de ciclul menstrual este prezentată în figura 8. La examenul obiectiv ECP reprezintă o formațiune de formă rotund/ovală în proiecția cicatricei postoperatorii, culoarea pielii de asupra formațiunii este neschimbată (figura 9), palpator - dură care în majoritatea cazurilor este aderată intim de țesuturi (figura 10). Corespunzător localizării ECP au fost determinate particularitățile caracteristice pentru ectopiile endometriale cu prevalența evidentă în regiunea peretelui abdominal anterior – 28(82.4%) comparativ cu regiunea perineală – 6(17.6%), (p<0.0001) (figura 11). Predominarea ECP în regiunea peretelui abdominal anterior a fost demonstrată în alte studii [55, 133, 142, 164, 255, 270, 271, 273], astfel confirmând că ECP în

regiunea perineală este o patologie rară [10, 38, 56, 68, 73, 74, 76, 84, 133, 140, 167, 178, 186, 197, 239, 247].

Figura 9. **ECP în proiecția cicatricei după incizia Pfannenstiel din dreapta**

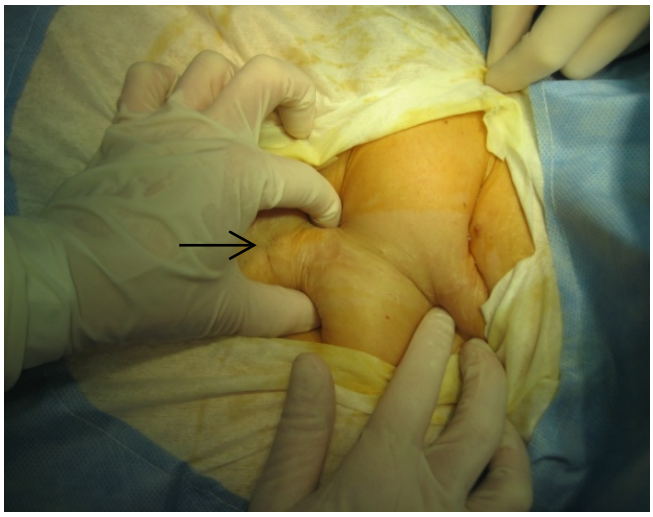

Figura 10. **Formațiune tumorală 3x5 cm, la palpare consistență dură**

În conformitate cu datele literaturii ECP în majoritatea cazurilor se manifestă prin prezența unui nodul, și numai în cazuri rare pot fi mai mulți noduli asociați [135, 245, 271, 273]. În modul acesta, în studiul dat numărul endometriomelor a fost constatat (n=38), cu predominarea vădită a celor unice (n=31, 91.2%) comparativ cu ectopiile endometriale multiple (n=3, 8.8%), depistate în doua cazuri în regiunea peretelui abdominal anterior și într-un caz în regiunea vaginală (p<0.0001). În grupul endometriomelor multiple s-a constatat prezența a două ectopii endometriale (n=2) și trei (n=1) (figura 12).

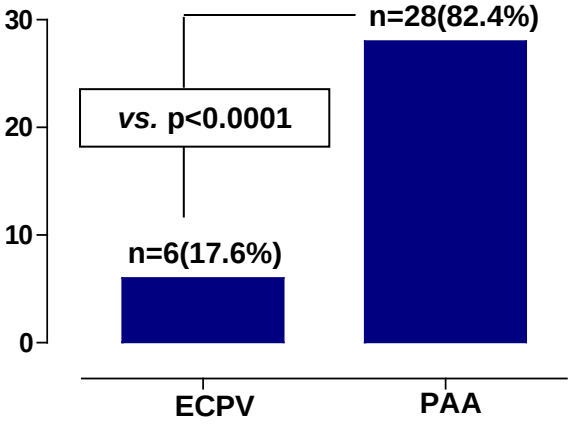

Figura 11. **Localizarea ECP: endometrioza cicatricei perineale și vaginale (ECPV), peretele abdominal anterior (PAA)**

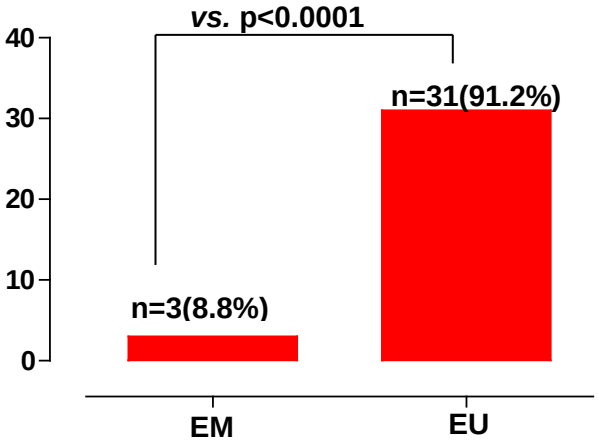

Figura 12. **Numărul endometriomelor: multifocale (EM), unifocale (EU)**

Cazuri extrem de rare, descrise în literatura de specialitate, considerate cazuistice constată hemoragii externe din formațiunea endometrială apărută catamenial [11, 46, 52, 142, 168].

Ținând cont de acest fapt, prezentăm cazul clinic întâlnit extrem de rar – endometrioza cicatricei postoperatorii cu hemoragie externă ciclică, publicată anterior [11].

Pacienta 32 ani (G-1, P-1), spitalizată in mod planic (a.2015) pentru tratament chirurgical la Institutului Mamei şi Copilului în secția de ginecologie chirurgicală cu diagnosticul ECP. Anamneza ginecologică: menzis de la 14 ani regulate, eliminări moderate, cu o durata de 5 zile, se repetă regulat, peste 28-30 zile. Operaţia cezariană suportată în 2010, endometrioza pelviană nu a fost constatată. Peste o perioadă de patru ani postoperator pacienta a observat în regiunea cicatricei postoperatorii apariția unei formațiuni ovoidale de culoare cafenie închisă, asociată cu dureri și hemoragii externe concomitente, legate cu ciclul menstrual. La examenul obiectiv starea generală satisfacatoare, afebrilă. Indicile masei corporale 25,3 kg/m^2. Statutul local - în regiunea cicatricei postoperatorii (incizie mediană inferioară) 1/3 inferioară se determină două formațiuni ovoidale de 4x4 cm, și 1.5x1.5 cm dolore la palpare, cu hiperpigmentarea pielii în regiunea formațiunii și fistualizare externă (figura 13).

Figura 13. **Endometriom a cicatricei postoperatorii manifestat clinic cu hemoragie externă în perioada ciclului menstual. Figura publicată anterior [11]**

Figura 14. **USG: formațiune de volum hipoecogenă. Figura publicată anterior [11]**

Examenul paraclinic: analiza generală a sângelui: hemoglobin – 125 g/L, eritrocite – 4.3x10^{12}/L, leucocite – 6.0x10^9/L, VSH – 6 mm/oră. Analiza biochimică: proteina totală – 87 g/L, bilirubina totală – 18.3 mmol/L, bilirubina conjugată – 7.4 mmol/L, bilirubina liberă – 10.9 mmol/L, alanin-aminotransferaza – 24.4 U/L, aspartat-aminotransferaza – 26.6 U/L, glucoza serică – 5.5 mmol/L. Grupa sangvină 0 (I) Rh pozitiv. CA–125 este egal cu 22.3 UI/ml (norma 0–35). Examenul ultrasonografic (USG) + dopplerografie în regiunea cicatricei postoperatorii detectă două formațiuni cu dimensiunile 48.7x37.6 mm și 15x15 mm, neomogene, hipoecogene, cu contur heterogen, vascularizate la periferie și în centrul formațiunii cu grad de severitate-2 (figurile 14,15).

Tratamentul chirurgical - sub protecția anesteziei epidurale, prin abord median cu excizia cicatricei vechi. Intraoperator se identifică două formațiuni de dimensiuni (50x40 mm) și (15x15 mm) situate în zona subcutană aderată profund de aponevroză. Efectuată excizia en bloc a formațiunilor cu restabilirea peretelui abdominal cu fire de polipropilen (figura 16).

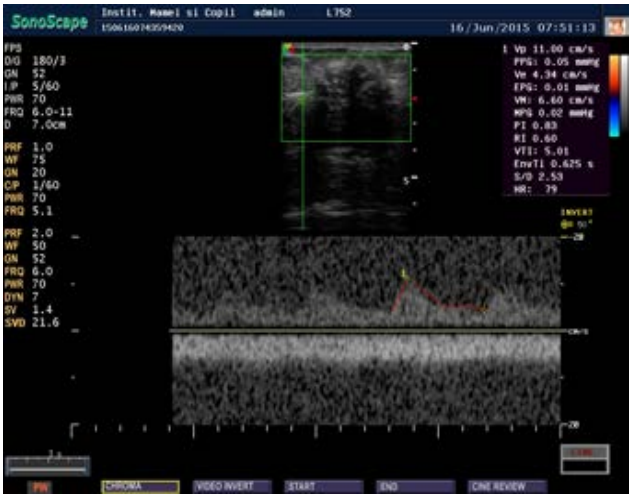

Figura 15. **USG + dopplerografie: vascularizare periferică și în centrul formațiunii (gr.2). Figura publicată anterior [11]**

Figura 16. **Macropreparat: endometriom bifocal (*). Figura publicată anterior [11]**

Diagnosticul de endometrioză a cicatricei postoperatorii a fost confirmat la examenul histologic prin prezența glandelor endometriale și a stromei citogene. La examenul histologic se determină structuri endometrioide manifestate prin tablou morfologic mixt glandular stromal pseudo nodular și stromal în fâșii vaste, frecvent complicat cu componentul conjunctiv fibrilar (figura 17).

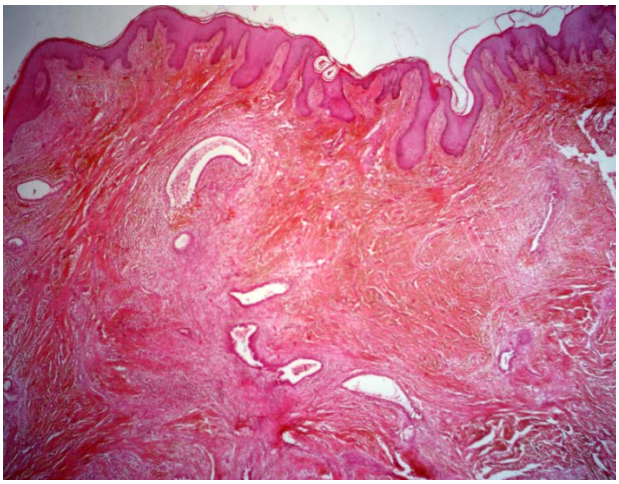

Figura 17. **Endometrioză micro-macrofocală în plaga cicatricială cutanată (colorație H&E, x75). Figura publicată anterior [11]**

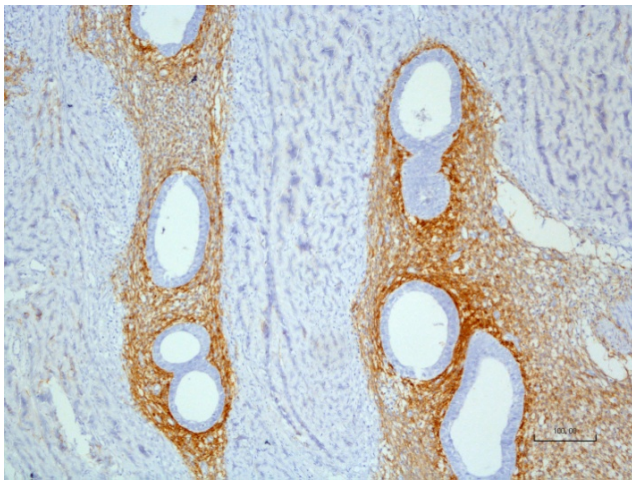

Figura 18. **Imunohistochimia (CD-10): expresia difuză a membranei stromei citogene în jurul glandei (DAB x 10)**

Examenul imunohistochimic - CD10 colorație difuză a membranei stromei citogene în jurul glandei (Mc+++) (figura 18). Receptorii de Progesteron (RP) – colorație nucleară intensă a nucleului glandei endometriale (N+++) – 90%, Allred Score –7 (Proportion Score – 5, Intensity Score – 2). Receptorii de Estrogen (RE) – colorație nucleară a celulelor glandelor epiteliale (N+)- 99%, Allred Score – 5 (Proportion Score – 4, Intensity Score – 1). Ki-67 - 10%. Vimentin colorație difuză intensă a citoplasmei (C+++). În baza investigațiilor patomorfologice și imunchistochimice sa satabilit diagnosticul definitiv - endometrioza cicatricei postoperatorii. Pacienta supravegheată postoperator pe perioada 24 luni, asimptomatică, date de recedivă nu sa-u determinat. La aprecierea calității vieții a fost utilizat chestionarul EHP-5, fiind acumulate preoperator - 19 puncte, postopertor – 8 puncte.

În pofida faptului că în literatura de specialitate multe studii au fost consacrate determinării cauzei principale ce favorizează dezvoltarea ECP în dependență de structura intervențiilor obstetrico-ginecologice totuși, primordial a fost stabilită OC [61, 99, 142, 270, 271]. În același timp, tendința din ultimii ani de creștere continuă a numărului de OC, sporește riscul apariției ECP [195, 270], dar este regretabil faptul absenței studiilor bazate pe dovezi de elaborare a metodelor de profilaxie a ECP cauzate de operația cezariană. Totodată nu putem ignora recomandările unor autori în profilaxia endometriozei prezentate în literatura de specialitate: (1) exteriorizarea uterului din cavitatea abdominală; (2) schimbarea meşelor folosite pentru asanarea cavităţii uterine; (3) utilizarea firelor de sutură separate la suturarea uterului și straturilor peretelui abdominal anterior; (4) la suturarea peretelui abdominal, utilizarea irigării sub presiune a plăgii operatorii și în deosebi a unghiurilor (la incizia Pfannenstiel) cu o cantitate substanțială de soluţii saline [32, 99, 144, 166, 182, 271, 273].

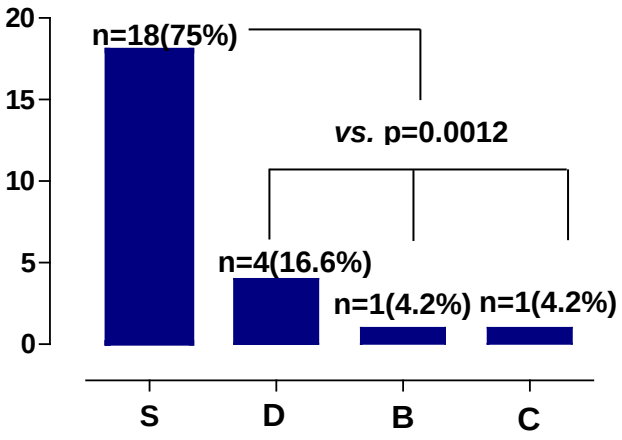

Figura 19. **Localizarea ECP: unghiul stâng (S), unghiul drept (D), bilateral (B), central (C)**

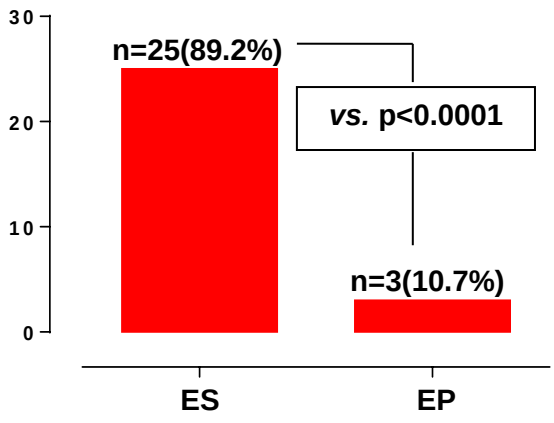

Figura 20. **Profunzimea localizării: superficial (ES), profund (EP)**

După localizare, în raport cu cicatricea postoperatorie, endometriomul poate fi situat în proiecția acesteia și doar în cazuri unice poate fi amplasat la distanță [4, 151]. Astfel, în limitele acestui studiu amplasarea endometriomului la distanță a fost determinată într-un caz (3.22%). Am studiat corelația amplasării endometrioamelor în proiecția cicatricei postoperatorii a inciziei Pfannenstiel (n=24): unghiul stâng (n=18, 75%), unghiul drept (n=4, 16.6%), bilateral (drept + sting) – 1(4.2%), central – 1(4.2%) (figura 19). Predominarea focarului endometriotic în unghiul stâng a plăgii confirmă teoria implantării mecanice care din punctul nostru de vedere este cauzată de poziția operatorului (obstetrician-ginecolog) din partea stângă a pacientei, unghiul stâng fiind greu accesibil și ca rezultat vulnerabil contaminării. În acest context, rezultatele prezentate în studiul respectiv corespund cu datele raportate în studii analoage retrospective, bazate pe analiza seriilor de paciente cu ECP [166, 245, 268]. Localizarea ECP în structurile anatomice ale peretelui abdominal anterior este variată, fiind depistate atât în straturile superficiale (tip 1-3), cât și în cele profunde (tip 4) (figura 20).

S-a stabilit că în 25(89.3%) cazuri endometriomul a avut localizare superficială *vs*. 3(10.7%) cazuri cu localizare profundă, ($p<0.0001$). Conform lui Zhang P. și coaut. [271] localizările profunde sunt în relație reciprocă cu perioada de latență îndelungată în apariția focarelor endometriale, fapt datorat clinicii nespecifice și diagnosticului dificil.

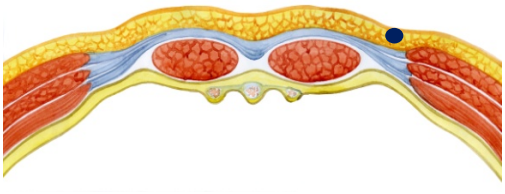

(tip 1) n=9 (32.1%)

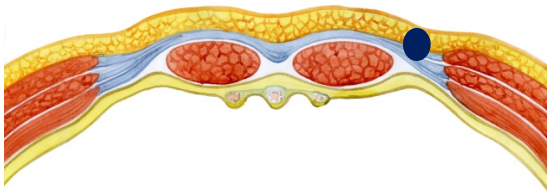

(tip 2) n=12 (42.8%)

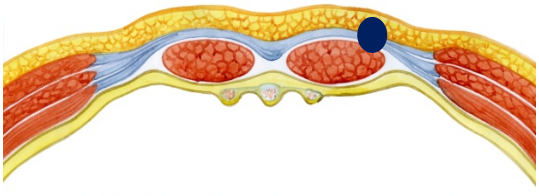

(tip 3) n=4 (17.9%)

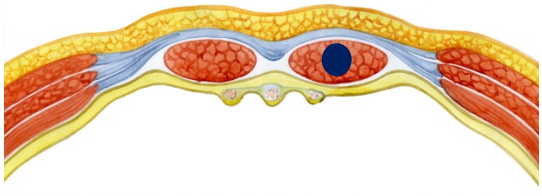

(tip 4) n=3 (10.7%)

Figura 21. **Structura localizării ECP în peretele abdominal anterior**

În dependență de localizărea în straturile anatomice a peretelui abdominal ECP (n=28) s-a repartizat în următoarele proporții: (tip 1) în limita ţesutului subcutanat; (tip 2) cu implicarea tecei muşchiului rect abdominal; (tip 3) cu implicarea muşchilor peretelui abdominal anterior; și (tip 4) mușchiul rect abdominal (figura 21).

În studiul dat incidența EMRA în lotul pacientelor cu endometrioza peretelui abdominal anterior a constituit 3(10.7%), în comparație cu alte localizări ale ECP, ce reprezintă 25(89.3%) cazuri, ($p<0.0001$). În toate 3 cazuri EMRA a fost consecința operației cezariene. Semnele de bază în EMRA au fost durerile ciclice (3/3, 100%), formatiunea de volum în regiunea cicatricei postoperatorii (3/3, 100%). Intervalul de timp până la apariția formațiunii a constituit de la 13.4 până la 57.7 luni după operația cezariană. Dimensiunile EMRA au variat de la 11 mm până la 28 mm, media fiind de 20.1±4.1 mm (95% CI:2.78–37.21), iar cea minimă – de 16.1±2.8 mm (95% CI:3.57–38.42). După localizare în două cazuri endometriomul a fost situat în proiecția cicatricei postoperatorii în regiunea mușchiului rect abdominal pe stânga (n=2) și în unul din cazuri a fost situat cu 3.5 cm superior de cicatrice (figurile 22, 23).

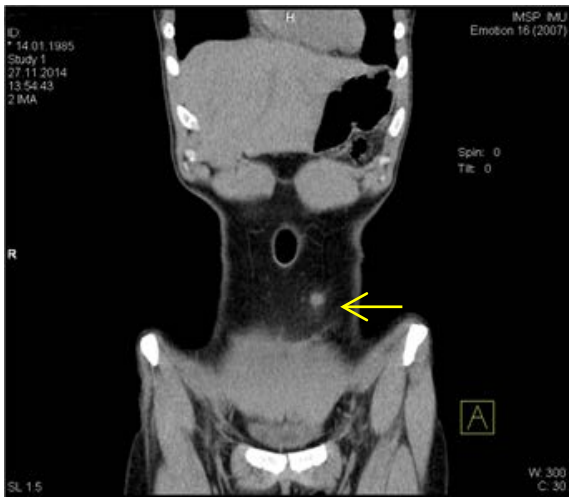

Figura 22. **TC: formațiune de volum 16x16 mm a mușchiului rect abdominal. Figura publicată anterior [5]**

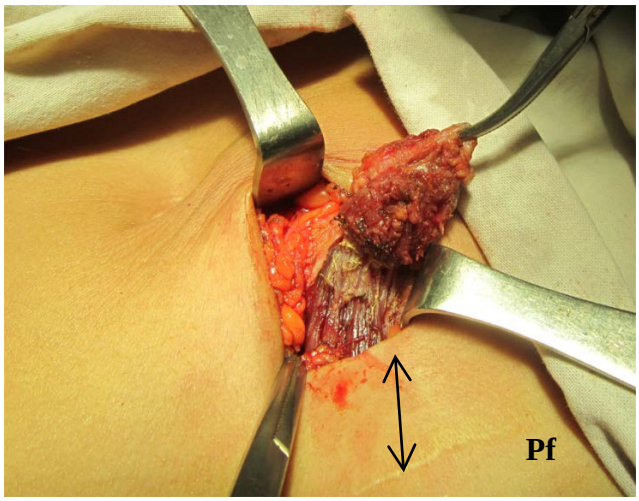

Figura 23. **EMRA din stânga la distanță de la incizia Pfannenstiel (Pf). Figura publicată anterior [5]**

Actualmente, în literatură nu există argumente certe despre etiologia amplasării endometriomului la distanță de cicatricea postoperatorie, în același timp nu putem ignora afirmațiile autorilor Rindos NB. și coaut. [216], Egami S și coaut. [101], care explică aceasta prin faptul că secționarea tecii mușchiului rect abdominal și tracțiile laterale în timpul inciziilor Pfannenstiel este adesea extinsă mai mult lateral și superior, decât incizia pielii. Caracteristica pacientelor cu endometriom al mușchiului rect abdominal este prezentat în tabelul 5. În dependență de localizarea ECP în literatura de specialitate este descrisă EMRA care prezintă o localizare foarte rară a endometriozei extragenitale elucidată în literatura de specialitate prin cazuri unice [4, 46, 57, 77, 96, 124, 128, 129, 173, 190]. În literatura anglo-saxonă pe parcursul ultimilor 20 ani au fost publicate 19 cazuri de EMRA, dintre care 6 cazuri apărute spontan la pacientele care în anamneză n-au suportat intervenții obstetricale și ginecologice [124]. Simptomul de bază în EMRA este durerea care în majoritatea cazurilor poartă un caracter ciclic [4, 57, 61].

Datele obţinute în studiul respectiv referitor la predominarea diferitor tipuri de accese în operaţia cezariană în întregime corespund cu rapoartele altor studii asemănătoare din literatura de specialitate [59, 99, 142, 245, 271]. Cu toate că în majoritatea studiilor analoage dezvoltarea ECP este cauzată de OC, corelația dintre tipul de incizie folosite în OC și factorul de risc care poate favoriza dezvoltarea ECP în dependență de incizia efectuată (Pfannenstiel sau laparotomia mediană) este necunoscută. Zhang P. și coaut. (2019) argumentează predominarea ECP în incizia Pfannenstiel în comparație cu laparotomia mediană, prin faptul că incizia Pfannenstiel implică planuri mai mari de disecție și mai multe spații goale, ceea ce face ca irigarea tisulară să fie dificilă provocând o contaminare mai mare cu celule endometriale [271]. O altă cauză este datorată situării anatomice longitudinale al vaselor abdominale și disecției extensive, mai multe capilare sunt întrerupte în timpul unei incizii Pfannenstiel decât într-o incizie verticală, cauzând hemoragie intraoperatorie. Celulele endometriale necesită o alimentare adecvată cu sânge pentru a supraviețui în locurile lor ectopice, iar angiogeneza este un factor important în patogenia endometriozei [271].

Tabelul 5. **Caracteristica pacientelor cu EMRA**

Vârsta (ani)	**Localizare**	**Intervenția precedentă**	**Clinica**	**Diimensiuni (mm)**	**Diagnostic**	**Tratament**
37	EMRA	Operație cezariană	Dureri ciclice, formațiune	28x21	USG, IRM	Excizie + aloplastia defectului
29	EMRA	Operație cezariană	Dureri ciclice, formațiune	16x16	USG, TC	Excizie
29	EMRA	Operație cezariană	Dureri ciclice, formațiune	16x11	USG, TC	Excizie + aloplastia defectului

În studiul dat confirmăm predominarea endometriomului în dependență de incizia pentru operaţia cezariană: incizia Pfannenstiel – 24(92.3%) cazuri, comparativ cu 2(7.7%) cazuri în laparotomia mediană ($p<0.0001$) (figura 24). În așa mod rezultatele cercetării demonstrează că incizia Pfannenstiel prezintă un risc major de apariție a ECP decât incizia mediană.

Fiind conștienți de faptul că una din cauzele principale în declanșarea ECP o constituie operația cezariană, am considerat oportun examinarea modului efectuării acestor intervenții (urgentă sau programată), starea membranelor amniotice (intacte sau rupte), ce pot fi factor de risc în apariția ectopiei endometriale. A predominat apariția ECP în regiunea peretelui abdominal la pacientele operate în mod planic 19(76%) *vs.* urgent 6(24%), diferența fiind statistic semnificativă ($p=0.0005$) (figura 25).

În același timp a fost stabilit că în situația operaţiilor cezariene membranele amniotice sunt intacte comparativ cu lipsa lichidului amniotic – 22(88%) *vs*. 3(12%) cazuri, (p<0.0001) (figura 26). În modul acesta se poate considera că prezența pungii fetale integre este un factor de risc ce favorizează dezvoltarea ECP, fapt menționat și în alte studii similare [261].

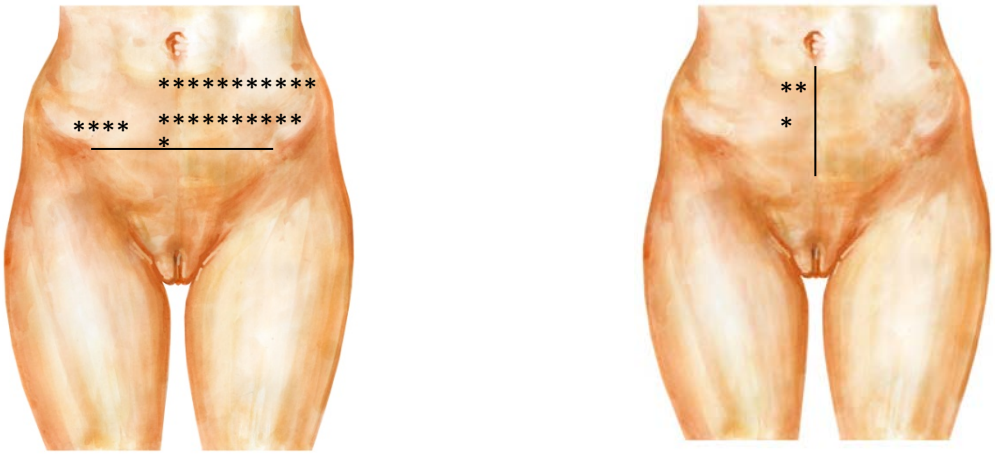

Figura 24. **Amplasarea ECP în incizia Pfannenstiel și laparotomia mediană**

În urma analizei datelor din anamneză a pacientelor cu ECP a fost observată predominarea ECP la pacientele primipare 20(80%) spre deosebire de multipare 5(20%), (p<0.0001) (figura 27). Aceste rezultate fiind în concordanță cu datele prezentate într-un studiu recent bazat pe analiza unui lot de 198 de cazuri cu ECP [271]. În același timp într-o cercetare bazată pe o analiză retrospectivă pe o perioadă de 12 ani se constată predominarea pacientelor multipare [99].

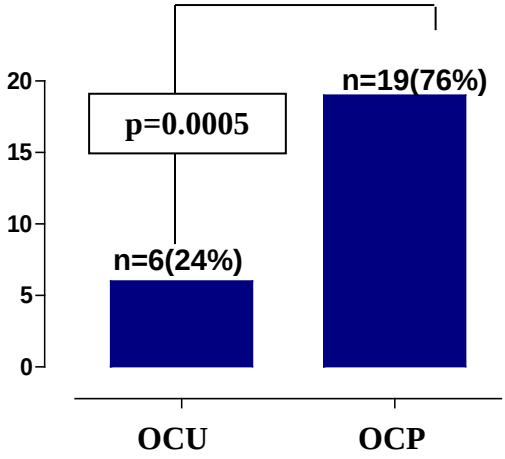

Figura 25. **Distribuirea ECP conform operațiilor cezariene: urgente (OCU) *vs*. planice (OCP)**

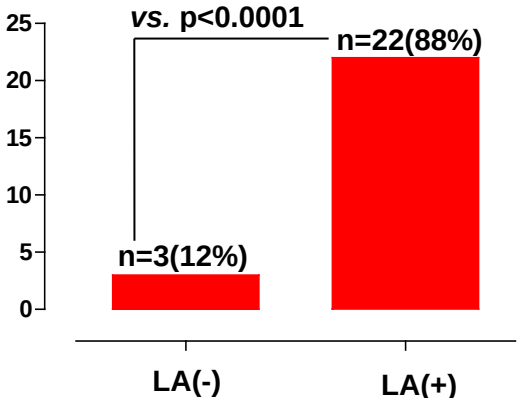

Figura 26. **Integritatea pungii amniotice: lipsa lichidului amniotic (LA-) *vs*. lichid amniotic prezent (LA+)**

Analizând cercetările recente care relatează creșterea nivelului markerului oncologic CA-125 la pacientele cu endometrioza pelvină gradul III-IV [5, 75, 217, 240, 266], în studiul actual

am efectuat examinarea acestui marker la pacientele cu ECP în vederea utilității lui (figura 28). Drept urmare, având în vedere rezultatele primite fără deviere a nivelului markerului oncologic CA-125, a fost constat că în cazurile ECP acest marker nu deține un rol diagnostic semnificativ. Ipoteza de creștere a nivelului acestui marker la pacientele cu endometrioza pelvină de gradul III-IV, nu s-a confirmat în cazul pacientelor cu ECP.

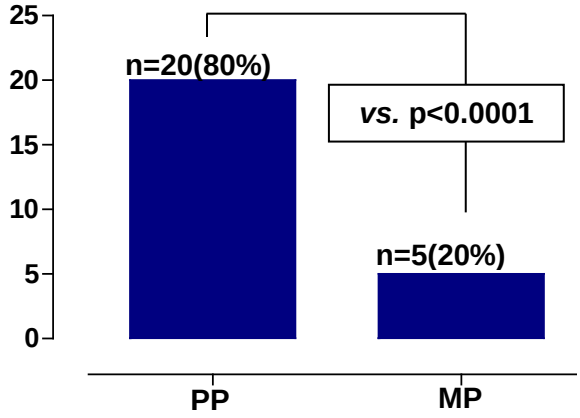

Figura 27. **Distribuirea ECP conform parității: primpare (PP) *vs.* multipare (MP)**

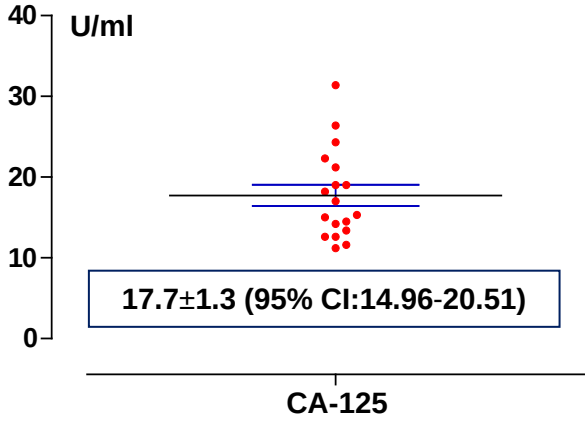

Figura 28. **Distribuirea markerului oncologic CA-125 în ECP**

Studiile recente demonstrează creșterea valorilor trombocitelor în endometrioza pelvină, în acest context a fost efectuată aprecierea nivelului acestora în ECP [5, 75, 240, 266]. Pe parcursul activării trombocitele eliberează conținutul granulelor-α ce secretă o largă varietate de citokine, chemokine și factori de creștere. Aceste date au fost confirmate și în alte studii analoage și demonstrează faptul că în endometrioză se depistează valori relativ crescute a trombocitelor [5, 75, 240, 266].

Creșterea numărului trombocitelor aparent poate fi privită ca un marker al inflamației cronice, ce este important în patogeneza endometriozei. Având în vedere importanța semnificativă a trombocitelor în procesul inflamator, ce se manifestă prin valori crescute, acest indice a fost efectuat în 15/34 (44.1%) cazuri și valorile trombocitelor în mediu au constituit $240.8 \pm 12.9 \times 10^9$/L (95% CI:213.1–288.5). În acest studiu a fost constatat că creșterea trombocitelor nu este caracteristică în cazul pacientelor cu ECP. Distribuirea valorilor trombocitelor la pacientele cu ECP din studiul dat, au variat în limitele normelor admisibile. Conform datelor unor studii recente axate pe aprecierea analizelor non-invazive ce include indexul neutrofil/limfocitar ca un marker în endometrioza de gradul III-IV [5, 260, 266], a fost studiată și importanța acestui indice în ECP, rezultatele fiind în medie de 2.4±0.3 u.c (95% CI:1.758–3.066) ceea ce a dovedit că acest indice de asemenea nu este specific pentru pacientele cu ECP.

În baza datelor cercetărilor din ultimii ani incidența endometriozei cicatriciale perineale și vaginale (ECPV) variază de la 0.31 % până la 0.87% [73, 273]. În lotul de studiu, prezența ECPV a fost constatată la 6 paciente – (17.6%), ce statistic este mai mic ca ECP a peretelui abdominal ($p<0.0001$). Dimensiunile ECPV au variat de la 10 până la 25 mm, media maximă fiind de 15.27±2.23 mm (95% CI:9.799–20.74), media minimă de 12.5±1.3 mm (95% CI:9.469–15.53).

Simptomul de bază în ECPV este exprimat prin durere cu localizare în regiunea perineală de intensitate diferită, cu caracter ciclic corespunzător perioadelor menstruale. Prezența formațiunii în regiunea cicatricei din zona perineală care are tendință de creștere în perioada menstruației, devenind vizibilă și ușor palpabilă cu regresie postmenstruală [10, 38, 73]. Zhu Z. și coaut. (2012) au descris trei caracteristici tipice a ECPV: (1) epiziotomia sau ruptura perineală în timpul nașterii; (2) prezența formațiunii nodulare în cicatricea postepiziotomie; (3) dureri catameniale [273]. Pe baza acestor trei criterii valoarea predictivă de instituire a diagnosticului de endometrioza perineală și vaginală este foarte înaltă [273]. Manifestările clinice de bază a ECPV au fost dureri ciclice, prezența unei formațiuni de volum în regiunea cicatricială a zonei perineale (figura 29).

Figura 29. **Endometrioza perineală**

Figura 30. **Excizia ECP. Figura publicată anterior [10]**

ECPV a fost localizată în următoarele regiuni: regiunea perineală (n=3), peretele posterior a vaginului (n=1), labia majoră (n=1), labia minoră (n=1). În acest grup de paciente au fost efectuate următoarele manipulații chirurgicale: epiziotomii (n=3), suturarea rupturilor postnatale (n=2), înlăturarea chistului vaginal (n=1). La fel ca și în cazul ECP a peretelui abdominal anterior, la pacientele cu ECPV au predominat noduli endometriali unici (n=5), doi noduli înregistrați într-un singur caz. La toate pacientele a fost efectuat tratament chirurgical prin excizia în bloc *(R0 rezecția)* (figura 30).

Rezumând acest compartiment, este necesar de remarcat faptul că apariția unei formațiuni în cicatricea postoperatorie după intervențiile obstetricale (operația cezariană, epiziotomia)

însoțită de durerea catamenială, sunt semne clasice ale ECP, dar apar în două treimi din cazuri. Absența durerii catameniale nu este un motiv pentru excluderea diagnosticului de ECP. Analiza cazurilor de ECP ne-a permis să determinăm caracteristicele de bază: (1) predominarea în regiunea peretelui abdominal anterior *vs*. regiunii perineale; (2) predominarea endometriomului monofocal *vs*. multifocal; (3) prevalarea operației cezariene *vs*. operațiile ginecologice; (4) laparotomia Pfannenstiel *vs*. laparatomia mediană; (5) dominarea în unghiul stâng a inciziei Pfannenstiel *vs*. unghiul drept; (6) rezultatul operațiilor cezariene planice *vs*. urgente; (7) membrana amniotică intactă *vs*. ruperea pungii amniotice; (8) femeile primipare *vs*. multipare.

Prin urmare este necesar ca caracteristicile și particularitățile anatomo-topografice a ECP identificate să fie considerate drept bază metodologică pentru studiile ulterioare de apreciere a diferitor metode de profilaxie a ECP cauzate de intervențiile obstetrico-ginecologice.

3.2. Caracteristicile ultrasonografice și a dopplerografiei în endometrioza cicatricei postoperatorii

De mai mult timp diagnosticul preoperator a ECP era incidental, însă datorită metodelor imagistice numărul depistării preoperatorii este în continuă creștere. Unii autori raportează o rată sub 20% de diagnostic preoperator a ECP, astfel patologia dată continuă să fie o provocare pentru clinicieni și imagiști [120]. Din această cauză unii cercetători consideră USG, ca metoda imagistică nespecifică, în același timp fiind informativă în determinarea răspândirii procesului și aprecierea volumului operator [61, 102, 112]. Conform datelor literaturii unii autori au remarcat diferența caracteristicilor ultrasonografice a endometriozei pelvine și ECP. Astfel, focarele de endometrioză pelvină sunt descrise ca mase chistice de formă rotundă, margini regulate, pereți groși și ecouri interne omogene la nivel scăzut, pe când în ECP aceste caracteristici sunt prezente ca mase solide, hipoecogene, neomogene, cu contur neregulat hiperecogen [8, 16, 18, 118-122, 135, 211, 234].

Pe de altă parte, conform datelor Francica G. și coaut. [118-122] au fost menționate caracteristici ultrasonografice specifice pentru ECP, în dependență de dimensiunile formațiunilor de volum. În acest mod endometriomele au fost devizate în două tipuri: (1) endometriom mic (<3 cm); (2) endometriom mare (≥3 cm) [118, 234]. În cazul endometriomelor mari, au fost observate particularităţi ultrasonografice caracteristice ca prezenţa formaţiunii hipoecogene, cu contur neregulat și incluziuni chistice minore [118, 119]. La pacientele cu ECP, incluse în studiu, examenul ecografic a evidențiat formaţiuni de formă rotundă/ovoidă, hipoecogenă cu contur neregulat, prezența modificărilor fibrotice, neomogenă, heterogenă cu contur hiperecogen la periferia formaţiunii (figurile 31, 32).

A fost menționat apariția sindromului algic de diferit grad de intensitate, provocat de compresia formațiunii din peretele abdominal de către transductorul USG. În toate cazurile s-a efectuat detectarea mărimii și profunzimii formațiunii și corelația ei cu țesuturile adiacente. Prin urmare, după criteriile date examenul USG a fost efectuat în 18(52.9%) cazuri, iar USG + dopplerografia la 12(34%) paciente. În studiul dat la examenul USG au fost depistați noduli endometriali unici în 15(83.3%) cazuri *vs*. multipli 3(16.6%) cazuri.

Figura 31. **USG: formațiune hipoecogenă cu incluziuni chistice a peretelui abdominal anterior (→)**

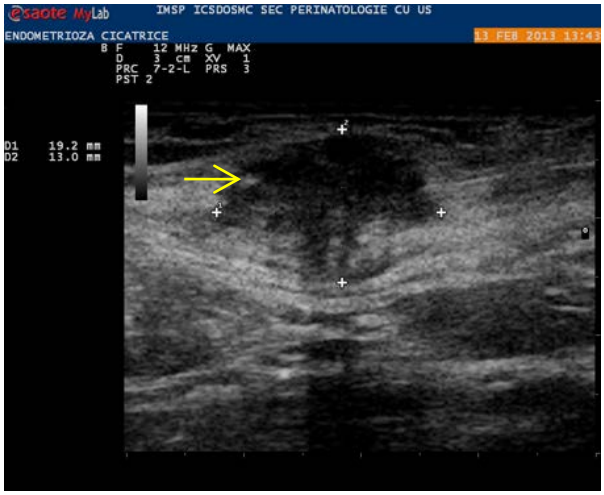

Figura 32. **USG: nodul hipoecogen în regiunea cicatricei postoperatorii (→)**

Dimensiunile maximale a endometriomelor în mediu au fost de 23.9±2.7 mm (95% CI:18.25–29.45), iar dimensiunile minimale – 15.9±2.1 mm (95% CI:11.65–20.18). Este remarcabil că mărirea focarului endometrial se asociază cu apariția componentului chistic, fapt menționat și în studii asemănătoare [120].

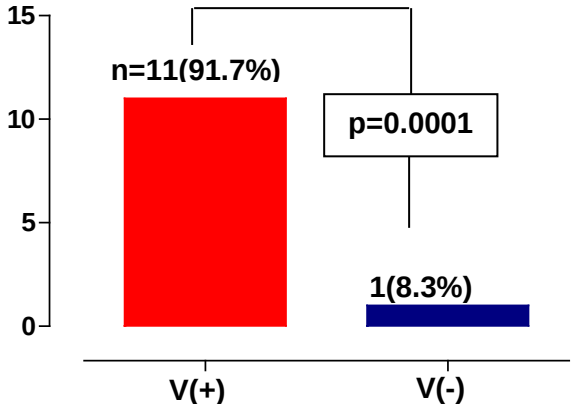

Figura 33. **Vascularizarea endometriomului**

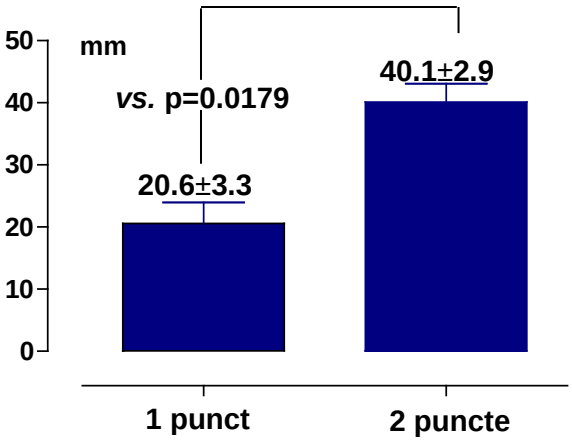

Figura 34. **Dimensiunile și vascularizarea ECP**

Vascularizarea formațiunii poate fi apreciată prin dopplerografie care ne evidențiază prezenţa vasului aferent componentului chistic. La examenul dopplerografic determinarea

vascularizării a fost posibilă în 11(91.7%) cazuri și lipsa vascularizări în 1(8.3%) caz (p=0.0001) (figura 33). În baza studiului efectuat s-a stabilit prevalența relevantă a ECP cu vascularizare, comparativ cu endometriomele avasculare. Diametrul vasului aferent depistat a fost de la 1 până 2 mm cu media – 1.4±0.2 mm. În toate cazurile a fost efectuată determinarea gradului de vascularizare după următoarele puncte: 0 puncte (vascularizare absentă) – 1(8.3%), 1 punct (vascularizare slabă) – 7(63.6%), 2 puncte (vascularizare medie și majoră) – 4(36.4%). În așa mod diametrul mediu al ECP cu vascularizarea slabă a fost de 20.6±3.3 mm (95% CI:12.34–28.86), iar în cazurile ECP cu vascularizare medie și majoră, diametrul mediu a constituit – 40.1±2.9 mm (95% CI:30.63–49.57), (p<0.05) (figura 34). Astfel mărirea volumului ECP determină o creștere paralelă a gradului de vascularizare, observată și în alte studii [120].

În dependență de modul vascularizării ECP au fost stabilite trei tipuri ale ei: periferică (figura 35), mixtă (figura 36) și centrală. În temeiul acestor parametri s-a constatat o corelație dintre tipul vascularizării şi diametrul endometriomului: periferic în cazul endometriomelor mici, până la mixt la cele de dimensiuni mari.

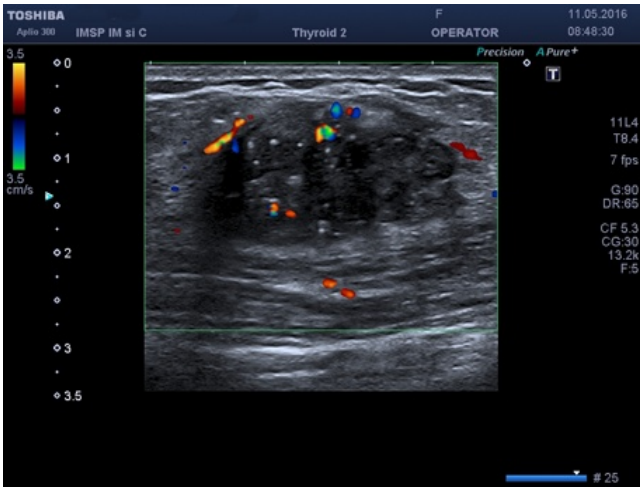

Figura 35. **Dopplerografia: vascularizare periferică a endometriomului**

Figura 36. **Dopplerografia: vascularizare mixtă a endometriomului**

Din considerentele impedimentelor întâlnite în diagnosticarea endometriozei profunde a peretelui abdominal anterior, prezentăm un caz de soluționare reușită folosind combinația metodelor imagistice pentru diagnosticarea endometriomului cu localizare în mușchiul rect abdominal, cauzat de operația cezariană.

Pacienta de 37 ani (G-1, P-1) spitalizată in mod planic (a. 2014) în secția de ginecologie chirurgicală a Institutului Mamei şi Copilului cu diagnosticul: Endometrioza cicatricei postoperatorii. Din anamneză specificăm, operația cezariană efectuată 7 ani în urmă. La un an postoperator a remarcat apariția unei formațiuni nedureroase în regiunea cicatricei postoperatorii care peste patru ani a fost asociată cu apariția durerilor ciclice. Durerile se manifestau sincron cu menzisul în ultima perioadă devenind intolerabile.

La examenul obiectiv local: în proiecția cicatricei postoperatorii pe stânga la o palpare profundă scrupuloasă se apreciază o formațiune de volum ovoidală, de 3x2 cm, dureroasă. La examenul USG în regiunea cicatricei postoperatorii la 4 cm de suprafața cutanată se detectă o formațiune neomogenă, heterogenă, hipoecogenă de dimensiuni 20x27 mm (figura 37).

Imagistica prin rezonanța magnetică nucleară ne evidențiază o formațiune de volum (21x23x28 mm) la nivelul lojei postoperatorii localizată în mușchiul rect abdominal pe stânga cu conținut neomogen (incluziuni microhemoragice) (figura 38).

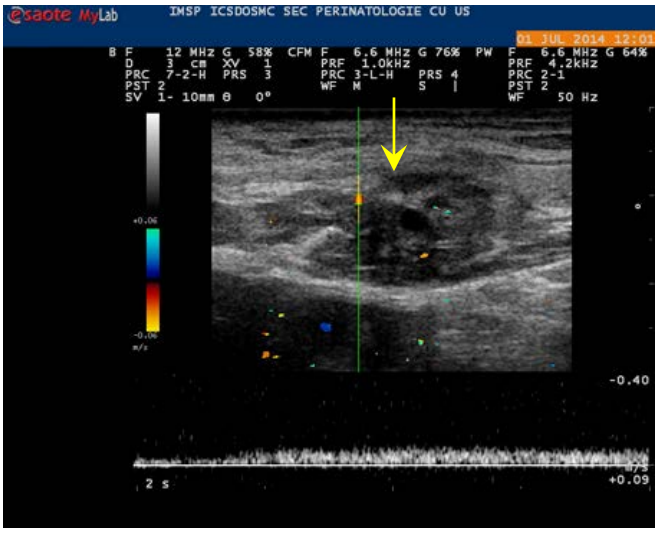

Figura 37. **USG + doppler: formațiune hipoecogenă cu contur hiperecogen 20x27 mm**

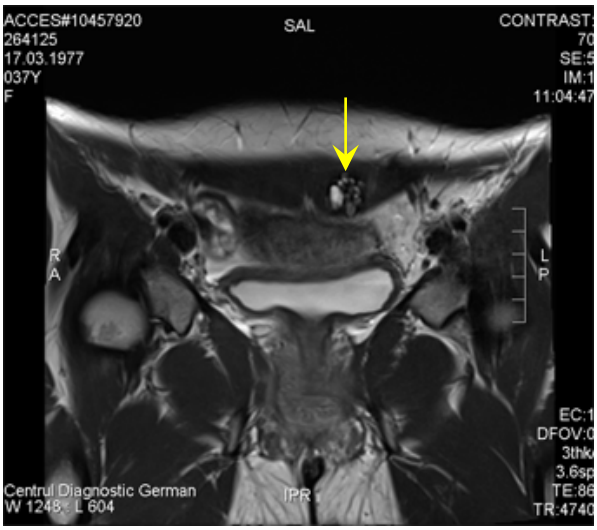

Figura 38. **IRM: formațiune tumorală a mușchiului rect abdominal stâng (→)**

În concluzie indicând diagnosticul de endometriom a mușchiului rect abdominal stâng. Se efectuează intervinție chirurgicală cu anestezie epidurală, cu excizia în bloc a cicatricei vechi. La revizia intraoperatorie s-a depistat o formațiune tumorală ovoidală de 2.1x2.8 cm, amplasată subaponevrotic cu infiltrarea în mușchiul rect abdominal pe stânga.

Figura 39. **Piesă operatorie: formațiune solida cu incluziuni chistice ce conțin lichid de culoare brună. Figura publicată anterior [190]**

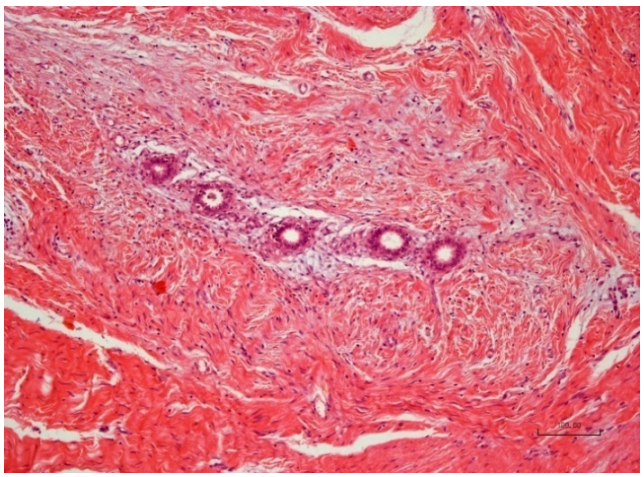

Figura 40. **Micropreparat: glande endometriale și stromale (colorație H&E, x10). Figura publicată anterior [190]**

A fost efectuată excizia formațiunii de volum cu 0,5-1cm (rezecția R0) din țesutul adiacent(nemodificat) fără a deregla integritatea endometriomului. Din cauza defectului format și a imposibilității suturării aponevrozei (tension free), s-a recurs la plastia cu aplicarea protezei sintetice de polypropylene. Evoluție postoperatorie favorabilă. Piesa postoperatorie expediată pentru examen histologic și imunochistochimic (figura 39). Examenul morfopatologic al piesei determină prezența glandelor endometriale și a stromei citogene în proporții diferite (figura 40). Examenul imunohistochimic CD10 colorație difuză membranei stromei citogene în jurul glandei (Mc+++). Receptorii de progesteron (RP) – colorație nucleară intensă a nucleului glandei endometriale (N+++) – 99%, Allred Score – 8 (Proportion Score – 5, Intensity Score – 3). Receptorii de estrogen (RE) – colorație nucleară celulelor glandelor epiteliale (N++) - 95%, Allred Score – 7 (Proportion Score – 5, Intensity Score – 2). În baza rezultatelor morfologice și imunohistochimice s-a stabilit diagnosticul definitiv EMRA.

Pacienta examinată peste 37 luni postoperator, asimptomatică, în regiunea cicatricei postoperatorii defect herniar nu se determină. Cu înregistrarea scăderii semnificative a punctajului conform chestionarului aprecierii calității vieții (EHP-5).

Ultrasonografia regiunii perineale permite determinarea corelației anatomice precise a ECPV cu țesuturile adiacente pentru aprecierea managementului chirurgical și a diagnosticului diferențial cu un proces tumoral, abces perianal, fistulă [38, 73, 153, 248, 274].

Figura 41. **USG cu doppler: formațiune hipoecogenă. Figura publicată anterior [10]**

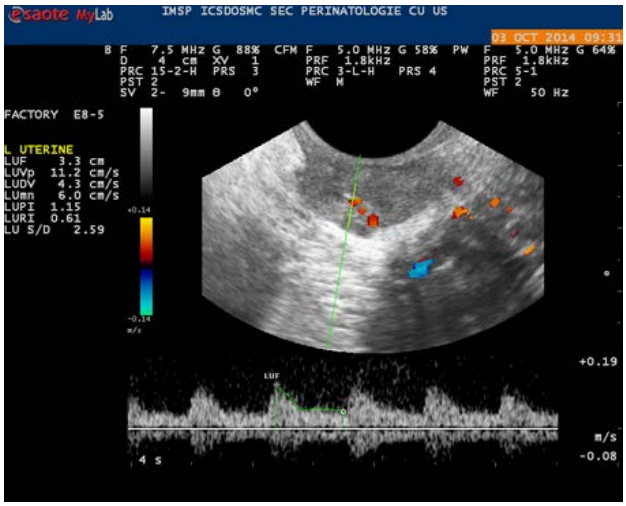

Figura 42. **USG + doppler: formațiune hipoecogenă cu vascularizare periferică**

În studiile prezentate în literatura de specialitate la examenul ultrasonografic ECPV se descrie analogic ca și ECP a peretelui abdominal ca o formațiune cu contur neregulat, septat cu incluziuni solide și chistice de o ecogenitate scăzută, cu prezența unei capsule hiperecogene de grosime variabilă [73, 153, 179, 274]. În studiul prezentat ultrasonografia endo-vaginală a fost efectuata în cazurile pacientelor cu endometrioza cicatricială post epiziotomie (figurile 41,42).

În rezumatul celor expuse anterior remarcăm următoarele: depistarea la examenul imagistic a formațiunilor hipoecogene de formă rotundă/ovoidă, cu contur hiperecogen la pacientele cu intervenții obstetrico-gunecologice în anamneză, pledează în favoarea diagnosticului de ECP, chiar și în absența unui semn din triada clasică a endometriozei cicatricei postoperatorii. Creșterea endometriomelor în dimensiuni este completat cu apariția a două semne ultrasonografice și dopplerografice caracteristice: (1) apariția componentului chistic și (2) sporirea vascularizării endometriomului.

3.3. Rolul tomografiei computerizate și a imagisticii prin rezonanță magnetică în diagnosticul endometriozei cicatricei postoperatorii

Tomografia computerizată și imagistica prin rezonanță magnetică ne relevă cel mai detaliat anatomia formațiunii tumorale din țesuturile moi și structurile adiacente, evidențiind gradul de invazie [46, 55]. Diversitatea criteriilor radiologice fiind în strictă dependență de fazele ciclului menstrual, hemoragiile interne din endometriom, coraportul celulelor stromale și glandulare, inflamația perifocală din jurul formațiunii [46, 231]. Superioritatea TC și IMR față de USG este sensibilitatea majoră în depistarea tumorilor de dimensiuni mici cu situare profundă în straturile anatomice, cu stabilirea gradului de extindere a procesului în țesuturi [125, 132, 203]. Până în prezent în literatura de specialitate caracteristicile imagistice a ECP sunt limitate, de majoritatea autorilor, la determinarea locației și gradului de implicare a leziunii în raport cu țesutul înconjurător [46, 231]. Un studiu recent realizat de către Yarmish G. și coaut. [267] au descris semnele TC caracteristice pentru ECP „semnul meduzei gorgona”, formațiune omogenă, localizare preponderent sub ombilic. Semnul "gorgona" a fost definit ca prezența infiltrației liniare care radiază periferic la țesutul subcutan adiacent de la un nodul central [267]. În lotul pacientelor cărora a fost efectuată TC acest semn a fost observat în toate cazurile. Cu toate acestea, trebuie remarcat faptul că în prezent sunt în curs de desfășurare studii intensive de identificare a imaginilor TC/IRM specifice pentru ECP, prin urmare considerăm ncesare cercetări ulterioare în domeniul dat pentru depistarea preoperatorie a ECP.

În lotul de studiu au fost efectuate TC și IRM la 11 (32.3%) pacienți. La examenul prin TC se pot determina formațiuni izodense sau hiperdense de la cele mai mici dimensiuni situate în straturile superficiale (figura 43), până la endometriome ce pot fi adiacente mușchilor sau cu invazia lor (figura 44). La tomografia computerizată cu contrast, se determină o imagine omogenă sau heterogenă mai clară. În urma examinărilor imagistice efectuate, endometriomele au fost expuse ca formaţiuni solide cu contur neregulat în proiecţia lojei postoperatorii cu extindere în ţesutul adipos, aponevroză şi muşchiul rect abdominal (figurile 45-46). Dimensiunea leziunilor situate în peretele abdominal anterior au variat de la 10 la 46 mm, densitatea nativă a

constituit în mediu +44 U.H., post-contrast cu amplificare moderată până la +62 U.H. Actualmente sunt în derulare studii care cercetează devierile densității native și post-contrast, cu toate acestea având în vedere numărul limitat de cazuri examinate această analiză nu poate fi interpretată, necesitând studii ulterioare [267].

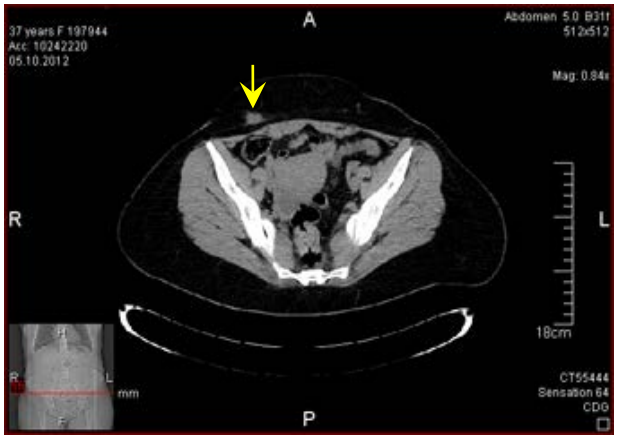

Figura 43. **TC: endometrioma peretelui abdominal (→) situat pe dreapta**

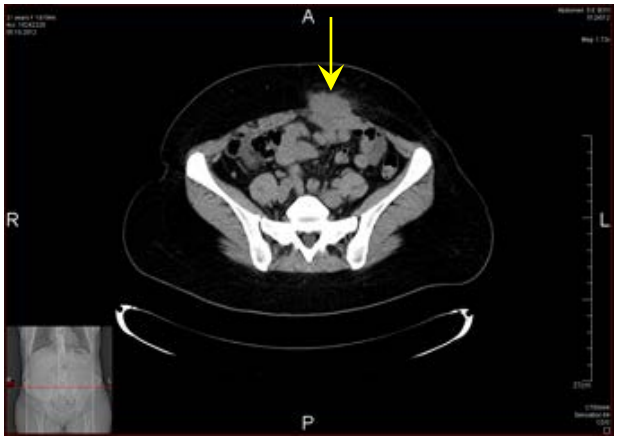

Figura 44. **TC: endometrioma peretelui abdominal (→) amplasat pe stînga**

Metodele imagistice dețin un rol important în stabilirea diagnosticului preoperator și a tacticii chirurgicale. În caz de suspecții la ECP, în deosebi în lipsa simptomatologiei ciclice, e necesar de inclus TC și IMR în algoritmul diagnostic.

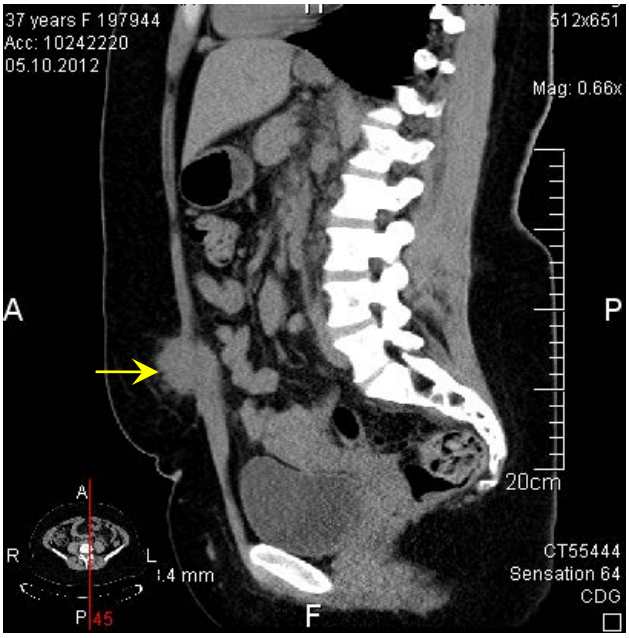

Figura 45. **TC: endometrioma peretelui abdominal (→)**

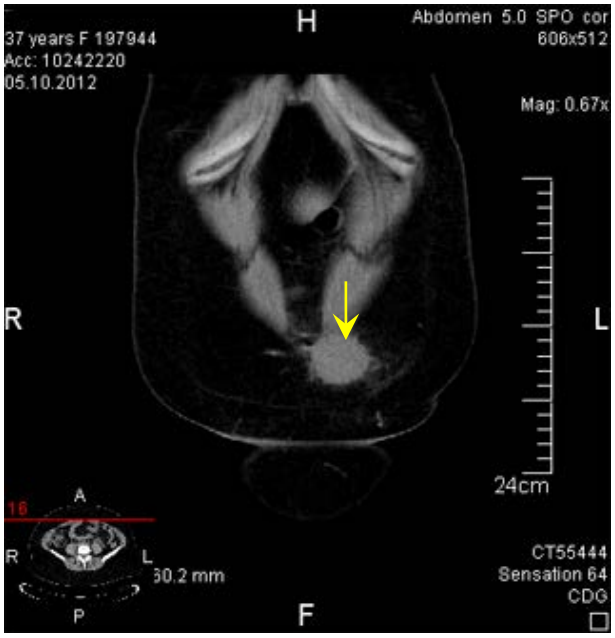

Figura 46. **TC: formațiune tumorală a peretelui abdominal (→)**

În studiile recente IRM este considerată drept „standard de aur“ în vizualizarea diferitelor structuri anatomice a țesuturilor moi şi reprezintă o componentă esențială în diagnosticul formaţiunilor de volum. IRM are avantaje semnificative în diagnosticul ECP, comparativ cu TC și USG. Semnele caracteristice endometriozei cicatricei postoperatorii la examenul IRM pot

reflecta diverse grade de hemoragie, fibroză și inflamaţie [132]. O trăsătură distinctivă importantă a unui endometriom este "umbrirea" sau pierderea semnalului în cadrul leziunii care poate fi văzută atât pe T1- cât și pe T2. Imaginile T2 ponderate, reflectă prezența incluziunilor micro-hemoragice din cauza hemoragiei cronice recurente [132]. În studiul actual a fost observată sensibilitatea înaltă în detectarea focarelor hemoragice pe secvențele ponderate T1. La IRM cu contrastare intravenoasă se poate vizualiza absorbția periferică redusă în formațiunea de volum. IRM este mai specifică decât TC în diagnosticul ECP din cauza capacității de vizualizare a focarelor cu incluziuni microhemoragice. Focarele hiperintense pe imaginile T1 ponderate cu supresie de grăsime se datorează hemoragiilor mici.

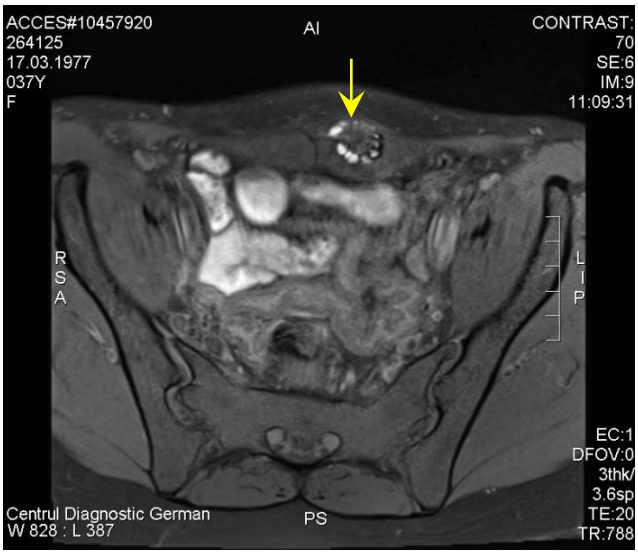

Figura 47. **IMR (T1): EMRA 28x23x21 mm (→)**

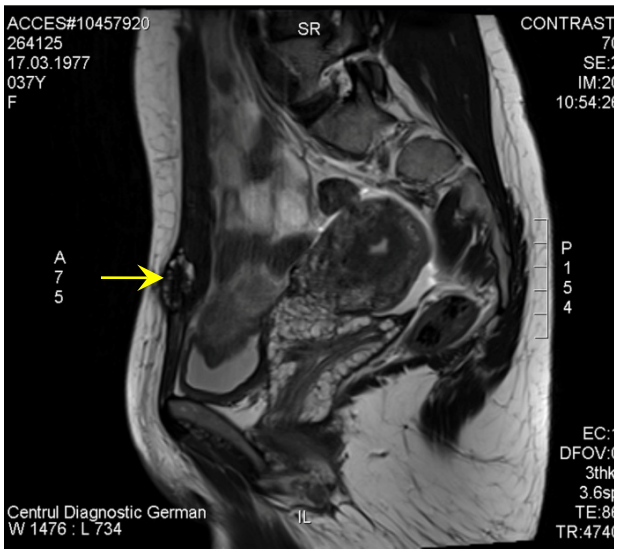

Figura 48. **IMR (T2): endometrioza cicatricei postoperatorii (→)**

Prezenţa incluziunilor micro-hemoragice reprezintă un semn imagistic caracteristic pentru ECP (figura 47). Formațiunile endometriotice a peretelui abdominal reprezintă semnal de intensitate izo sau înaltă comparativ cu mușchiul de pe secvențele ponderate T2 și T1 (figura 48). Imaginile T1-ponderate cu supresie de grăsime sunt secvențele cele mai sensibile pentru noduli mai mici de 10 mm.

În majoritatea cazurilor ECP se dezvoltă după OC, intervențiile ginecologice sunt documentate doar cazuri sporadice [9, 51, 81, 133]. Din această cauză prezentăm un caz clinic de ECP după intervenție chirurgicală de miomectomie publicat anterior [9], considerând rațional utilizarea TC în algoritmul diagnostic a patologiei date.

Pacienta în vârstă de 27 ani (G-1, P-1), a fost spitalizată programat cu diagnosticul Endometrioza cicatricei postoperatorii în secția de ginecologie chirurgicală a Institutului Mamei şi Copilului. Din anamneză pacienta a suportat intervenție ginecologică - miomectomie în urmă cu 4 ani. Pacienta a relatat primile manifestări clinice aproximativ la trei ani după

intervenția chirurgicală cu apariția unei formațiuni în proiecția cicatricei postoperatorii, caracterizată prin dureri simultane cu perioada ciclului menstrual. Examenul obiectiv general relevă starea generală satisfacatoare, normoponderală indicile masei corporale IMC = 23.03 kg/m^2. Examenul obiectiv local: în regiunea cicatricei postoperatorii pe stânga se determină o tumoră fără o delimitare netă de 2x1 cm, doloră la palpare.

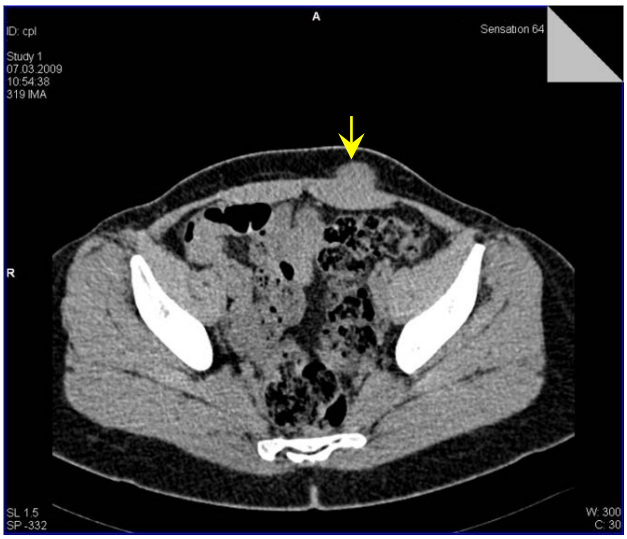

Figura 49. **TC: endometrioma peretelui abdominal (→). Figura publicată anterior [9]**

Figura 50. **TC: endometrioza peretelui abdominal până la nivelul stratului aponevrotic a mușchiului rect abdominal (→). Figura publicată anterior [9]**

Ecografia abdominală ne evidențiază în regiunea unghiului stîng al cicatricei postoperatorii o formațiune subcutană neomogenă, heterogenă, hipoecogenă de dimensiuni 20x10mm. Tomografia computerizată abdominală ne relevă o formațiune de volum (22x20x10 mm) la nivelul lojei postoperatorii localizată subcutan pînă la stratul aponevrotico-muscular (figurile 49,50).

Figura 51. **Macropreparat in secțiune – formațiune solida cu incluziuni chistice ce conțin lichid de culoare cafenie închisă. Figura publicată anterior [9]**

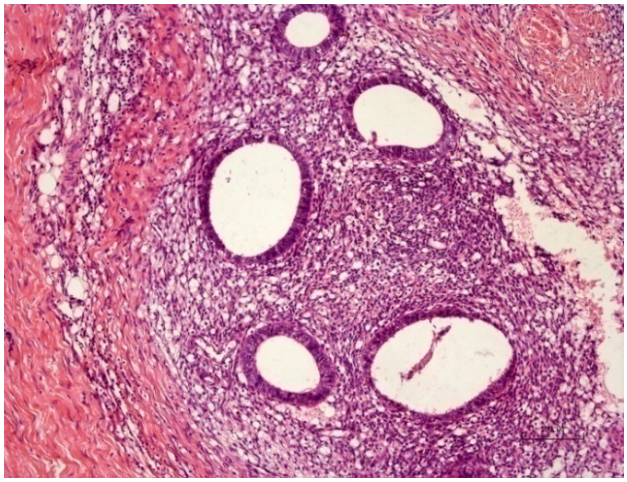

Figura 52. **Micropreparat: tabloul clasic al endometriozei (hematoxilin-eozin, x20). Figura publicată anterior [9]**

În concluzie se suspectează endometriom al plăgii postoperatorii. Se intervine chirurgical cu anestezie epidurală, cu înlăturarea cicatricei vechi, cu excizia în bloc a formațiunii endometriale subcutane 2x2x1 cm. Aponevroza restabilită cu 5 fire separate de polypropylene 2-0 țesuturile nefiind tensionate (tension free). Evoluție postoperatorie favorabilă, externată în stare satisfăcătoare la 4-a zi postoperator. Examenul histopatologic a piesei determină prezența țesutului muscular striat, țesut fibros și adipos cu focare funcționale de endometrioză (figurile 51,52). Examenul imunohistochimic CD10 expresie difuză membranei stromei citogene în jurul glandei (Mc+++), cytokeratin 7 (CK7) colorație intensă a citoplasmei celulelor epiteliale (C+++).

Pacienta supravegheată postoperator 34 luni, simptome de recidivă nu prezintă. În regiunea cicatricei postoperatoriii hernie ventrală nu se determină. Calitatea vieții conform chestionarului (EHP-5) cu un punctaj minim posibil.

Având în vedere instabilitatea manifestărilor clinice a ECP, localizarea anatomică diversificată, mărimile variabile, se poate sublinia importanța TC și IRM în stabilirea preoperatorie a diagnosticului cu specificarea anatomică clară a dimensiunilor formațiunii tumorale cu implicarea structurilor adiacente, apreciind gradul de invazie, astfel garantând determinarea tacticii chirurgicale corecte. Diferența dimensiunilor și caracteristicilor ECP depistate la examinul imagistic (USG + dopplerografie, TC, IMR) pot varia în funcție de: (1) ziua ciclului menstrual; (2) de raportul elementelor stromale și glandulare; (3) de gradul de hemoragie și (4) severitatea inflamației din țesuturile înconjurătoare. Avantajul TC și IMR fiind depistarea tumorilor de dimensiuni mici, stabilirea gradului de extindere a procesului în țesuturile adiacente. În caz de suspecție la ECP, în deosebi în lipsa simptomatologiei clasice cu dureri catameniale, considerăm important de inclus TC și IMR în algoritmul diagnostic.

La finele capitolului menționăm prezența durerii catameniale în 61.8%, pe când durerea permanentă care nu este patognomonică pentru ECP în 38.2% ($p>0.05$), totodată creșterea formațiunii în volum în dependență de ciclul menstrual s-a depistat în 70.6% cazuri, comparativ cu absența măririi în volum – 29.4% cazuri, diferența fiind statistic semnificativă ($p=0.0014$). Prezența semnelor clinice nespecifice impune un diagnostic diferențial scrupulos a formațiunilor peretelui abdominal. Rezultatele obţinute în studiul dat au demonstrat factorii principali responsabili în dezvoltarea ECP: operația cezariană (89.3%, $p<0.0001$), primiparele (80%, $p<0.0001$), operațiile programate (76%, $p=0.0005$), membrana amniotică intactă (88%, $p<0.0001$), considerați ca factori de risc. În baza rezultatelor studiului dat au fost stabilite anumite caracteristici a ECP: predominarea în regiunea peretelui abdominal anterior *vs*. regiunea perineală (82.4% *vs*. 17.6%, $p<0.0001$), endometriome unice comparativ cu cele multiple (91.2% *vs*. 8.8%, $p<0.0001$), prevalarea în incizia Pfannenstiel *vs*. laparotomia mediană (92.3% *vs*. 7.7%,

p<0.0001). Mai mult ca atât evaluarea localizării ECP în laparatomia Pfannenstiel a remarcat dominarea ei în unghiul stâng (75%) *vs*. unghiul drept (16.6%) *vs*. bilateral (4.2%) *vs*. central (4.2%), diferență fiind statistic semnificativă (p=0.0012).

Determinarea nivelului markerului oncologic CA–125, trombocitelor și ale indexului neutrofil/limfocitar analizate în cazurile ECP, nu prezintă un rol diagnostic important.

În baza examinărilor ultrasonografice și dopplerografice efectuate au fost stabilite criteriile imagistice caracteristice ECP: formațiune de volum rotund/ovală, hipoecogenă cu contur hiperecogen, cu dimensiunile maximale a endometriomelor în medie 23.9±2.7 mm (95% CI:18.25–29.45), iar dimensiunile minimale – 15.9±2.1 mm (95% CI:11.65–20.18), cu prezența vascularizării 11(91.7%) cazuri și lipsa vascularizări în 1(8.3%) (p=0.0001). A fost stabilit diametrul mediu al ECP în dependență de gradul de vascularizare. În cazul endometriomelor cu vascularizare slabă acest diametru a fost de 20.6±3.3 mm (95% CI:12.34–28.86), iar în cazurile ECP cu vascularizare medie și majoră, diametrul mediu a constituit – 40.1±2.9 mm. (95% CI:30.63–49.57), (p<0.05). Astfel confirmând că sporirea volumului ECP determină o creștere consecutivă a gradului de vascularizare.

S-a observat corelația dintre tabloul imagistic prin rezonanță magnetică caracteristic pentru ECP care este prezența micro-hemoragiilor în interiorul formațiunii și procesului perifocal accentuat în dependență de perioadele ciclului menstrual, de aceea considerăm important efectuarea IRM în zilele înainte sau imediat după ciclul menstrual.

Examinarea atentă a imaginilor USG, TC și IRM ne oferă posibilitatea stabilirii diagnosticului de ECP preoperator, în lipsa simptomatologiei clasice. Tomografia computerizată și imagistica prin rezonanță magnetică contribuie la aprecierea gradului de invazie în țesuturile adiacente favorizând elaborarea tacticii chirurgicale corecte, de aceea considerăm oportun includerea acestor metode în algoritmul de diagnostic a ECP.

4. REZULTATELE TRATAMENTULUI CHIRURGICAL ȘI PARTICULARITĂȚILE MORFOPATOLOGICE ALE ENDOMETRIOZEI CICATRICEI POSTOPERATORII

4.1. Particularitățile tratamentului chirurgical, determinarea rezultatelor postoperatorii la distanță și aprecierea calității vieții a pacientelor cu endometrioza cicatricei postoperatorii

Excizia chirurgicală în ECP, conform datelor literaturii, constituie „standardul de aur” de tratament, având o importanță majoră la tranșarea diagnosticului prin examenul morfologic al piesei postoperatorii [39, 41, 61, 162, 219, 268, 270, 271]. Tratamentul chirurgical este considerat unica metodă în rezolvarea acestei patologii și prevenirii recidivei [16, 24, 32, 42, 79, 128, 145, 173, 242]. Tehnica chirurgicală variază în dependență de mărimea și extensia leziunii, precum și de implicarea diferitelor straturi anatomice adiacente peretelui abdominal [16, 268]. Un moment important este alegerea corectă a timpului optim de operație în dependență de perioada ciclului menstrual [160, 162, 166]. Conform observațiilor în scopul prevenirii recurenței și radicalității tratamentului perioada optimă este cea post menstruală (5–14 zi) atunci când leziunea este de dimensiuni minime [160, 162, 166]. Tratamentul chirurgical în caz de ECP este compus din două etape: rezecțională și reconstructivă [99, 161, 252].

În studiul actual timpul efectuării tratamentului chirurgical în mediu a constituit 12.9±0.8 zile (95% CI:11.20–14.74) după *mensis*. În majoritatea cazurilor volumul intervenției a fost determinat preoperator în baza rezultatelor imagistice. Prima etapă este indicată în formațiunile de volum de dimensiuni minore cu localizare în straturile superficiale. Principiul primei etape constituie excizia completă și integră a endometriomului astfel asigurând profilaxia recidivei maladiei (figurile 53, 54), ce este confirmat în studii similare [105, 126, 219].

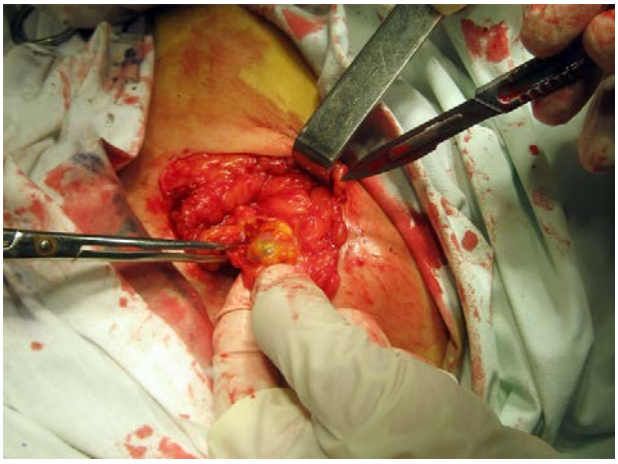

Figura 53. **Excizia endometriomului *en bloc***

Figura 54. **Piesa postoperatorie: endometriomul excizat în secțiune**

Excizia chirurgicală cu cel puțin o limită de margine *en bloc* depășind 5–10 mm în limitele ţesuturilor sănătoase cu păstrarea integrităţii formaţiunii în scopul prevenirii recurenței [72, 126,

248, 272, 273]. Localizarea superficială a endometriomului, condiționează efectuarea unei excizii extinse (figura 55), afirmație dovedită în studii similare [142]. În leziunile de dimensiuni mari cu invazie în structurile adiacente, o parte din structurile vecine cum ar fi teaca sau mușchiul, trebuie de asemenea să fie excizată, în scopul prevenirii recidivei și profilaxia malignizării. Astfel reapariția ECP prin implantul rezidurilor de țesut endometrial microscopic în zona plăgii postoperatorii va fi prevenită. În a doua etapă, în cazurile de implicare în proces a aponevrozei și a mușchilor peretelui abdominal anterior apare necesitatea plastiei peretelui abdominal, deseori aplicând material sintetic de plastie, iar abordării diferențiate a etapei reconstructive îi este consacrat un număr limitat de studii [61, 99, 105, 133]. În cazul în care adâncimea invaziei în structurile peretelui abdominal cauzează defecte mari după intervenția chirurgicală, se impune efectuarea reconstrucției cu materiale sintetice [61, 99, 105, 133]. Luând in considerare studiile de ultimă oră în rezolvarea cazurilor herniei la femeile de vârsta fertilă se abordează o problemă puțin studiată – consecințele ulterioare a metodelor de plastie a peretelui abdominal cu țesuturi proprii sau alloplastie. S-a dovedit faptul că aplicarea plasei sintetice crește riscul apariției durerii în timpul ultimului trimestru a sarcinii ulterioare [149].

Având în vedre că în lotul pacientelor studiate au predominat cele primipare cu vârsta medie de – 30.1±0.9 ani (95% CI:28.23–32.06), plastia cu plasă sintetică în scopul minimalizării riscurilor tardive a fost efectuată la indicații absolute numai în cazurile de invazie profundă în straturile musculare, cu formarea unui defect aponevrotic mare cu imposibilitatea lichidării acestuia prin suturarea *tension free.*

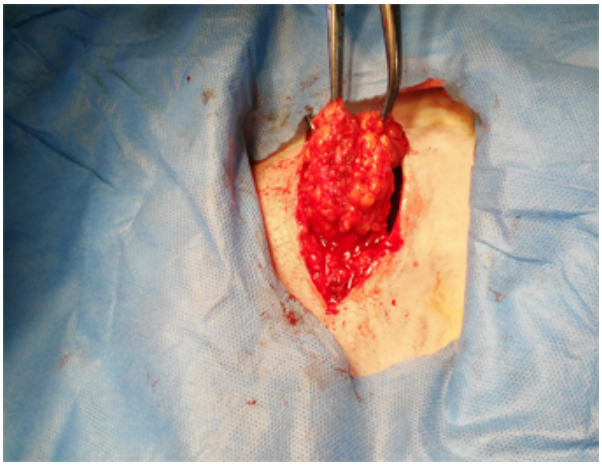

Figura 55. **Excizia endometriomei**

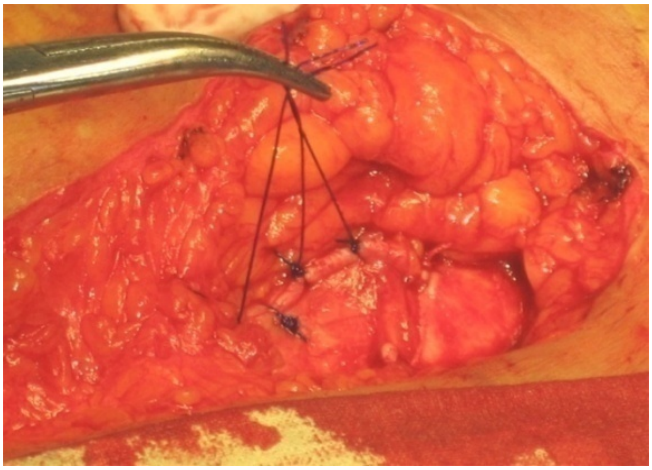

Figura 56. **Restabilirea aponevrozei cu fire separate. Figura publicată anterior [6]**

În dependență de dimensiunile defectului aponevrozei se propun următoarele două opțiuni: în defectele minore – suturarea aponevrozei cu suturi sintetice (*tension free*) (figura 56), în defectele ce nu este posibil de aplicat principiul dat, se efectuează reconstrucția folosind material sintetic (figurile 57, 58). În modul acesta după confirmarea diagnosticului toate pacientele

incluse în studiu au fost supuse tratamentului chirurgical. În majoritatea cazurilor intervenţia chirurgicală pentru ECP a fost efectuată sub anestezie peridurală – 19(55.8%), în 7(20.5%) cazuri sub anestezie generală, anestezie intravenoasă 6(17.6%) – şi anestezie locală 2(5.8%).

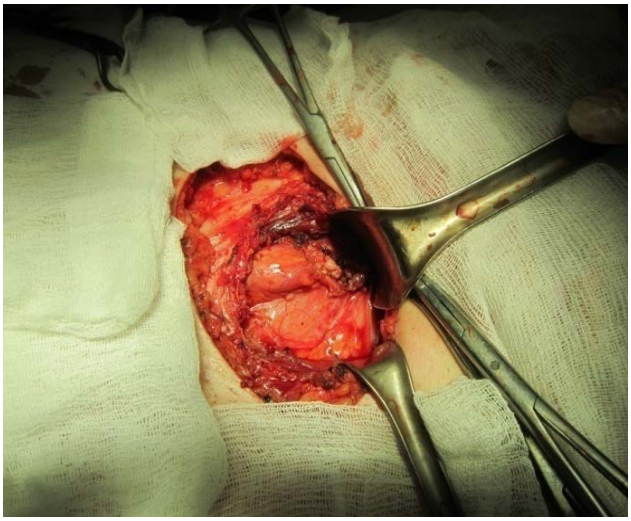

Figura 57. **Defectul format în urma înlăturării endometriomului**

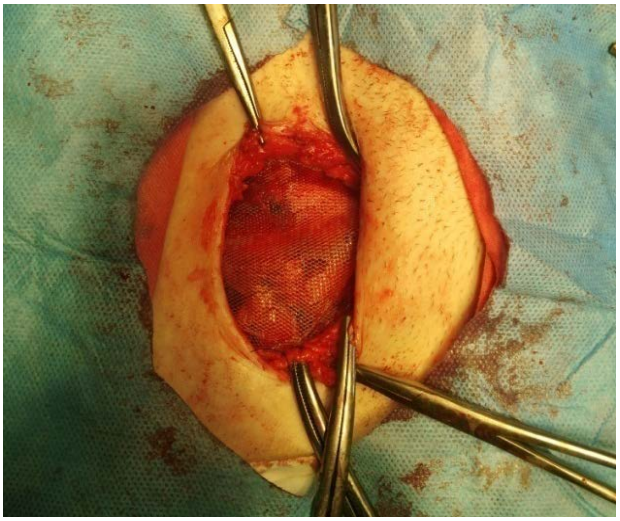

Figura 58. **Reconstrucţia peretelui abdominal cu alloproteză de polypropylene**

Excizia *en bloc* a fost efectuată depăşind 5–10 mm în limitele ţesuturilor sănătoase cu păstrarea integrităţii formaţiunii, cu excizia ţesutului subcutanat. În dependenţă de adâncimea endometriomului, în 7(25%) cazuri, situate subcutan, s-a efectuat numai excizia, în 16(59%) – excizia segmentului aponevrotic cu aplicarea suturilor „*tension free*” cu fire separate de polypropylene. În lotul nostru reconstrucția peretelui abdominal anterior cu plasa sintetică a fost efectuat în 3(12%) cazuri, la indicații absolute, din cauza invadării până la suprafața peritoneală, formând un defect major aponevrotic cu imposibilitatea aplicării suturilor „*tension free*”. În trei cazuri (3/28 – 10.7%), în legătură cu asocierea endometriozei pelvine (adenomioză şi endometrioza peritoneului pelvin) cu ECP, s-au efectuat intervenții chirurgicale simultane: histerectomie cu excizia ECP, rezecție a endometriozei retrocervicale şi ablația laparoscopică a focarelor de endometrioză prin coagulare monopolară.

În cazurile de ECPV, ca și în ECP, excizia chirurgicală este considerată drept metodă de elecție, de asemenea este importantă efectuarea unei excizii adecvate cu o marjă de 0.5–1.0 cm de țesut sănătos, în cazul în care o astfel de excizie nu compromite funcția structurilor adiacente [10, 38, 73, 198, 248]. Excizia extinsă, cu înlăturarea marjei de țesut sănătos în bloc cu formațiunea, oferă cea mai sigură șansă de vindecare, dar în caz de implicare a sfincterului anal, este indicată sfincteroplastia [248]. Contrar, excizia limitată, cu o rezervă foarte mică poate duce la eliminarea incompletă a tumorii, cu risc crescut de recidivă [248]. În lotul pacientelor cu ECPV (n=6, 17.6%) a fost efectuată excizia largă, *en bloc* cu 5–10 mm din țesutul adiacent formațiunii, pentru prevenire recurenței și malignizării. Absolut în toate cazurile (n=34, 100%)

materialul excizat a fost supus verificării histologice, care a confirmat prezența glandelor endometriale și stroma endometrială.

Analizând bazele de date electronice PubMed, Springer și Google Scholar am constatat că până la moment părerile sunt controversate, în ce privește utilizarea materialului sintetic în cazul defectelor aponevrotice majore post excizie a endometriomului [62, 105, 133, 149, 248]. Am considerat oportun prezentarea cazului clinic de EMRA, rezolvată prin aplicarea alloplastiei peretelui abdominal anterior cu meșă polypropylene.

Pacienta 29 ani, spitalizată (a.2014) în secția chirurgie a Institutului de Medicină Urgentă cu suspecție la apendicită acută. După evaluarea ulterioară diagnosticul a fost infirmat, din datele anamnestice în 2011 a suportat operație cezariană, la intervalul de 3 ani după intervenția chirurgicală pacienta a observat o formațiune tumorală în proiecția cicatricei postoperatorii, cu dureri catameniale. În timpul examenului obiectiv în 1/3 medie a cicatricei postoperatorii (inciziei Pfannenstiel) a fost depistată o formațiune ovaloidă de 3.0x2.5 cm, doloră, imobilă. Au urmat examinări imagistice: USG abdominală la care în proiecția cicatricei postoperatorii a inciziei Pfannenstiel, la adâncimea de 14 mm de la suprafața cutanată se determină o formațiune hipoecogenă de 16x11 mm, cu conținut dens, omogen, contur hiperecogen, cu incluziuni lichidiene, tomografia computerizată abdominală- modificări hipodense periuterine, periovariene și în jurul colului uterin care sugerează endometrioză pelviană. A fost stabilit diagnosticul de ECP, intervinit chirurgical sub protecția anesteziei epidurale.

Figura 59. **Endometrioma mușchiului rect abdominal 55x30 mm**

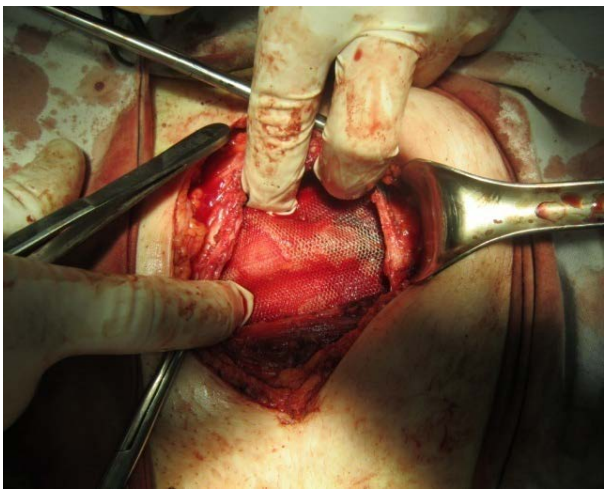

Figura 60. **Reconstrucția tecii mușchiului rect abdominal cu aloproteză de polypropylene. Figura publicată anterior [4]**

La explorarea intraoperatorie sub teaca mușchiul rect abdominal se determină o formațiune (55x30 mm) aderată intim de mușchi, în urma exciziei formațiunii s-a produs un defect a tecii mușchiului rect abdominal major, efectuată reconstrucția peretelui abdominal cu proteză sintetică de polypropylene (figurile 59, 60). Examenul morfopatologic a confirmat

diagnosticul de endometrioză a cicatricei postoperatorii prin prezența glandelor endometriale și a stromei citogene. Examenul imunohistochimic CD10 expresie difuză membranei stromei citogene în jurul glandei (Mc+++), cytokeratin 7 (CK7) colorație intensă citoplasmei celulelor endometriale(C+++) (figura 61), Ki 67-indice nuclear pozitiv în celulele gladulare epiteliale-5% (figura 62), Vimentin colorație difuză intensă a citoplasmei celulelor endometriale (C+++).

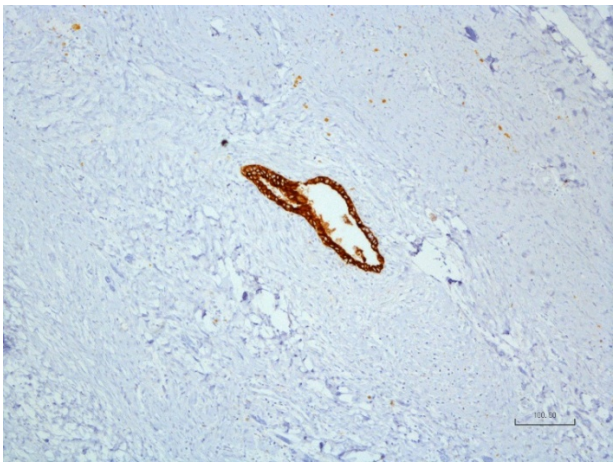

Figura 61. **Imunochistochimia (CK 7): colorație intensă citoplazmei celulelor endometriale (DAB x100)**

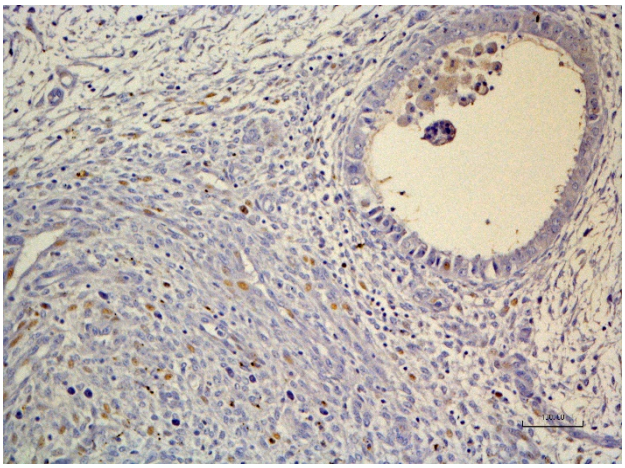

Figura 62. **Imunochistochimia (Ki 67): indice nuclear pozitiv 5% (DAB x200)**

Pacienta supravegheată postoperator pe perioada a 19 luni, date de recidivă nu absente. A fost apreciată intensitatea durerii în funcție de scala vizuală (Wong-Baker), preoperator media fiind – 8 puncte, și postoperator - 2 puncte. Aprecierea calității veții (EHP-5) a determinat preoperator - 18 puncte, postopertor – 7 puncte.

Ținând cont că ECP este o patologie rară, printre aspectele insuficient studiate se remarcă și estimarea multilaterală a rezultatului tratamentului chirurgical la distanță din punctul de vedere a recidivelor și a calității vieții, în literatura de specialitate anglo-saxona, aceste aspecte sunt relatate în publicații unice cu concluzii incerte [50, 90, 142,151, 189, 226]. Conform datelor prezentate de Kang și coaut. [151], rata recidivei ECP după tratamentul chirurgical a constituit 2.7%, cauza principală fiind necunoașterea diagnosticului preoperator și drept consecință tratament chirurgical inadecvat. În studiul raportat de Horton și coaut. [142], realizat pe baza unei analize ample a 445 paciente cu ECP, la care a fost efectuat tratament chirurgical, rata relatată a recurenței, a constituit 4.3%. Unii autori recomandă tratament hormonal (simvastatină sau antagoniștii GnRH) postoperator în scopul prevenirii recidivii, în același timp sunt studii ce demonstrează că indiferent de terapia hormonala în cazul exciziei adecvate recidive nu sunt, fapt confirmat de studiul dat [80, 102, 133, 245, 250, 253, 269].

Zilele pat în mediu au constituit 5.3±0.5 zile (95% CI:4.206-6.382), perioada postoperatorie precoce a decurs fără complicaţii. Perioada medie de supraveghere a pacientelor

cu ECP, după tratamentul chirurgical a constituit 28.7±1.8 luni (95% CI:24.95–32.40). La distanţă de la 6 până la 49 luni recurența ECP nu a fost semnalată. La examinarea locală a zonei cicatricei postoperatorii, hernii nu au fost depistate.

Având în vedere prezența studiilor în aprecierea calității vieții (QL) pacientelor cu endometrioză peritoneală am considerat oportun determinarea indicatorului dat în ECP [50, 90, 189, 226]. În scopul aprecierii calității vieții a fost utilizat chestionarul *Endometriosis Health Profile – 5* (EHP–5) descris în capitolul II. Conform datelor prezentate în figura 63, s-a constatat în studiul curent ameliorarea semnificativă a calității vieții pacientelor cu ECP postoperator. În ansamblu, pacienții au raportat o îmbunătățire în scorurile de calitate a vieții cu o scădere semnificativă a scorurilor medii de la 13.7±0.6 (95% CI:12.37–15.11) până la 2.4±0.7 (95% CI:1.205–3.742) postoperator, ceea ce înseamnă beneficii de la intervenția chirurgicală.

În scopul cuantificării intensității durerii care influențează nemijlocit la calitatea vieții, a fost utilizată scala vizuală în funcție de mimica feții (*Wong-Baker*), preoperator media fiind de 7.1±0.2, și postoperator 1.2±0.1, (p<0.0001) (figura 64).

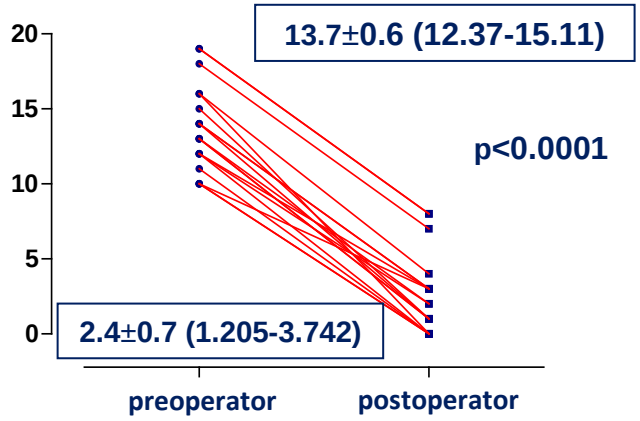

Figura 63. **Evaluarea calității vieții**

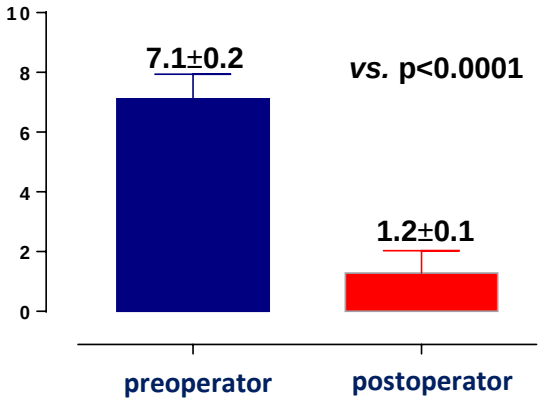

Figura 64. **Intensitatea sindromului algic pre- și postoperator**

În concluzie menționăm că din rezultatele acestui studiu în scopul prevenirii recurenței este necesar respectarea următoarelor principii în timpul efectuării tratamentului chirurgical la pacientele cu ECP: (1) excizie cu păstrarea integrității formațiunii; (2) excizia chirurgicală cu cel puțin o limită de margine *en bloc* peste 5–10 mm în limitele ţesuturilor sănătoase. Luând în vedere necunoașterea consecințelor plastiei cu plasă sintetică în sarcinile următoare la femeile de vârsta fertilă, de efectuat această metodă numai cu indicații absolute. Respectarea principiilor de bază în tratamentul chirurgical, contribuie semnificativ la preîntâmpinarea recidivei ECP după tratament chirurgical. Tratamentul chirurgical al ECP contribuie la ameliorarea calității vieții pacientelor cu ECP.

4.2. Caracteristicile morfologice ale endometriozei cicatricei postoperatorii

Actualmente endometrioza este considerată o patologie benignă hormonal dependentă, cu proliferarea țesutului în afara hotarelor uterine, dar care după caracteristicile morfologice și funcționale sunt identice structurii endometrului (focare endometriale, heterotopii endometriale) [20, 28]. Caracteristicile histopatologice comune pentru ECP sunt prezența structurilor endometriale, celulelor epiteliale, hemoragii persistente în interiorul focarelor și semnelor de inflamație [20, 33]. Tabloul morfologic prezintă celulele glandulare predominant uniforme, dar uneori poate fi atipie ușoară până la moderată cu nucleu proeminent [33, 191]. Pot fi observate celulele stromale dispuse în jurul unei rețele vasculare, prezența a unuia dintre cele două componente a fost de asemenea utilizat pentru diagnosticul de endometrioză [191]. In pofida faptului, că la ora actuală în literatura de profil există studii in acest domeniu, morfogeneza și morfopatologia endometriozei în colonizarea endometriozică a țesuturilor extrauterine și, în special, al celei de cicatrice postoperatorie la ginecopate și lăuze, rămâne una din problemele actuale [20, 28, 33, 88, 112, 118, 171, 191, 203, 209, 224]. De aceea ne-am propus evaluarea histologică a particularităților morfologice ale endometriozei cu localizare extrauterină și ale țesuturilor endometriozice colonizate în optimizarea conduitei medico-chirurgicale. Pentru realizarea și studierea acestui obiectiv s-a efectuat: (1) evaluarea morfologiei și caracterizarea descriptivă a particularităților endometriozei identificate la microscopia convențională; (2) evaluarea histologică imuno-histochimică a unor particularități ale stromei endometriozice și a țesuturilor cicatriciale endometriozic colonizate.

Pentru estimarea comparativă a particularităților morfologice ale componentei endometriozei ectopice de cicatrice ca prototip s-au utilizat particularitățile histologice ale endometrului normal, în fazele proliferativă, secretorie și hemoragică. Evaluarea capacităților similare fazelor ciclice ale endometriozei s-a realizat în funcție de cele trei stadii evolutive ale fazelor ciclice endometrului uterin. S-a ținut cont de structurile morfologice generale: glande tubulare ușor rotund și/sau ovale; nucleele localizate bazal, hipercrome, cu prezența mitozelor unice; stroma din celule fuziforme, în raport nucleu-citoplasmatic cu predominarea aspectelor nucleare (figura 65). În estimarea aspectelor secretorii a componentei endometriozice s-a ținut cont de: modelarea undulată și glomerulară vasculară, migrarea apicală a nucleelor apoi bazală al epiteliului glandular, conținut secretor sau sero-proteic în glande, stroma e mult mai laxă. De asemenea și a capacităților pseudo deciduale în zonele superficiale, prezența glomerulelor vasculare, inclusiv în zona superficială, fiind un criteriu cert a fazei luteine (figura 66).

Ca modificări generale ale fazei hemoragice fiind luate în cont reacția pseudo deciduală a stromei și în jurul glomerulelor vasculari, congestie vasculară, trombe eritrocitare, reacții limfo-leucocitare hemoragii în stromă și în lumenul glandelor, aspecte de detersie și de detrită celular-

proteică intraglandulară. În rezultatul macroscopiei s-au stabilit date privind morfologia structurii ale focarelor de endometrioză în colonizările țesuturilor plăgilor cicatriciale. Țesuturile înlăturate în colonizările endometriozice diagnosticate și non diagnosticate clinic s-au caracterizat ca o tumoare de volum, consistență moale- elastică și mai puțin dur-elastică. La palpare în 11(28.9%) cazuri formațiunea a fost apreciată ca o structură pseudo-nodulară. În secțiune, în toate cazurile tumora s-a caracterizat de prezența unui focar patologic asemănător unui nodul pseudo-adeno-fibromatos având margini neregulate, slab sau incert conturate și lipsa unei capsule sau vizualizarea unei delimitări certe dintre țesuturile endometriozic modificat și cele perifocale apreciate ca normale (figura 67).

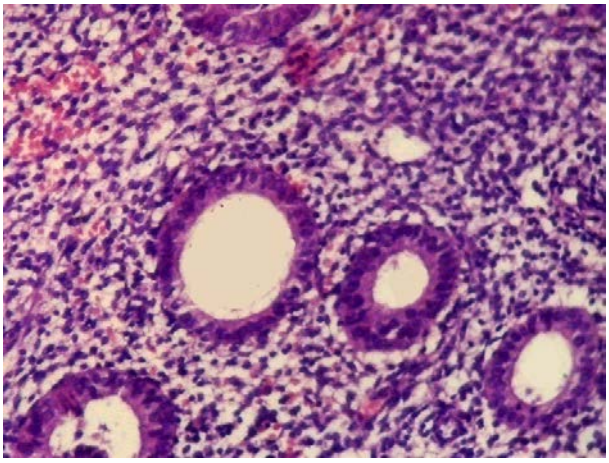

Figura 65. **Componenta glandular-stromală a endometrului în faza proliferativă (colorația H&E ×150)**

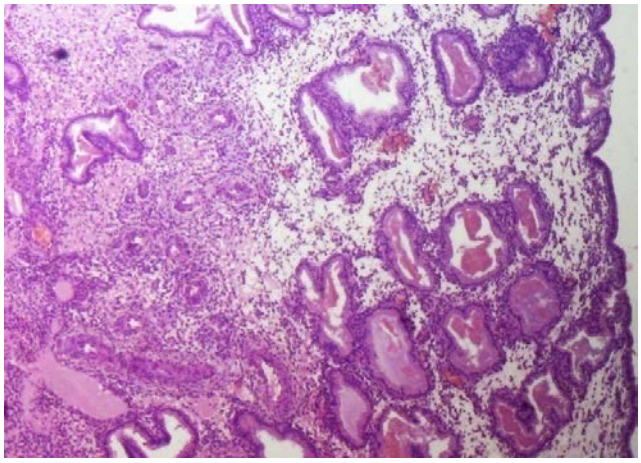

Figura 66. **Componenta glandular-stromală în faza secretorie (colorația H&E ×25)**

Dimensiunea maximă ale specimenului înlăturat, în mediu a constituit 35.7±3.4 mm (95% CI:28.77–42.70), pe când dimensiunile minime au alcătuit 26.4±2.9 mm (95% CI:20.41–32.47). Dimensiunile maxime a macropreparatului în dependență de localizare în cazul endometriomului peretelui abdominal anterior în medie a fost de 39.9±3.7 mm (95% CI:32.40–47.46), paralel dimensiunile maxime a endometriomului regiunii perineale și vaginale în medie fiind de 16.1±2.4 mm (95% CI:9.89–22.44), diferența statistic veridică (p=0.0027). La nivelul lamboului cicatricial, focarul endometriozic fiind prezentat de o structură fibrilar-trabeculară elastică orientată haotic și/sau mai puțin radiar, care în divers raport diminuează în aria țesuturilor perifocale cu aspect de normă. Printre structurile trabeculare, cu predilecție în focarele endometriozice voluminoase, frecvent s-a observat prezența unui țesut cu o structură mult mai fină – țesut endometriozic propriu zis, de o nuanță coloră rozacee sau aspect brun. Țesuturile endometriozice în lambourile cicatriceale s-au manifestat printr-o varietate morfologică diversă. În 4(10.5%) cazuri fiind exprimate prin chisturi sau labirinte chistice căptușite cu o masă netransparentă, albicioasă, purulentă. Acestea fiind întâlnite atât în aria structurilor fibrilare, precum și în zonele periferice inclusiv la limita cu zonele macroscopic vizual normale (figura

67). În 23(60.5%) cazuri, pseudo-nodulii endometriozici s-au manifestat în limita țesutului endometrial stabilit și zonele periferice în aspecte micro-chistice ≤ 0.2–0.7cm în diametru, uneori fiind în formă de microlabirinte chistice cu conținut seros, pseudo-mucinos sau sangvinolent de culoare brună (figura 68).

Figura 67. **Endometriom în secțiune. În diverse faze ciclice: 1- structura fibrilară în fascicule dezordonate; 2- formațiuni chistice cu conținut seros și hemoragic**

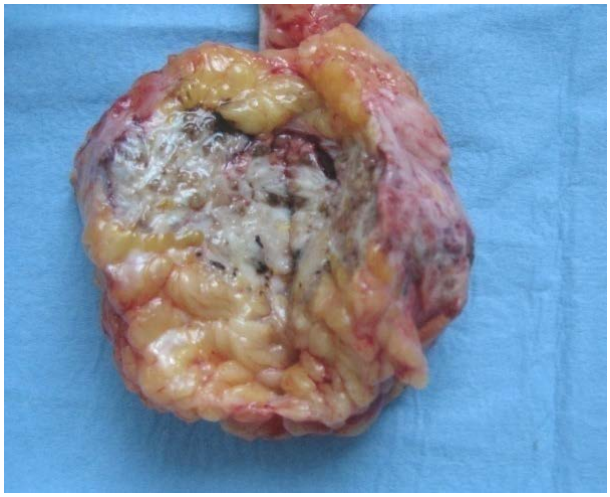

Figura 68. **Microlabirinte chistice cu conținut seros, pseudomucinos și sanguinolent de culoare brună**

În 14(42%) cazuri parenchimul pseudo-nodului endometriozic manifesta o structură generalizată trabecular - fibrilară dezordonată cu aspecte restructurate în pseudo-faguri. În funcție de morfologia componenților structurali, în 29(76.3%) cazuri a predominat structura fibrilar-trabeculară elastică, iar în 7(18.4%) fiind determinat un coraport identic dintre componentele tisulare fibrilar-trabeculare și endometriozice. Țesutul endometriozic comparativ cu cel fibrilar-trabecular a predominat în 2(5.2%) cazuri.

Evaluarea histologică generală a structurii țesutului endometriozic a relevat prezența componentei stromale și glandulare cu particularități morfo-funcționale similare endometrului uterin ca cele de intumescență stromală celulară, mărire de volum, aspecte proliferative, remodelare vasculară, transformări reactive ciclice. În paralel cu aspectele histologice generale ciclice endometriale luate drept caracteristici normale, s-au evidențiat prezența unor particularități anormale cu diverse abateri de la particularitățile endometrului uterin. Structurile trabeculare fiind în linii generale conjunctiv-fibrilare sau fibrilar-musculare. Prin explorările histologice în metoda convențională (H&E) s-a stabilit o variație largă a componentei endometrioide. Componenta endometriozică manifestată de glande solitare tubulare sau chistic dilatate, cu stromă discretă, dispersate în aria țesuturilor fibro-musculare și conjunctiv-musculare a fost determinată într-un caz (2.6%) (figura 69). În cazurile respective printre fibrile conjunctiv-musculare fiind observate o discreție de stromă endometriozică slab diferențiată. În 29(76.3%)

cazuri a fost prezentată prin complexe glandular-stromale de dimensiuni mici, medii sau gigante. Complexele glandular-stromale fiind identificate și în fâșii intercalate cu structură conjunctiv fibrilară, fibrilar- musculară, celulo-adipoase și/sau mixte ale țesuturilor colonizate (figura 70).

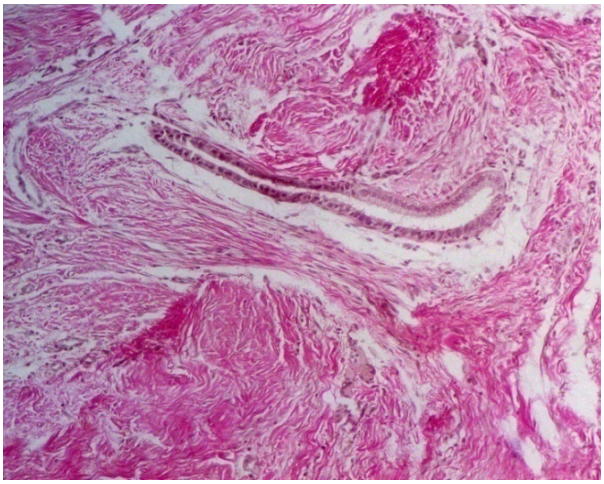

Figura 69. **Focar endometriozic intramuscular cu glandă solitară tapetată cu epiteliu unistratificat și stromă discretă în țesut fibro-muscular (colorația H&E ×75)**

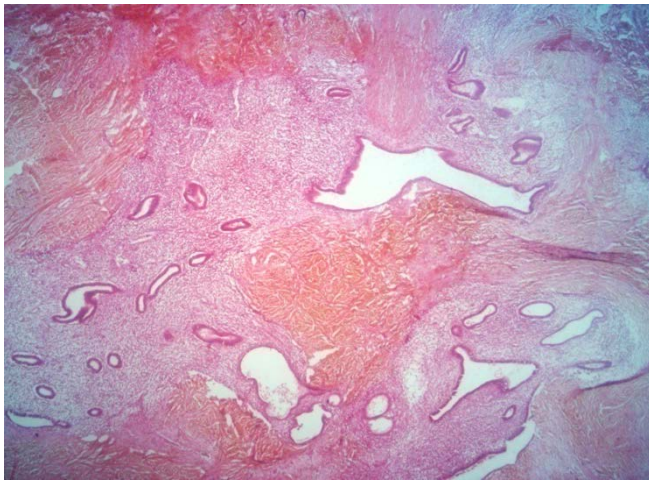

Figura 70. **Fâșii masive glandular-stromale întortocheate difuz cu fascicule conjunctive fibrilare (colorația H&E ×25)**

Din cazurile descrise anterior în paralel cu complexele glandulare în 13(44.8%) cazuri componenta endometriozică a fost prezentată în aspecte de stromă citogenă compactă sau laxă. În 9(23.6%) cazuri componenta endometriozică avea o morfologie mixtă în glande solitare dispersate, insule de stromă endometriozică și complexe glandular-stromale variate în volum, acestea fiind la consistență mult mai elastice. În diagnosticul histologic complexele endometriozice glandular-stromale s-au exprimat cu o variație numerică a structurilor glandulare unice de la 1–2 glande cu aspecte tubulare, ovale, la multiple mai mult de 8-10 glande cu aspect tubular și chistic deformat dilatate. Epiteliul glandular ca și stroma fiind frecvent sensibile la modificări ciclice. Iar în unele cazuri s-au observat glande cu epiteliu indiferent sau contrar reacțiilor ciclice ale stromei. În structurile glandulare chistic deformate epiteliu frecvent fiind aplatizat sau unistratificat cilindric. Particularitățile respective sunt direct caracteristice cu cele ale endometrului normal în sindromul estrogeno- progesteronic. În divers raport structurile endometriozice au fost circumscrise de o componentă pseudo-mixomatoasă, cu predilecție atribuite complexelor medii și gigante. Particularitățile pseudo-mixomatoase manifestau o variație spiralată în aria focarului endometriozic. De asemenea, în divers raport a fost determinată și componenta fibro-celulară, caracterizată de fibrocite, fibroblești atât la periferia focarului endometriozic cât și la nivelul stromei. Apariția fibrocitelor, fibroblaștilor la nivelul periferic sau în compoziția stromei ca atare, poate fi privit ca un criteriu al accelerării proceselor fibro-plastice precum și un indice a duratei endometriozei. În funcție de fazele ciclice au fost

observate și remodelări ale rețelei vasculare la nivelul stromei endometriozice. În cazurile care manifestau reacții caracteristice endometrului fazei secretorii, vascularizarea s-a caracterizat prin remodelări în aspecte de mici glomerule vasculare. O altă particularitate depistată a constituit și prezența aspectelor atât indiferent precum și mai agresiv ale țesutului endometriozic față de țesuturile micro-colonizate, acestea fiind manifestate prin aspecte pseudo-invazive în progresie, caracterizate de infiltrarea stromei sau a componentei celulare printre structurile fibrilar-celulare contopindu-se cu fibrele țesutului conjunctiv-muscular și rețeaua vasculară, sau din potrivă realizate prin aspect ondulat haotic, formând o rețea comunicantă dintre complexe glandular–stromale endometriozice (figura 70). În paralel, în unele câmpuri de vedere s-a observat, răspândirea componentei celulare stromale pe parcursul rețelei vasculare. În funcție de morfologia țesuturilor endometriozic colonizate stabilite cu o frecvență de 25(65.7%) cazuri a predominat localizarea structurilor endometriozice în țesuturile fibrilar-conjunctive și celulo-adipos (figura 71) comparativ cu 6(15.7%) cazuri în țesuturile musculare și/sau muscular-conjunctive fibrozive (figura 72).

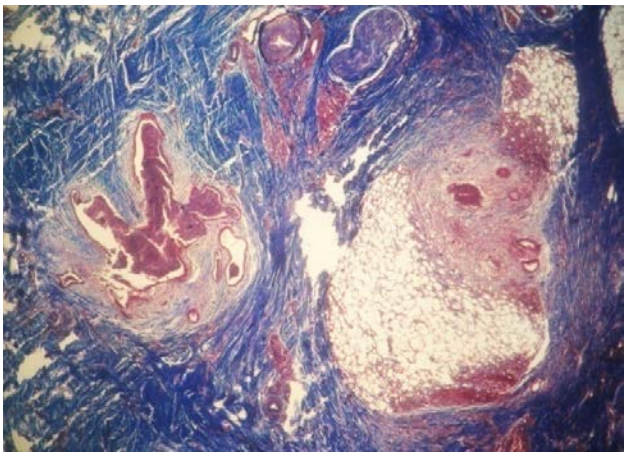

Figura 71. **Focar endometriozic în aria țesutului celulo-adipos în masa de țesut conjunctiv fibrilar (colorația tricrom Mason x25)**

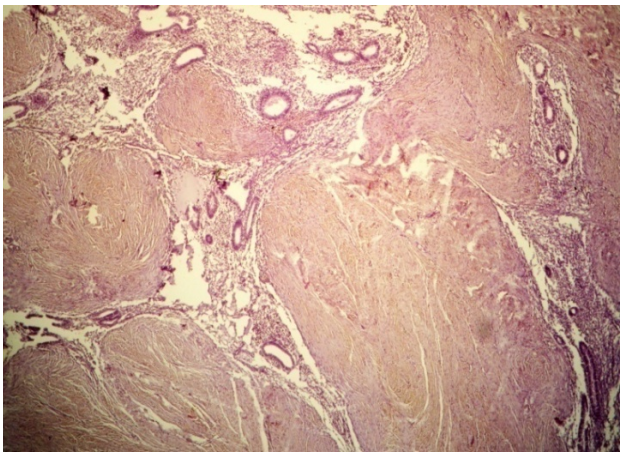

Figura 72. **Complexe glandular-stromale endometiale în rețea cu glande tubulare și chistic deformate (colorația H&E ×25)**

Cu o frecvență de 4(10.5%) în divers raport țesutul colonizat a fost identificat în zona dermică, din care în 3 cazuri cu proeminări deformate fibro-papilomatoase ale suprafeței dermei (figura 73). În 3(7.8%) cazuri țesutul endometriozic colonizat manifesta o structură tisulară mixtă conjunctiv-musculară și celulo-adipoasă cicatricială cu elemente ale dermei, inclusiv într-un caz cu prezența și a țesutului conjunctiv peritoneal. Structurile glandular-stromale în aria țesuturilor colonizate se caracterizau, mai frecvent, prin structuri în aspecte de cuiburi endometriozice, sau în platouri din câteva complexe de tip mozaic. Reflectând un aspect localizat, micro-macro pseudonodular în divers raport determinate prin structuri tisulare stromale periferic pseudomixomatoase în comparație cu țesuturile colonizate (figura 74).

O particularitate stabilită în studiul dat, care a fost observată de comun cu cele menționate în 7(18.4%) cazuri, care în opinia noastră este drept o manifestare a activității sau ale agresivității endometriozei în țesuturile endometriozic colonizate, a constituit prezența elementelor stromale endometriale neoformate la distanță de complexele endometriozice primare.

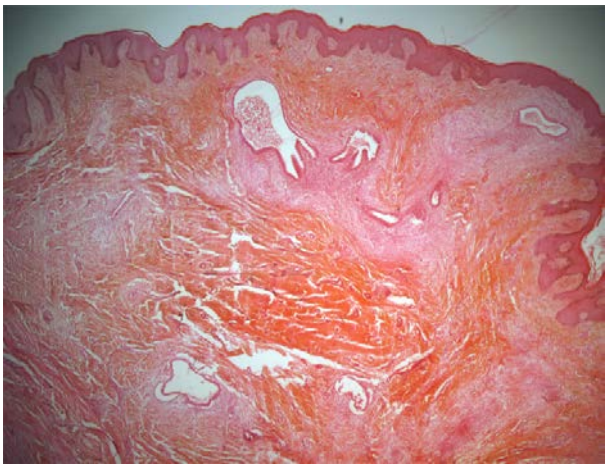

Figura 73. **Complexe glandular-endometriale la nivelul dermei inclusiv în zona subepidermală (colorația H&E ×25)**

Figura 74. **Complex glandular-stromal nodular cu glande chistic deformate cu prezența unui exudat celular (colorația H&E ×25)**

Acestea fiind caracterizate prin structuri globoide vascular-stromale cu glande unice sau aglandulare exprimate doar prin stromă celulară endometriozică. Structuri respective globoide, au fost determinate preponderent în focarele endometriozice voluminoase, cu predilecție a structurilor globoide aglandulare, care se manifestau ca bucle de stromă endometriozică și fibrilar conjunctivă (figura 75).

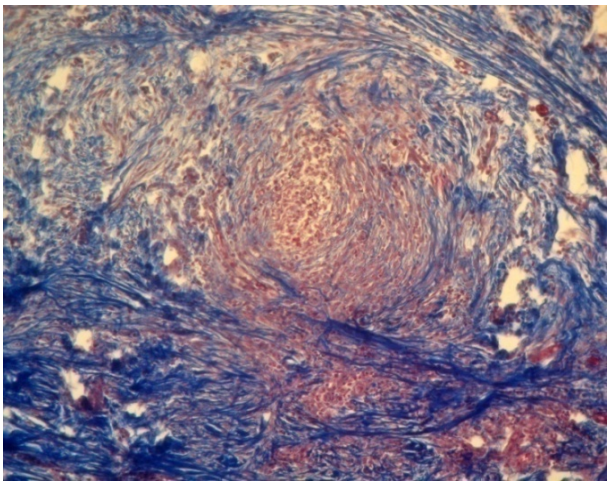

Figura75. **Structuri globoide endometriozice. Bucle de stromă celular-fibrilară endometriozică și conjunctivă cu evoluție în aspect de structuri globoide imature neoformate (colorație tricrom Mason ×75)**

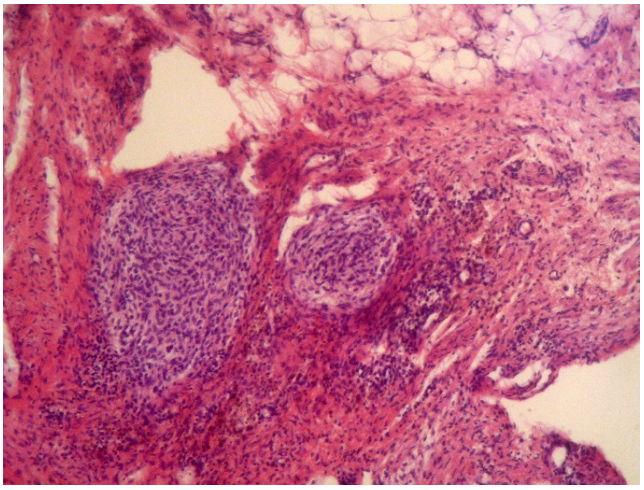

Figura 76. **Structuri globoide stromal-endometrioide vasculare la distanță de focarele glandular-stromale la frontiera dintre țesutul cicatricial și celulo-adipos (colorația H&E ×25)**

Structurile date pot fi întâlnite atât în limita țesuturilor conjunctiv-fibrilare sau musculare endometriozic colonizate, cât și la distanță semnificativă în afara focarului primar. Unele fiind observate inclusiv la frontiera dintre țesutul fibrilar-conjunctiv peritoneal și celulo-adipos, în aspect general fiind priviți ca niște sateliți endometriozici neoformați (figura 76). În 27(71%) de cazuri complexele endometriozice, inclusiv în cazurile de dimensiuni mici sau medii, au fost caracterizate de structuri glandulare cu aspect tubular ușor ondulat sau fisurat. Epiteliul glandular fiind cu predilecție cilindric unistratificat sau polistratificat. În complexele de tip gigant sau mediu fiind prezente și glande chistice cu aceleași particularități a epiteliului.

Pe unele arii cu stroma mai citogenă, epiteliul glandular s-a caracterizat în focar prin celule ușor deplasate la diverse nivele cu prezența de celule clare la bază, mitoze unice ce corespund mai mult cu particularitățile endometrului în stadiile incipiente sau medii ale fazei proliferative (figura 77).

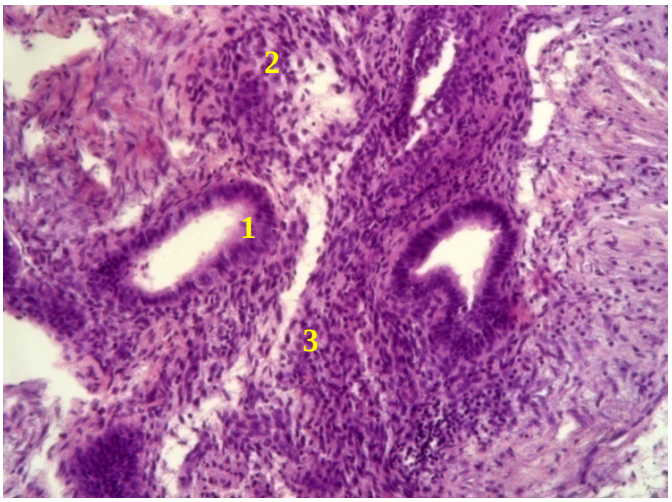

Figura 77. **Particularități a fazei proliferative. Complex glandular stromal: (1) nuclee la diverse nivele în epiteliul glandular, focar proliferativ, (2) aspecte displazice epiteliale cu nuclee mari hipercromate, (3) stroma citogenă (colorația H&E ×100)**

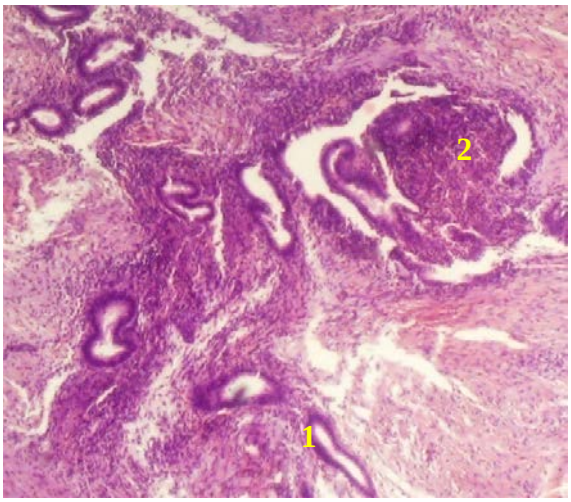

Figura 78. **Procese hiperplazice: (1) glande tubulare și în fisură, (2) glande chistice cu proeminări polipoase (colorația H&E ×75)**

În 2(5.2%) cazuri au fost semnalate particularități caracteristice endometrului corespunzător fazei proliferative și structuri glandular-stromale gigante și medii cu procese hiperplazice caracterizate prin prezența aspectelor proliferative epiteliale mai evidente, inclusiv unele profiluri displazice caracterizate de nuclee hipercromate mari. În structurile endometriozice cu glande mixte tubular-chistice, în paralel cu aspectele epitelial proliferative s-a observat prezența structurilor polipoase cu glande unice, elemente mioide și elastice fibrilare (figura 78). Componenta celulară limfocitară a variat de la discretă la moderată, atât la nivelul stromei cât și perifocal. În unele cazuri adiacent unor glande chistic dilatate în aria stromei sa constatat accentuarea perifocală a elastozei exprimată în fibre fine s-au fascicole elastice.

Structuri cu fibre elastice s-au determinat și în aria țesuturilor microcolonizate la distanță în proecția respectivă. În prezența modificărilor menționate, în 2(5.2%) cazuri s-au evidențiat structuri epitelial - stromale cu aspect bizar, dat fiind faptul că componenta epitelială se apreciază la periferia focarului endometriozic (figura 79). La limita fibrelor elastice în zona perifocală s-au relevat celule stromale endometriozice dispersate haotic. Fenomenul dat a fost apreciat de noi drept cazuistic, fiind în opinia noastră, rezultat a elastozei musculare netede cu diverticularea chisturilor glandulare majore cu inversie epitelială, dat fiind faptul că prin secțiuni repetate examinate la diverse nivele acest fenomen nu a fost depistat. În paralel cu aspectele menționate concomitent puteau fi întâlnite complexe glandular - stromale minore prezentate prin glande tapetate cu epiteliu cilindric, cu nuclee la diverse nivele și o stroma discretă dar cu manifestări reactive prezentate prin celule intumescente și nuclee rotunjite, hipocrome, însoțită de histiocite, macrofage și componenta eritrocitară, aceste fiind caracteristice pentru particularitățile de retrogresiune a stromei după reacții incomplete de tip secretor (figura 80).

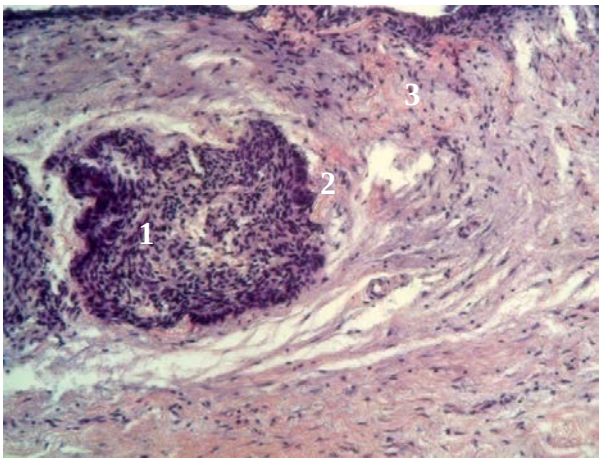

Figura 79. **Aspect bizar: (1) stromă endometrioidă citogenă, (2) epiteliu cilindric glandular la periferia complexului, (3) elastoză fibrilară a stromei în aria țesutului perifocal (colorația H&E ×75)**

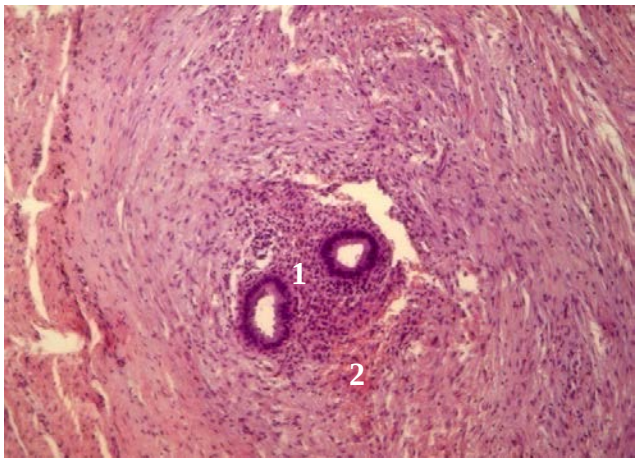

Figura 80. **Complex glandular tubular: (1) epiteliu cu caracteristici a stadiilor precoce a fazei proliferative, (2) eritrocitoză în aria stromei (colorația H&E ×75)**

În 9(23.7%) cazuri la nivelul complexelor glandular-stromale endometriozice, inclusiv în structurile endometriozice mici și globoide stromal-vasculare comparativ cu cele neoformate s-a identificat prezența modificărilor post hemoragice asociate cu inflamația caracterizate prin hemosideroză, histiocite impregnate cu hemosiderină, macrofage încărcate cu hemosideroză asociate cu reacții limfocitare sau limfo-granulocitare. Componenta celulară inflamatorii fiind cu mult mai mică comparativ cu hemosideroza (figurile 79, 80).

O altă particularitate determinată a fost complexele glandulare cu dilatări chistice semnificative, a constituit stocarea mucusului și exsudatului proteic cu elemente histiocitare pigmentate în degenerescență. În situațiile respective stroma periglandulară cu impurități celulare stromale și prezența elementelor histiocitare, macrofagale cu elemente de hemosiderină formând

aspecte simpliste celulare polinucleare (figura 81). Hemosiderofagile fiind prezente și în stroma fibrilară adiacentă focarului endometriotic. O altă particularitate observată în 2(5.2%) cazuri au fost focarele endometriozice cu glande tapetate cu un epiteliu aplatizat sau uni-stratificat, prezența unui conținut proteico-leucocitar sau detrit leucocitar, stroma endometriozică mai retractilă dar cu celule fuziforme ușor intumescente în asociere cu elemente celulare limfocitare focare (figura 82), uneori infiltratul era predominat de o componentă limfo-leucocitară de la discret la marcat.

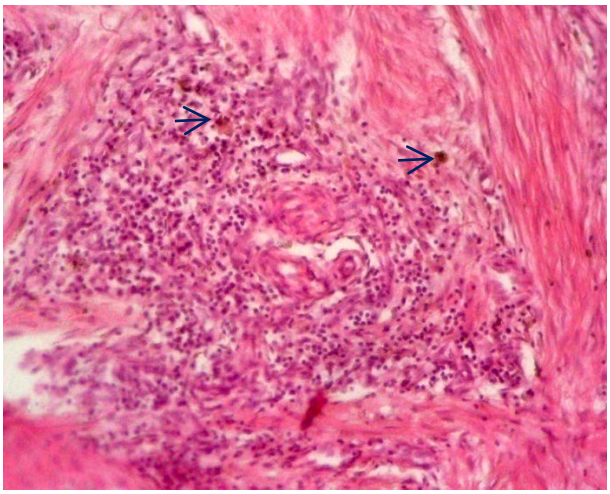

Figura 81. **Bucle stromal-vasculare cu hemosideroză și hemosiderofagi, infiltrație limfocitară elastoză focară (colorația H&E × 150)**

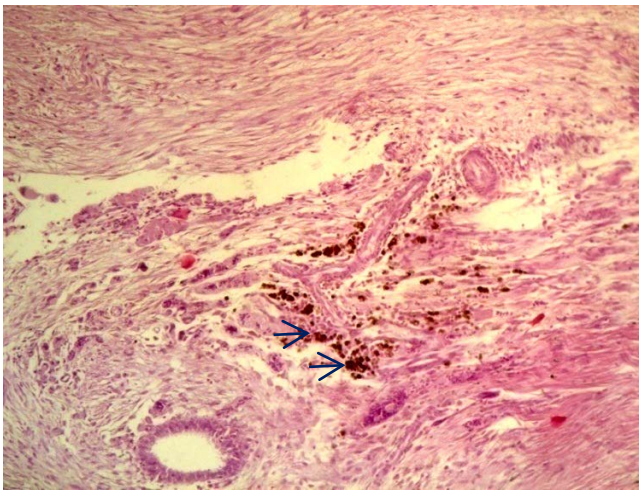

Figura 82. **Complex glandular chistic în retrogresiune cu depozite de hemosiderină perivasculară la nivelul stromei (colorația H&E × 100)**

În 11(28.9%) cazuri complexele endometriozice au manifestat modificări reactive caracterizate prin aspecte a fazei secretorii cu mărire în volum, reacție pseudodeciduală a stromei cu aspect lax, prezența unor aspecte accentuate vasculare unele de tip glomerular la nivel de stromă. Epiteliul păstrând un aspect unistratificat înalt ciliat (figura 83).

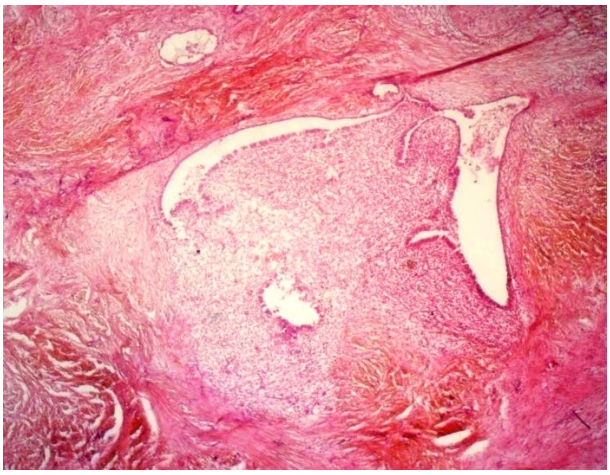

Figura 83. **Complex glandular-stromal cu aspecte a fazei secretorii (colorația H&E × 25)**

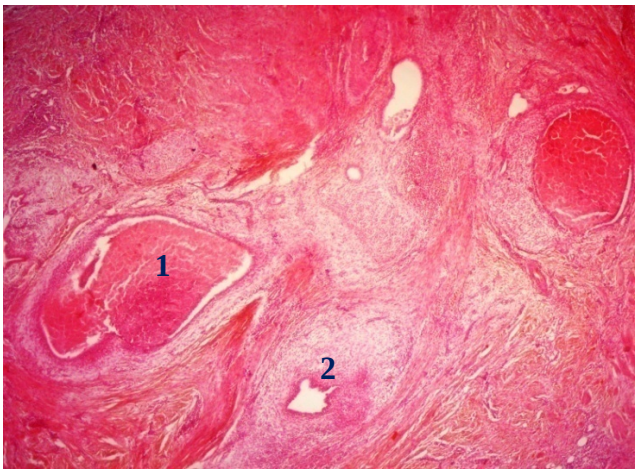

Figura 84. **Complex glandular stromal cu particularități a fazei hemoragice cu glande chistic dilatate (1) și nodul glandular stromal cu caracteristici a fazei secretorii (2) (colorația H&E × 25)**

În 2(5.2%) cazuri s-au marcat reacții al focarelor endometriozite caracteristice fazei hemoragice, aceste fiind manifestate prin aspecte ireversibile ca micșorarea de volum a stromei, aplatizarea epiteliu glandular, lumenul structurilor glandulare fiind căptușit cu o masă proteico-hemoragică (figura 84).

Remarcăm că modificările stabilite ca particularități al fazei secretorii și cele ale fazei hemoragice variază după intensitate între complexele endometriozice în unul și același caz, fiind întâlnite concomitent la unul și același pacient diferite aspecte ciclice. De asemenea fiind prezente modificări asincrone, stroma manifestând o reacție de tip secretor, iar glandele cu persistarea epiteliului inactiv sau proliferativ sugestiv pentru efectul tulburărilor estrogen-progesteronice. În acest studiu s-a stabilit că modificările confirmate drept particularități ale fazei secretorii și cele ale fazei hemoragice se diversifică după intensitate între complexele endometriozice în unul și același caz.

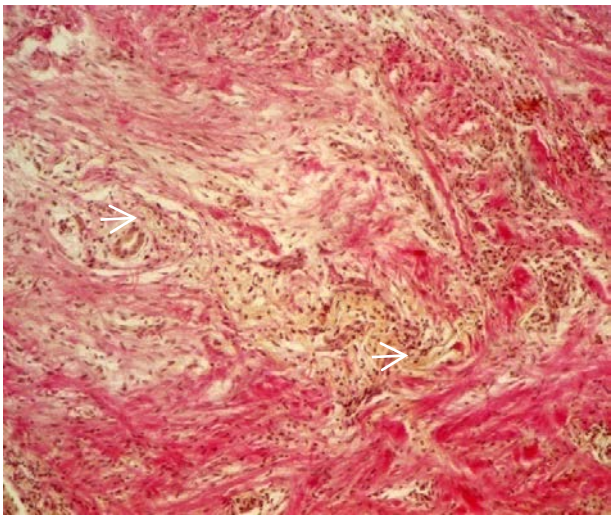

Figura 85. **Elastoza fibrilară. Fibre fine spiralate pe parcursul focarului endometriozic (colorația Van Geison ×100)**

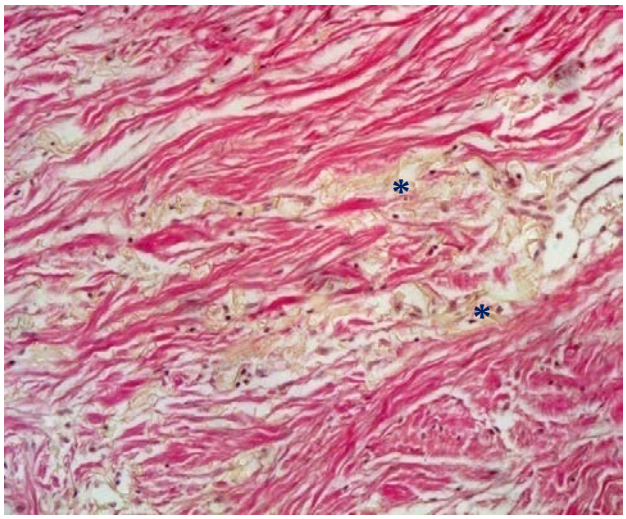

Figura 86. **Fibre elastice (*) în fâșii mici în aria țesutului fibrilar conjunctiv (colorația Van Geison ×100)**

Prezența elastozei în modificările respective a fost determinată în 14(37%) cazuri studiate, în care 9(64,3%) fiind slab sau moderat vizibilă cu aspecte de precipitate slab diferențiate și mai frecvent în formă de fibre fine sau de grosimi variabile și/sau fascicole elastice la nivel de stromă endometriozică, inclusiv repartizate în focarele endometriozice mici (figura 85) și printre țesutul fibrilar conjunctiv adiacent (figura 86).

Fibre și precipitate de elastoză s-au determinat și în aria țesuturilor musculare pe parcursul focarelor endometriozice, uneori acestea fiind asociate cu aspecte de dezorganizare a componentei endometriozice, ultima fiind în formă de celule fuziforme dispersate și fragmente epiteliale glandulare în plaste mici cu activitate proliferativă (figura 87). Prezența celulelelor endometriozice fiind reduse la minim. În 5(35.7%) cazuri, elastoza s-a manifestat prin aspecte

fibrilar-fasciculare de grosime impresionantă ordonate în conglomerate sau bucle din fibre-fascicole elastice adiacent focarelor endometriozice (figura 88).

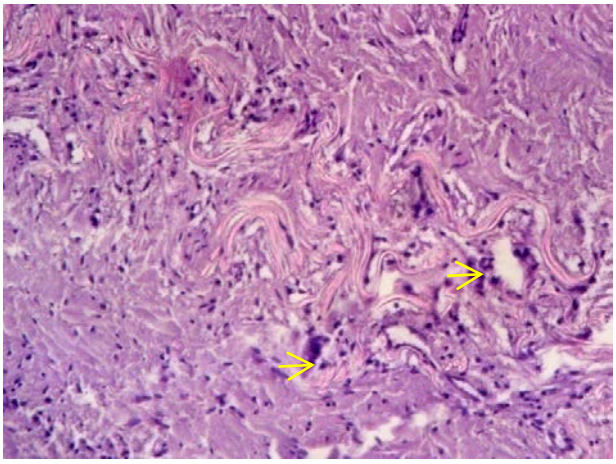

Figura 87. **Elastoză fibrilară și în precipitate cu elemente celulare și epitelioide endometriozice dezorganizate (colorația H&E ×75)**

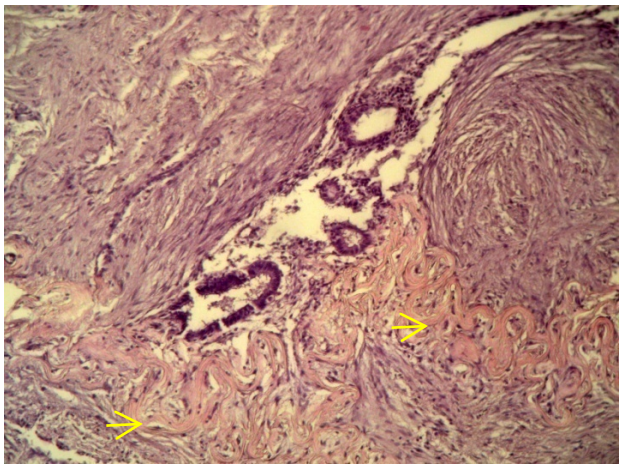

Figura 88. **Complex endometrioid glandular-stromal parțial circumscris de aglomerări a fibrelor elastice (colorația H&E ×75)**

O mai bună exprimare a elastozei s-a obținut prin colorația cu Orceină, specifică pentru testarea fibrelor elastice. Astfel în unele complexe glandulare de dimensiuni medii și gigante s-a identificat elastoză mult mai avansată, stroma în focar sau totalmente fiind predominată de fibre elastice ordonate realizate în aria stromei endometriozice cu substituirea subtotală a stromei.

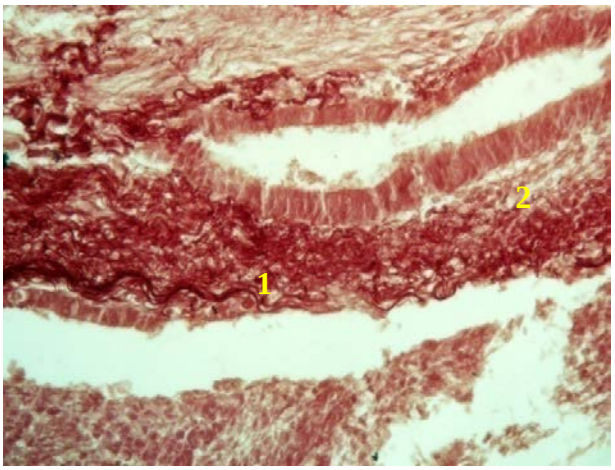

Figura 89. **Elastoză fibrilar ordonată a stromei endometriozice (1) cu persistarea focarelor mici a stromei subiacent epiteliului glandular (2) (colorația Orceină ×100)**

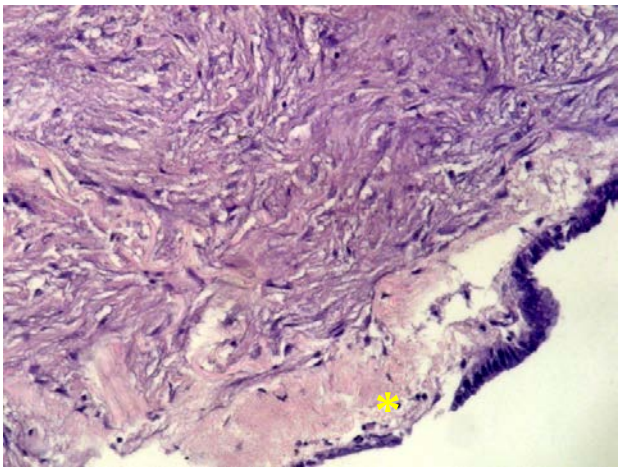

Figura 90. **Elastoză (*) în fibre și bucle dense din fibre fine (colorația H&E ×75)**

În același timp, subiacent epiteliului glandular în focar persistă țesut endometriozic cu celule endometriale (figura 89). Evaluarea particularităților țesuturilor endometriozice colonizate de asemenea a relevat o structură variată, în majoritate determinată de prezența focarelor pseudonodulilor endometriozici. Prin utilizarea metodelor de colorație histochimice s-a obținut o testare diferențiată a țesuturilor. Coraportul dintre țesuturile adiacente focarelor endometriozice

s-a manifestat diferit, fiind predominat de țesutul fibrilar conjunctiv. Structurile glandulare prezentau un epiteliu endometrial activ unistratificat sau în aspecte proliferative, inclusiv în complexele glandular-stromale în care sa remarcat elastoză în forme de bucle dense fibrilare, care mimează aspectul de platoruri elastice (figura 90).

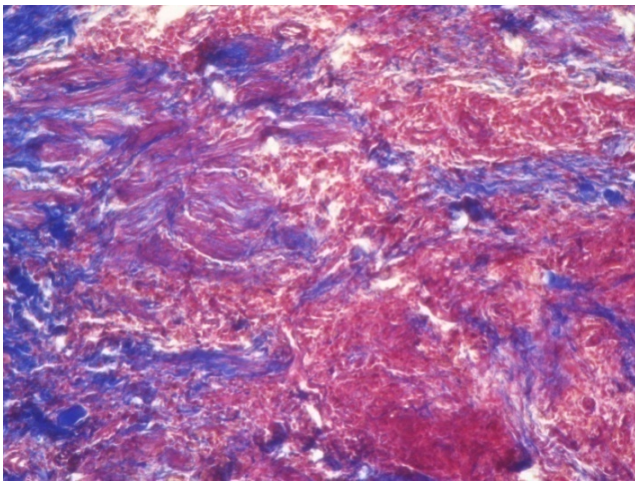

Figura 91. **Fascicole musculare fragmentate cu modificări distrofice (1) prin țesut conjunctiv fibrilar (2) în focarele de stromă endometriozică neorganizată (3) (colorația tricrom Mason x75)**

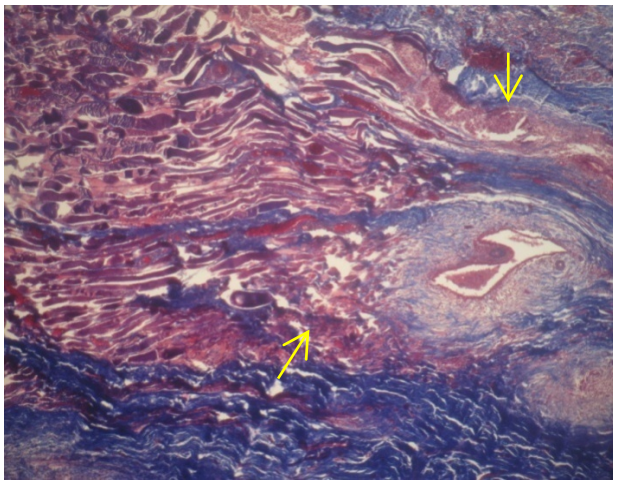

Figura 92. **Fâșii musculare contopinduse prin deminare la nivelul stromei complexului endometriozic (colorația tricrom Mason x75)**

Țesutul muscular a fost evidențiat în formă de fascicule musculare abrupte de țesutul conjunctiv în zonele cu prezența focarelor endometriozice stromale cu aspecte invazive (figura 91) și mai puțin frecvent în aspecte de fâșii contopinduse cu periferia stromei pseudonodulilor glandulari stromali. Fibrilele musculare cu modificării distrofice evidente (figura 92).

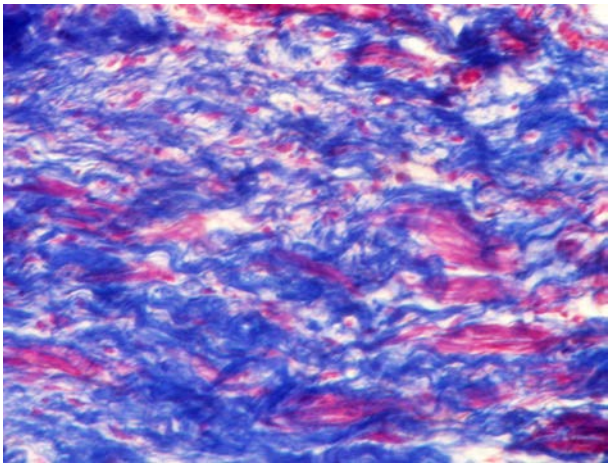

Figura 93. **Fascicole musculare și miocite dispersate în țesutul conjunctiv fibrilar (colorația tricrom Mason ×75)**

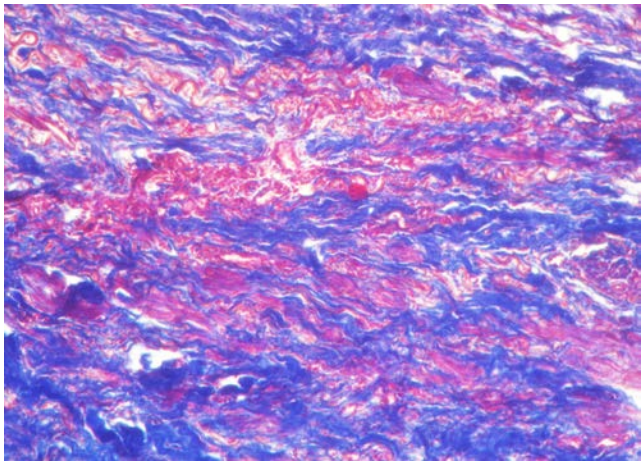

Figura 94. **Țesut fibro-muscular (1), elastic fibrilar (2) și fibrilar conjunctiv (3) (colorația tricrom Mason ×75)**

Coraportul dintre țesutul muscular și cel conjunctiv, fascicole musculare și miocite dispersate cu o morfologie de normă, erau prezente și la nivelul masivelor fibrilar-conjunctive

(figura 93). Pe unele arii, țesuturile musculare și conjunctiv-fibrilare manifestau un coraport identic și cu fibrele elastice (figura 94).

Componenta elastică frecvent s-a determinat în aspecte de fascicole ordonate sau în configurări de bucle fibrilare elastice paralele celor colagene (figura 95), precum și prin intercalări cu fibre conjunctive colagene (figura 96). S-a specificat că elastoza la nivelul țesuturilor endometrial colonizat în aspecte de bucle fibrilare masive și/sau focal dispersate comparativ cu țesuturile conjunctive s-a manifestat mai frecvent în lipsa țesutului muscular.

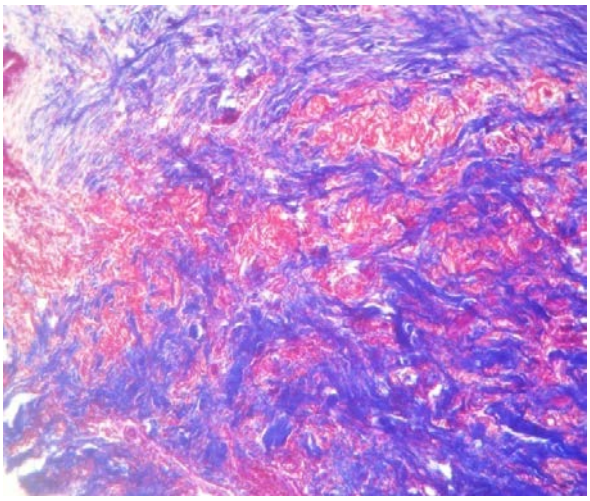

Figura 95. **Elastoză fibrilară ordonată în fascicole (colorația tricrom Mason ×75)**

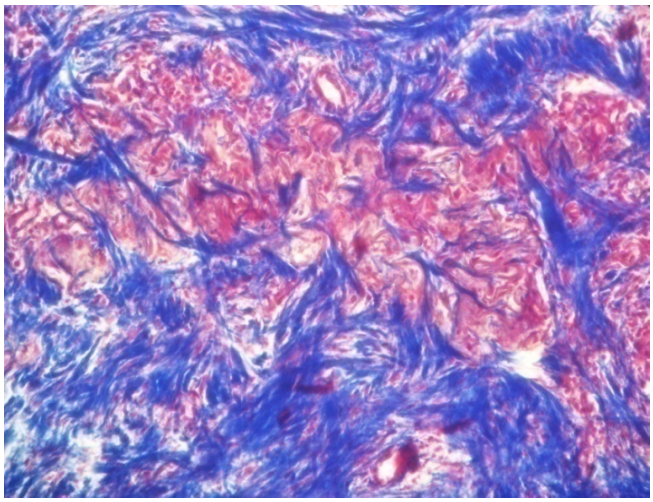

Figura 96. **Intercalări din fibre elastice și colagene cu component celular stromal (colorația tricrom Mason ×75)**

Prin utilizarea colorației cu *Orceină* pentru fibre elastice s-a confirmat cu certitudine prezența elastozei în cadrul țesuturilor endometriozic colonizate (figura 97). Pe unele arii s-au atestat complexe endometriozice înglobate în țesut fibrilar elastic ale țesuturilor colonizate (figura 98).

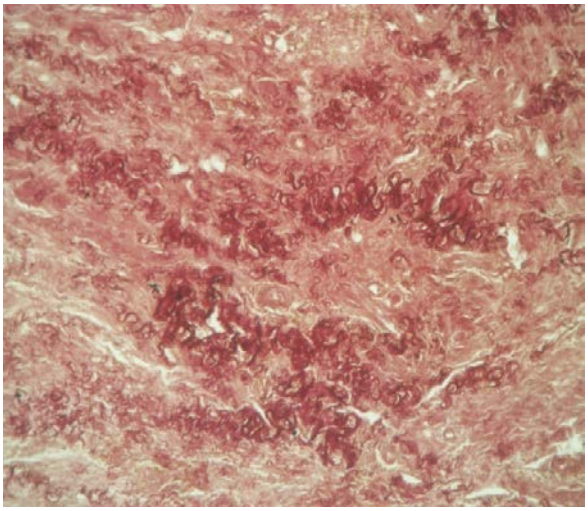

Figura 97. **Elastoză difuză fibrilar-fasciculară (colorația Orceină ×25)**

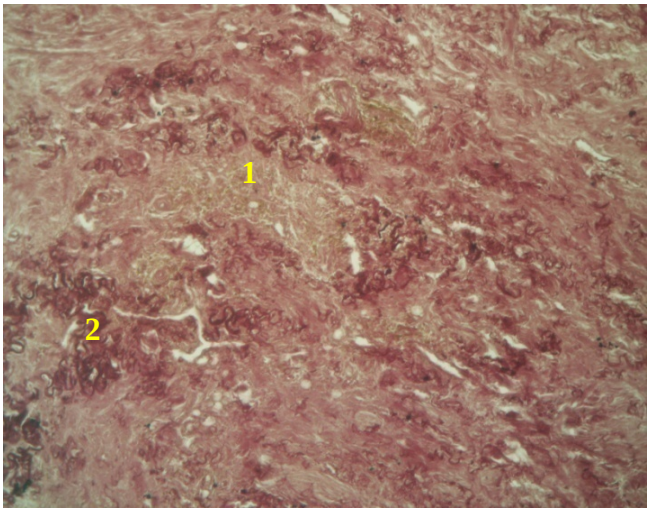

Figura 98. **Complex stromal endometrioid (1) înconjurat cu componentă elastică (2) (colorația Orceină ×25)**

Revizuirea histologică a endometriozei ectopice, în special cicatriciale și ale țesuturilor endometriozic colonizate prin ectopie a endometrului a relevat structural și morfo-funcțional, în

pofida unor particularități generale comune cu endometrul normal, inclusiv capacitatea de restructurare ciclică și transformare decidulă în eventualele sarcini, endometrioza ectopică diferă de endometrul normal al uterului.

Comparativ cu endometrul uterin, produsele secundare care se formează la nivelul endometriozei ca rezultat al transformărilor ciclice, nu sunt supuse proceselor de detersie sau de evacuare din zonele respective, acestea rămânând la limita endometriozei, fiind supuse unor mecanisme de stocare și transformare în alt substrat inactiv la nivelul focarelor endometriozice, astfel dând posibilități de reproducere a stromei și progresiei componentelor endometriozice renovate precum și evoluarea unor anormalități și transformări ale focarelor endometriozice și a țesuturilor colonizate cu impact morbid nefavorabil.

Așadar, în rezultatul studiului macro-microscopic a țesuturilor cicatriciale endometriozic colonizate s-a stabilit că acestea reprezintă nu doar o endometrioză tipică ectopică cu particularități morfo-funcționale ciclice, dar o transformare tumorală benignă pseudonodulară cu particularități frecvent progresive prin aspectele invazie și de reproducere ce induce creșterea în volum a focarului endometriozic primar. Aceste transformări caracterizează endometrioza ectopică și țesuturile endometriozic colonizate drept o tumoră - *endometriom ectopic benign de cicatrice.* Morfopatologia care pledează pentru noțiunea de *endometriom ectopic benign* evoluat în studiul dat o constituie prezența naturii endometriozice tipice (glanda cu epiteliu inactiv, circumscrisă de o manșetă nesemnificativă de stromă endometriotică cu rețea vasculară) și transformările structurii glandulare, glandular-stromal și/sau mixte prin componentul glandular chistic. În funcție de morfologia și morfo-patologia modificărilor, se pot distinge două forme evolutive: forma inactivă și forma activă. Forma inactivă se manifestă printr-o stromă celulară inexpresivă, glande cu epiteliul inert, vascularizare slabă și lipsa sau prezența unor capacități reactive ciclice. Forma activă este exprimată prin aspecte proliferative sau polipoide, prezența unor displazii nucleare fără atipii, stroma vascularizată și capacități reactive morfo-funcționale ciclice care sugerează riscul dezvoltării unui proces tumoral malign. Un alt fenomen al activității sau agresivității endometriomului stabilit în studiul dat l-a constituit prezența formațiunilor globoide endometriozice neformate la distanță de focarele primare în aspecte de bucle, stromele endometriozice sau stromal-glandulare, care se privesc ca sateliți endometriozici, inclusiv la nivelul țesuturilor cu particularități structural normale. Acest fenomen diagnosticat în opinia noastră reprezintă activitatea progresivă a endometriomului și merită atenție în conduita postoperatorie. În endometriomul benign în funcție de capacitățile reactive ciclice, de procesele de stocare care induc apariția reacției histiocitare, macrofagale, a histiocitelor pigmentate și hemosiderofagilor precum și a intensității componentei inflamatorii limfocitare și polimorfonucleare are loc diverse transformări glandular-stromale și ale țesuturilor

endometriozice colonizate de tip pseudo sau xantomatoase, pseudomixomatoase și inflamatorii persistente. O altă particularitate morfologică depistată în studiul dat a constituit prezența elastozei la nivelul stromei și țesuturilor, caracteristici ce nu pot fi determinate într-un endometru normal. Elastoza observată poate înlocui parțial sau completamente focarele endometriozice cu implicarea țesuturilor colonizate și transformări elasto - fibrozice ale acestora, ce determină o altă formă morfologică ca fibroelastoma. În acest mod, menționăm că diagnosticul histologic al endometriozei ectopice în special a celei cicatriciale este dificil, dar totodată este important de a ține cont că morfopatologic ea se reprezintă ca un endometriom ectopic benign cu particularități evolutive atât inactive cât și active. Ultimele cu manifestări progresive și invazive ce pot determina prezența reminiscentelor endometriozice după înlăturarea focarului primar. O altă particularitate semnificativă este că ECP poate imita aspectele unui pseudoxantom, pseudomixom sau a unei fibroelastome care pot fi luate în cont ca forme evolutive ale endometriomului cicatricei postoperatorii. Prezența sau suspiciunea proceselor displazice proliferative pot servi un marcher predictiv și sugestiv pentru riscul dezvoltării unui proces malign.

4.3. Profilul imunohistochimic al endometriozei cicatricei postoperatorii

Un rol important al examenului imunochistochimic în ECP constituie stabilirea definitivă a diagnosticului în cazurile de incertitudine a examenului histologic. Conform studiului prezentat de Haga T și coaut. [134] a fost demonstrat că în 74/84 (88.1%) din specimenele de stromă endometrială toracică au prezentat o colorație pozitivă pentru CD10. În așa mod a fost dovedit că colorația imunohistochimică pentru CD10 poate fi utilă pentru diagnosticarea endometriozei toracice, similară cu alte tipuri de endometrioză ectopică. La moment în literatura de specialitate un număr limitat de studii au stabilit că CD10 este un marker imunohistochimic util al celulelor stromale endometriale și are valoare distinctivă de diagnostic în ectopiile endometriale [122]. Studiile recente demonstrează că CD10 este un marker imunohistochimic foarte sensibil și diagnostic util al stromei endometriale normale și al neoplasmelor stromale endometriale, în special nodul stromal endometrial și sarcomul stromal endometrial de grad scăzut [122, 134]. Studiile date recomandă examenul imunohistochimic cu CD10 în cazul diagnosticelor incerte, fiind sensibil la identificarea stromei endometriale și pentru confirmarea definitivă a diagnosticului de endometrioză [122, 134].

Din cauza modificări morfologice a ECP care uneori este greu de identificat cu certitudine, în studiul curent a fost efectuată și cercetarea imunochistochimică**,** cu scopul confirmării definitive a diagnosticului și determinarea expresiei CD10, receptorilor de progesteron (RP),

receptorilor de estrogeni (RE–α), vimentin, CK7, Ki 67 cu clonele și metodele descrise în capitolul II.

Examenul imunohistochimic CD10 cu anticorpi monoclonali colorație difuză intensă a membranei stromei citogene (Mc+++), absența colorației celulelor endometriale (figurile 99, 100). Rezultatele obținute ne certifică diagnosticul definitiv de ECP. O prioritate a examenului imunohistochimic CD10 este constatarea gradului optimal de rezecție a endometriomului, aceasta fiind confirmată prin absența elementelor glandular-endometriale și stromei citogene la periferie. Utilizarea anticorpilor monoclonali CD10 a fost efectuată în treisprezece cazuri în toate (13/13, 100% cazuri) constatate rezultate echivalente colorație intense difuze membranei stromei citogene (Mc+++).

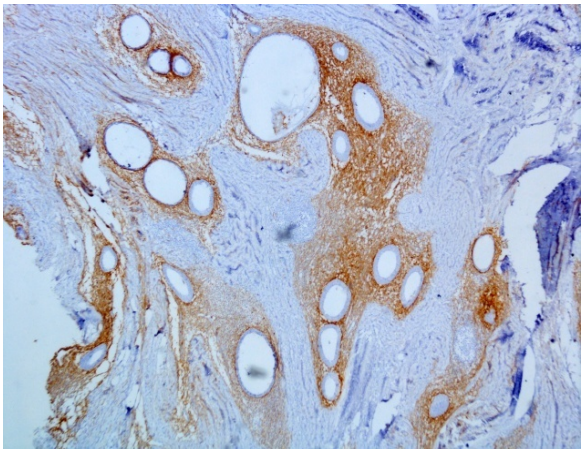

Figura 99. **Imunohistochimia (CD10): expresia difuză a membranei stromei citogene (DAB x 40)**

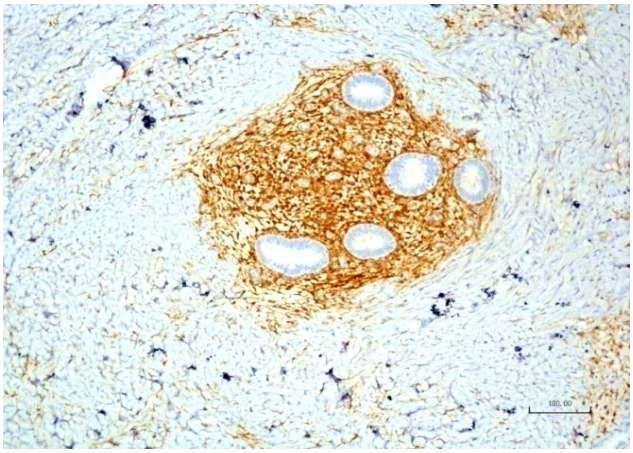

Figura 100. **Imunohistochimia (CD10): expresie membranoasă difuză a stromei citogene (Mc+++) (DAB x100)**

Luând în considerare prezența studiilor în literatura de specialitate despre nivelurile expresiei ale RE–α și RP în endometrioza pelvină, care variază în mod previzibil cu fazele ciclului menstrual confirmând că în timpul fazei secretoare RE–α este mai puțin exprimat atât în celulele glandulare, cât și în cele stromale, iar RP este vădit exprimat în componenta stromală, cât și rolul semnificativ al acestor receptori în depistarea formelor maligne, ne-au determinat să utilizăm aceste metode și în cazul ECP [70].

În cazul utilizării anticorpilor monoclonali RP a fost identificată colorație intensă a nucleelor glandei endometriale și membranei stromei citogene (N+++/Mc+++) (figurile 101, 102). În acest studiu distribuirea RP în ECP a variat – 95.4±0.9% (95% CI:93.30–97.56).

La calcularea indexului Allred DC și coaut. (1998) s-a stabilit că indicele mediu a Total Score (TS) a fost de 7.8±0.1 (95% CI:7.540–8.032), pentru Proportion Score (PS) – în toate cazurile și pentru Intensity Score (IS) – 2.7±0.1 (95% CI:2.540–3.032) (figurile 103, 104). Scorul indexului Allred pentru RP în comparație cu RE–α este prezentat în figura 103.

Expresia receptorilor de estrogen și progesteron deține un rol important în geneza malignizării endometriozei [70]. Estrogenul aderă la receptorii potriviți din nucleu şi lansează expresia genică, tot odată stimulând proliferarea celulară [70]. Distribuirea RP în ECP a variat – 95.9±0.9% (95% CI:93.74–97.95) (figura 104).

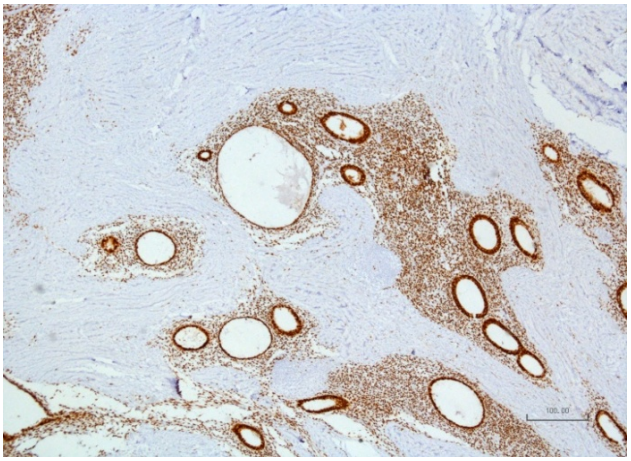

Figura 101. **Imunohistochimia (RP): colorarea intensă a nucleelor în glandele endometriale și membrana stromei citogene (N+++/Mc+++) (DAB x40)**

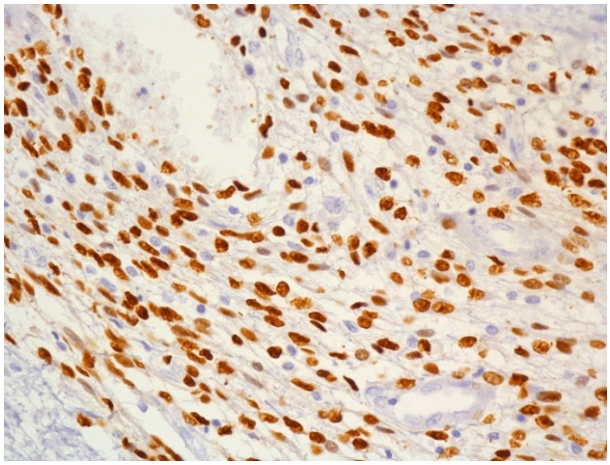

Figura 102. **Imunohistochimia (RP): expresie intensă nucleară și membranei stromei citogene (N+++/Mc+++) (DAB x400)**

În cazul aprecierii expresiei RE-α: colorația nucleului celulelor glandelor endometriale (N++), și a stromei citogene de diferit grad de intensitate (figura 105, 106). Indexul Allred DC și coaut. (1998) a constituit în mediu Total Score (TS) a fost de 4.4±0.5 (95% CI:3.240–5.530), Proportion Score – 3.1±0.4 (95% CI:2.172–3.982), Intensity Score – 1.3±0.1 (95% CI:1.017–1.598).

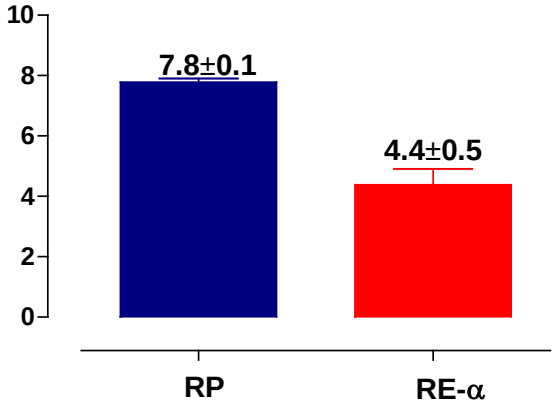

Figura 103. **Corelația indexului Allred Score pentru RP și RE-α**

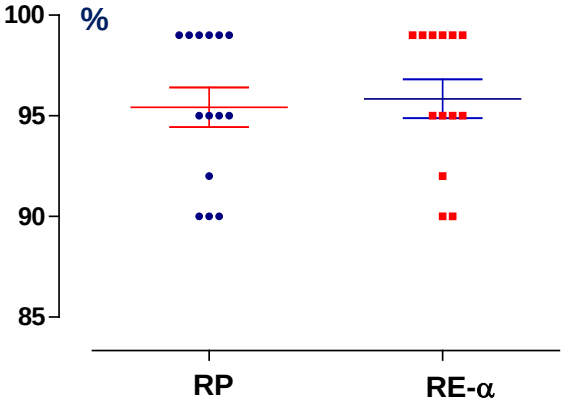

Figura 104. **Repartizarea RP și RE-α în ECP**

Vimentina este o proteină intermediară prezentă în citoplasma din celulele de origine mezenchimală, și citokeratina în celulele de origine epitelială [253]. Expresia lor poate fi

utilizată ca un marker de diferențiere a celulelor [253]. S-a constatat expresia vimentinei în epiteliul glandular și stromă, în timp ce citokeratina este exprimată numai în celulele epiteliale [253]. Actualmente în literatura anglo-saxonă sunt studii ce confirmă importanța expresiei vimentinei și CK7 pentru endometrioza eutopica și ectopică [253].

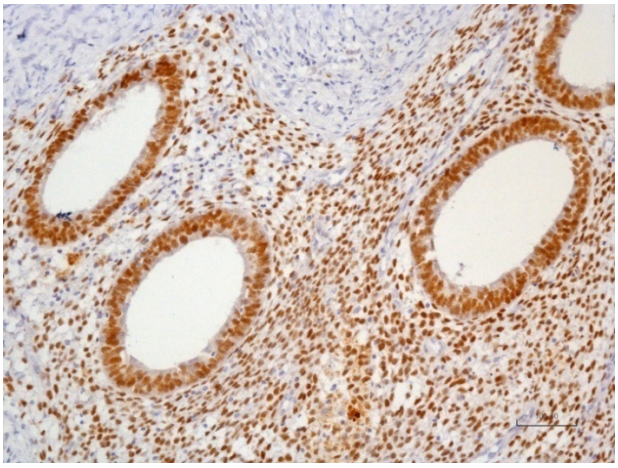

Figura 105. **Imunohistochimia (RE-α): colorația nucleului a celulelor glandelor endometriale (N++) (DAB x200)**

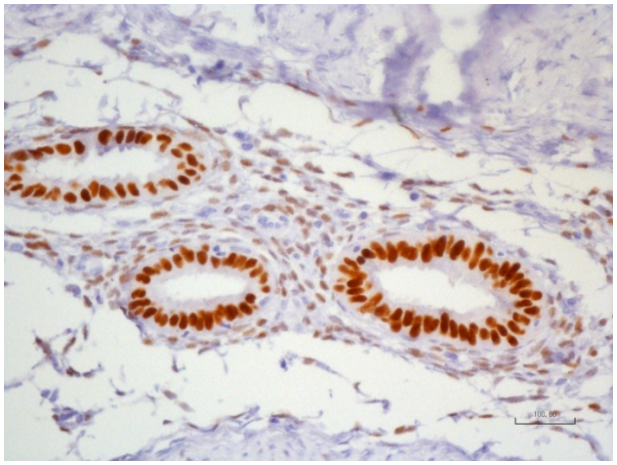

Figura 106. **Imunohistochimia (RE-α): colorație nucleară a celulelor glandelor endometriale (N++) (DAB x400)**

Examenul imunochistochimic cu vimentină, efectuat în 13 cazuri a fost obținută colorație difuză a citoplasmei glandelor endometriale (C+++) (figura 107). În cazul efectuării examenului imunochistochimic cu CK7, în toate cazurile am obținut colorație intensă, difuză a citoplasmei glandelor endometriale (C+++), colorația stromei nu s-a determinat (figura 108).

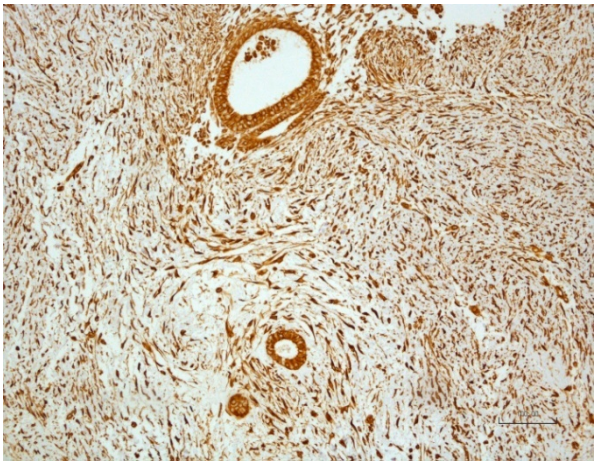

Figura 107. **Imunohistochimia (Vimentin): colorație difuză a citoplasmei (C+++) (DAB x100)**

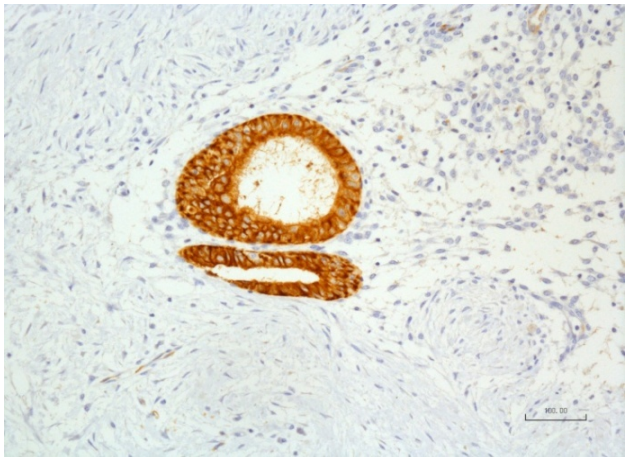

Figura 108. **Imunohistochimia (CK7): coloratie difuză citoplasmei glandelor endometriale (C+++) (DAB x400)**

Ki-67 servește drept indicator al activităţii mitotice celulare, fiind un indicator al proliferării celulare (figurile 109, 110). Creşterea expresiei Ki-67 indică o proliferare celulară şi este constatată în faza proliferativă a ciclului menstrual [70, 150]. În studiul actual valorile a Ki-67 au fost scăzute, media fiind de 4.5±0.7% (de la 2 la 10).

La finele acestui subcapitol se poate concluziona că atunci când examenul morfo-patologic este echivoc, examinarea imunchistochimică prin determinarea expresiei receptorilor de CD10, CK7, progesteron (RP), receptorilor estrogeni (RE-α), vimentin contribuie la stabilirea definitiva a diagnosticului și determinarea gradului adecvat de rezecție (R0) a ECP.

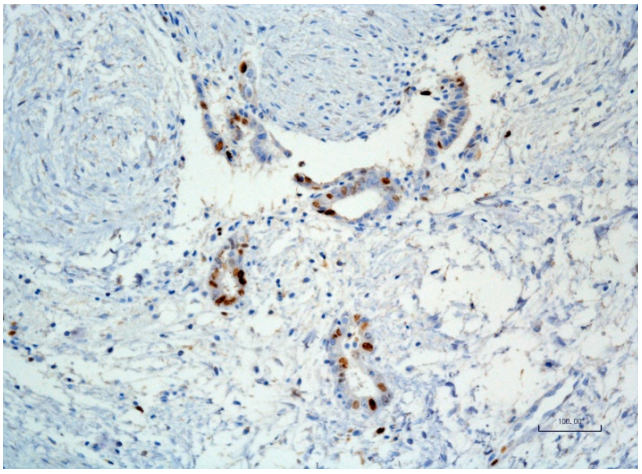

Figura 109. **Imunohistochimia (Ki 67): indice nuclear pozitiv 5-6% (DAB x200)**

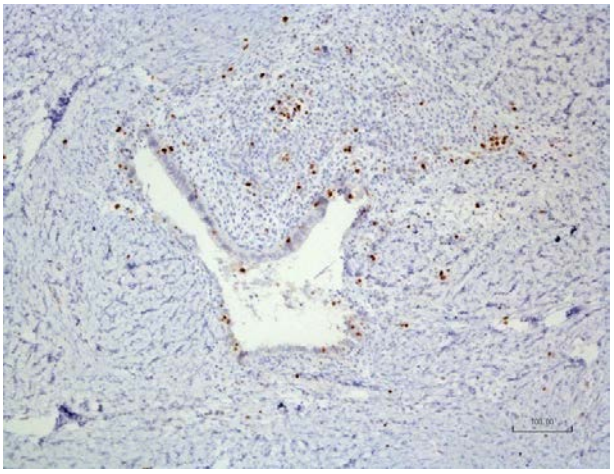

Figura 110. **Imunohistochimia (Ki 67): 6% (DAB x100)**

În încheierea acestui capitol menționăm că intervenția chirurgicală, în fiecare caz de ECP necesită o abordare individuală în dependență de mărimea formațiunii, extinderea în țesuturile adiacente. Principiul de bază a primei etape fiind excizia *en bloc* cu păstrarea integrității formațiunii, în scopul prevenirii recidivei și malignizării. Etapa reconstructivă de asemenea necesită o tactică selectivă în- deosebi utilizarea aloplastiei la pacientele primipare, în scopul micșorării riscului apariției durerii în timpul ultimului trimestru a sarcinii ulterioare.

Evaluarea morfologică a ECP stabilește următoarele particularități: (1) depistarea formelor evolutive active și inactive; (2) prezența elastozei la nivelul stromei și a țesuturilor; (3) detectarea formațiunilor globoide endometriozice neformate la distanță de focarele primare în aspecte de bucle stromale endometriozice sau stromal-glandulare apreciate ca drept sateliți endometriozici; și (4) imitarea aspectelor morfologice a pseudoxandomului, pseudomixomului sau fibroelastomei.

Profilul imunochistochimic a ECP este caracterizat prin următoarele: (1) CD10 – expresia intensă difuză a membranei stromei citogene (Mc+++); (2) RP – colorație intensă a nucleelor glandei endometriale și membranei stromei citogene (N+++/Mc+++); (3) RE – expresie moderată a nucleului celulelor glandelor epiteliale (N++); (4) vimentin – colorație difuză a citoplasmei glandelor endometriale (C+++); și (5) CK7 – expresie intensă difuză a citoplasmei glandelor endometriale (C+++).

Rezultatele cercetărilor proprii au dovedit că în cazul respectării principiilor de bază ale etapei rezecționale, intervenția chirurgicală este unica metodă de tratament a ECP, fapt constatat

prin supravegherea pacientelor după tratamentul chirurgical pe o perioadă de 28.7±1.8 luni (95% CI:24.95–32.40). Supravegherea la distanţă de la 6 până la 49 luni fără recidive. Scorul apreciat prin determinarea indicelui calității vieții (EHP–5) a confirmat eficacitatea tratamentului chirurgical, prin scăderea semnificativă ($p<0.0001$) a scorurilor medii de la 13.7±0.6 (12.37–15.11), până la 2.4±0.7 (1.205–3.742) postoperator.

SINTEZA REZULTATELOR OBȚINUTE

Endometrioza este o nozologie determinată de apariția focarelor ectopice de ţesut endometrial în afara uterului [1, 151, 216, 244]. Endometrioza cicatricei postoperatorii (ECP) reprezintă o patologie orfană (ORPHA:137820), relatată în literatura de profil prin cazuri clinice unice sau serii limitate, care abordează un șir de probleme de diagnostic și tratament nesoluționate [24, 34, 183, 201, 270]. Este o afecțiune benignă care afectează femeile de vârsta fertilă, prevalența variind între 2% și 15% [1, 24, 28, 29, 58, 92, 120, 216]. Etiologia și patogenia ECP, până în prezent, este tema contraverselor în literatura de profil, aceasta determinând abordări nestandardizate [52, 191, 251]. Corectitudinea diagnosticului clinic, metodelor imagistice şi examenului histopatologic influențează în mod direct incidenţa ECP.

Incidența ECP la pacientele cu anamneză chirurgicală obstetrico-ginecologică până în prezent fiind estimată la 0.03-1.08% [80, 133, 141, 245, 271]. În cea mai mare parte ECP este condiționată de operația cezariană [1, 61, 99, 142, 196]. Totodată nu este studiat riscul dezvoltării ECP, în dependență de modul urgent sau programat al efectuării operației cezariene.

O localizare extrem de rară a ectopiilor endometriale o reprezintă endometrioza cicatricei perineale și vaginale (ECPV), determinată în majoritatea cazurilor de epiziotomie [30, 52, 68, 73, 84, 140, 186, 216]. În acest context se remarcă studierea insuficientă a structurii intervențiilor chirurgicale care induce dezvoltarea ECP. Luând în considerare, că până în prezent, în literatura de profil nu sunt elucidați factorii de risc ce pot cauza dezvoltarea ECP, studierea acestora pot favoriza profilaxia ECP. Tabloul clinic al ECP este diferit, de la simptome clasice așa ca durerile catameniale însoțite de majorarea formațiunii de volum situate în regiunea cicatricei postoperatorii, până la lipsa semnelor clinice care, în opinia specialiștilor din domeniu, determină dificultăți în stabilirea diagnosticului preoperator [41, 55, 99, 112, 122, 152, 200, 271]. Tabloul clinic nespecific servește drept motiv al erorilor diagnostice, în consecință diagnosticul fiind stabilit doar la examenul histologic [179].

Diagnosticul preoperator de ECP este problematic, frecvent simulând un spectru larg de formațiuni tumorale benigne sau maligne [61, 79, 102, 105, 142, 214]. De aceea diagnosticul de ECP este necesar să fie luat în considerare în diferențierea tumorilor peretelui abdominal la femei ce au suportat operație cezariană. În pofida spectrului amplu de metode diagnostice și a mijloacelor de tratament, la moment nu există criterii definite pentru diagnosticul şi tratamentul ECP, acest fapt subliniind importanța suspiciuni clinice pentru aprecierea tacticii optime de tratament [61, 102, 148, 165]. La momentul actual intens se studiază rolul marcherului tumoral CA-125, a valorilor preoperatorii a volumului mediu trombocitar (VMT), și al răspunsului inflamator sistemic periferic indexul neutrofil/limfocitar în diagnosticul endometriozei peritoneale. Totodată cercetări despre importanța marcherilor serologici în diagnosticul ECP în

literatura de specialitate nu se regăsesc, acestea fiind și unul din argumentele studiului dat [5, 75, 240, 266].

Luând în considerare dificultatea stabilirii al diagnosticului de ECP la momentul actual în literatură există tendința utilizării ultrasonografiei (USG), dopplerografiei, tomografiei computerizate (TC) și a imagisticei prin rezonanță magnetică (IRM) în diagnosticul preoperator a endometriozei peretelui abdominal anterior [8, 16, 18, 46, 55, 120, 125, 132, 203, 224, 253, 264]. În lipsa descrierii criteriilor imagistice specifice și a particularităților anatomo-topografice a ECP, stabilirea acestor criterii va fi un avantaj în diagnosticul preoperator a ECP și în aprecierea volumului rațional de rezecție a formațiunii.

Actualmente intervenția chirurgicală este considerată metoda de elecție în tratamentul și prevenirea recidivei și malignizării ECP și include două etape: rezecțională (prin excizia *en bloc*) și reconstructivă (plastia peretelui abdominal) [24, 39, 42, 79, 99, 145, 161, 162, 219, 242, 252, 268, 270]. Este stabilit că principiul de bază a primei etape constituie rezecția R0, ce asigură profilaxia recidivei maladiei. Cercetările actuale demonstrează că supravegherea postoperatorie la distanță a pacientelor cu ECP permite constatarea dezvoltării recidivei [50, 90, 142, 151, 189, 226]. Pe când abordării diferențiate a etapei reconstructive, îi sunt dedicate un număr limitat de studii, din aceste considerente cercetarea dată este necesară și întemeiată.

La stabilirea definitivă a diagnosticului de endometrioză extragenitală, rolul cel mai important îi revine examenului morfologic al specimenului înlăturat [17, 25, 273]. În contextul studiilor recente, cu privire la utilizarea metodelor imunohistochimice în stabilirea diagnosticului de endometrioză extrapelvină, este logică aprecierea anticorpilor monoclonali (CD10, RE-α, RP, CK7, vimentin) pentru stabilirea diagnosticului de ECP [70, 122, 134, 150, 253]. Luând în considerare prezența studiilor în aprecierea calității vieții (QL) pacientelor cu endometrioză peritoneală [50, 90, 189, 226] și lipsa în literatura de specialitate a datelor de determinare a indicatorului dat în ECP, este necesar continuarea cercetărilor în această direcție.

Valoarea ştiinţifică, practică şi socială a problemei abordate în cercetare rezultă din lipsa unui consens privind principiile de bază în abordarea diagnostică și tratament.

Cercetarea a fost efectuată în cadrul Catedrei chirurgie nr.1 „Nicolae Anestiadi", Laboratorul Chirurgie Hepato-Pancreato-Biliară, IP Universitatea de Stat de Medicină și Farmacie „Nicolae Testemițanu”, la baza a două clinici: IMSP Institutul Mamei şi Copilului (IMC), secția ginecologie chirurgicală și IMSP Institutul de Medicină Urgentă (IMU) secțiile de chirurgie, pe perioada aa. 1991–2017. Studiul realizat este de tip descriptiv ce se bazează pe analiza retrospectivă și prospectivă a 34 de cazuri cu ECP, după diferite tipuri de operații obstetrico-ginecologice. Până la includerea pacientelor din grupul prospectiv în studiu, a fost obţinut consimţământul informat. Selectarea pacientelor participante în studiu a fost efectuată în

baza unor criterii de includere și excludere, supuse investigațiilor clinico-anamnestice și paraclinice în baza protocolului de studiu aprobat. Derularea studiului a fost autorizată în corespundere cu exigențele etice, și a primit aviz favorabil al Comitetului de Etică a Cercetării a IP USMF „Nicolae Testemițanu” nr. 57/40 din 13 februarie 2017.

Criteriile de includere în studiu au fost: (1) diagnosticul de ECP stabilit preoperator; (2) diagnostic ECP confirmat prin metode imagistice (USG + dopplerografie, TC, IMR); (3) confirmarea morfologica și imunohistochimică a ECP. Vârsta pacientelor a variat de la 22 până la 44 ani, media fiind de – 30.1±0.9 ani (95% CI:28.23–32.06). În contextul dat datele structurii demografice sunt în concordanță cu studiul recent prezentat de Zhang P. și coaut. [271] bazat pe analiza unei serii mai vaste de pacienți (n=198), unde vârsta a variat între 21 – 43 ani cu media – 32.0±4.0 ani.

Menarha a debutat la vârsta de 13.2±0.2 ani (95% CI:12.84–13.57), in marea majoritate fiind regulat 30(88.2%) cazuri, neregulat înregistrat in 4(11.8%) cazuri, (p<0.0001). Numărul gravidităților în anamneză a variat de la 1 la 6 cu media – 2.1±0.3, avorturi înregistrate de la 1 la 5 cu media – 2.3±0.5. În dependență de localizare a predominat ECP în regiunea peretelui abdominal anterior (n=28) comparativ cu regiunea perineală (n=6). După structura apariției ECP în raport cu intervențiiile chirurgicale a peretelui abdominal constatăm: după operații cezariene (n=25), miomectomii (n=1), intervenții laparoscopice – ablația laparoscopică a focarelor de endometrioză prin coagulare monopolară (n=1), laparoscopia diagnostică (n=1). Termenul efectuării operației cezariene în mediu a variat – 37.7±0.4 săptămâni (95% CI:36.85–38.59). Indicațiile către operația cezariană urgentă (n=6) au fost: preeclampsie severă (n=1), distocie de travaliu (n=1), hipoxie acută a fătului (n=1), ruperea prematură de membrane+ prezentație pelvină (n=2), placenta previa (n=1). Cauzele indicațiilor către operațiile cezariene planice (n=19) au fost: prezentație pelvină (n=7), duplex (n=2), poziție transversă (n=1), placenta previa (n=2), preeclampsie severă (n=3), cicatriciu pe uter (n=4).

Conform datelor literaturii se aduc argumente a predominării diagnosticului de endometrioză la pacienții cu grupa sangvină A(II) și a factorului RH pozitiv [62, 88, 170, 232]. Conform studiului efectuat a fost stabilit 0(I) *vs*. AB(IV) (p<0.0001) A(II) *vs*. AB(IV), (p<0.0001).

Deoarece în lotul pacientelor cu ECP, au fost șase paciente (17.6%) diagnosticate cu endometrioza genitală am utilizat clasificarea endometriozei elaborată de Societatea Americană Medicină Reproductivă (revizia 1996): endometrioza gradul I – minimal (1–5); endometrioza gradul II – mediu (6 – 15): endometrioza gradul III – moderat (16 – 40); endometrioza gradul IV – severă (> 40) [215]. Din numărul total de paciente cu ECP (n=34) din lotul de studiu, în 6(17.6

%) cazuri a fost constatată asocierea endometriozei pelviene, dintre care endometrioza de gradul I (n=1), endometrioza gradul II (n=3), endometrioza gradul III (n=2).

Simptomul de bază în ECP este reprezentat prin durere care în majoritatea cazurilor poartă un caracter ciclic. În cadrul studiului dat diagnosticul de endometrioza ciatricei postoperatorii stabilit corect preoperator (n=27, 79.4%), în șapte cazuri au fost stabilite următoarele diagnostice: granulom (n=2, 5.8%), fibrom (n=3, 8.8.%), lipoma (n=1, 2.9%), hernie postoperatorie (n=1, 2.9%).

Complexul metodelor de investigare a constat din: (1) metode clinice de investigare; (2) metode de laborator (examenul biochimic al sângelui; analiza genetică; aprecierea markerilor oncologici - CA–125); (3) metode radiologice (ultrasonografia + dopplerografie, tomografia computerizată, rezonanța magnetică nucleară); și (4) metode patomorfologice (microscopia cu lumină, microscopia electronică, imunohistochimia – CD10, CK7, RP, RE–α, Vimentin, Ki-67).

Tabloul clinic a ECP este fluctuant, simptomatologia clasică este descrisă prin (i) antecedentele unei intervenții obstetrico-ginecologice, (ii) prezența formațiunii tumorale în proiecția cicatricei postoperatorii, (iii) durere catamenială (sincronă cu ciclul menstrual) [26, 72,101, 106, 133]. Simptomul de bază este reprezentat prin durerea catamenială, de intensitate variată de la moderată până la severă, localizată în regiunea cicatricei postoperatorii [51, 222]. Alt semn este prezența formațiunii în regiunea cicatricei care are proprietatea de a crește în perioada menstruației devenind vizibilă și ușor palpabilă cu regresie postmenstrual [24, 26, 191]. Conform datelor literaturii timpul apariției ECP de la momentul intervenției chirurgicale, variază de la câteva luni până la 3-5 ani postoperator [133, 206, 229, 253, 273].

În studiul în cauză, timpul apariției ECP de la intervenția chirurgicală a constituit în medie – 44.1±2.6 luni (95% CI:38.72–49.46). După operația cezariană – 44.6±2.9 luni (95% CI:38.55–50.65), după intervențiile ginecologice – 55.1±14.4 luni, după intervenții la organele genitale externe – 36.5±4.8 luni (95% CI:24.12–48.88), însă diferența între acestea nu este de semnificație statistică (p=0.4502, test ANOVA). După termenul de apariție a durerii în regiunea formațiunii tumorale în lotul de studiu a constituit 7.1±0.4 luni (95% CI:6.139-8.096).

În studiul actual a fost remarcată absența creșterii formațiunii în zona cicatricei postoperatorii în perioada lactației, ce corespunde datelor literaturii de specialitate [270]. De asemenea a fost observat că pacientele nu au întrebuințat contraceptive orale. În majoritatea lucrărilor se descrie absența simptomatologiei clasice, ceea ce conduce la dificultăți în stabilirea diagnosticului preoperator [120, 181, 195]. Contrar afirmațiilor că durerea ciclică este cel mai specific simptom a maladiei date, o multitudine de studii descriu tabloul clinic cu dureri permanente sau lipsa acestora, ceea ce creează dificultăţi în stabilirea diagnosticului preoperator [41, 99, 112, 152, 200, 271].

În acest context, în studiul actual durerile catameniale au fost determinate la 21(61.8%) paciente, durerii permanente la 13(38.2%), diferența fiind statistic neveridică (p>0.05). În pofida faptului că durerea catamenială se consideră simptomul patognomonic al ECP, în studiul prezent într-o treime de cazuri au fost constatate dureri permanente care nu sunt tipice acestei patologii, creând dificultăți diagnostice. În contextul dat considerăm important de menționat că conform datelor literaturii frecvența durerilor catameniale fluctuează între 50–80 % [105, 142, 229, 231, 251, 253, 270].

Mărirea formațiunii în volum în dependență de ciclul menstrual s-a observat în 24(70.6%) cazuri, în 10(29.4%) cazuri aceasta a lipsit, diferența fiind statistic semnificativă (p=0.0014), fapt confirmat și în publicațiile analoge [191]. La examenul obiectiv ECP reprezintă o formațiune de formă rotund/ovală în proiecția cicatricei postoperatorii, culoarea pielii de asupra formațiunii este neschimbată, palpator - dură care în majoritatea cazurilor este aderată intim de țesuturi. Corespunzător localizării ECP au fost determinate particularitățile caracteristice pentru ectopiile endometriale cu prevalența evidentă în regiunea peretelui abdominal anterior – 28(82.4%) comparativ cu regiunea perineală – 6(17.6%), (p<0.0001). Predominarea ECP în regiunea peretelui abdominal anterior a fost demonstrată în alte studii [55, 133, 142, 164, 255, 270, 271, 273], astfel confirmând că ECP în regiunea perineală este o patologie rară [10, 38, 56, 68, 73, 74, 76, 84, 133, 140, 167, 178, 186, 197, 239, 247].

În conformitate cu datele literaturii ECP în majoritatea cazurilor se manifestă prin prezența unui nodul, și numai în cazuri rare pot fi mai mulți noduli asociați [135, 245, 271, 273]. În modul acesta, în studiul dat numărul endometriomelor a fost constatat (n=38), cu predominarea vădită a celor unice (n=31, 91.2%) comparativ cu ectopiile endometriale multiple (n=3, 8.8%), depistate în doua cazuri în regiunea peretelui abdominal anterior și într-un caz în regiunea vaginală (p<0.0001). În grupul endometriomelor multiple s-a constatat prezența a două ectopii endometriale (n=2) și trei (n=1).

În pofida faptului că în literatura de specialitate multe studii au fost consacrate determinării cauzei principale ce favorizează dezvoltarea ECP în dependență de structura intervențiilor obstetrico-ginecologice totuși, primordial a fost stabilită OC [61, 99, 142, 270, 271]. În același timp, tendința din ultimii ani de creștere continuă a numărului de OC, sporește riscul apariției ECP [195, 270], dar este regretabil faptul absenței studiilor bazate pe dovezi de elaborare a metodelor de profilaxie a ECP cauzate de operația cezariană. Totodată nu putem ignora recomandările unor autori în profilaxia endometriozei prezentate în literatura de specialitate: (1) exteriorizarea uterului din cavitatea abdominală; (2) schimbarea meşelor folosite pentru asanarea cavităţii uterine; (3) utilizarea firelor de sutură separate la suturarea uterului și straturilor peretelui abdominal anterior; (4) la suturarea peretelui abdominal, utilizarea irigării sub presiune

a plăgii operatorii și în deosebi a unghiurilor (la incizia Pfannenstiel) cu o cantitate substanțială de soluţii saline [32, 99, 144, 166, 182, 271, 273].

După localizare, în raport cu cicatricea postoperatorie, endometriomul poate fi situat în proiecția acesteia și doar în cazuri unice poate fi amplasat la distanță [4, 151]. Astfel, în limitele acestui studiu amplasarea endometriomului la distanță a fost determinată într-un caz (3.22%). Am studiat corelația amplasării endometrioamelor în proiecția cicatricei postoperatorii a inciziei Pfannenstiel (n=24): unghiul stâng (n=18, 75%), unghiul drept (n=4, 16.6%), bilateral (drept + sting) – 1(4.2%), central – 1(4.2%). Predominarea focarului endometriotic în unghiul stâng a plăgii confirmă teoria implantării mecanice care din punctul nostru de vedere este cauzată de poziția operatorului (obstetrician-ginecolog) din partea stângă a pacientei, unghiul stâng fiind greu accesibil și ca rezultat vulnerabil contaminării. În acest context, rezultatele prezentate în studiul respectiv corespund cu datele raportate în studii analoage retrospective, bazate pe analiza seriilor de paciente cu ECP [166, 245, 268]. Localizarea ECP în structurile anatomice ale peretelui abdominal anterior este variată, fiind depistate atât în straturile superficiale (tip 1-3), cât și în cele profunde (tip 4). S-a stabilit că în 25(89.3%) cazuri endometriomul a avut localizare superficială *vs*. 3(10.7%) cazuri cu localizare profundă, ($p<0.0001$). Conform lui Zhang P. și coaut. [271] localizările profunde sunt în relație reciprocă cu perioada de latență îndelungată în apariția focarelor endometriale, fapt datorat clinicii nespecifice și diagnosticului dificil. În dependență de localizărea în straturile anatomice a peretelui abdominal ECP (n=28) s-a repartizat în următoarele proporții: (tip 1) în limita ţesutului subcutanat; (tip 2) cu implicarea tecei muşchiului rect abdominal; (tip 3) cu implicarea muşchilor peretelui abdominal anterior; și (tip 4) mușchiul rect abdominal. În studiul dat incidența EMRA în lotul pacientelor cu endometrioza peretelui abdominal anterior a constituit 3(10.7%), în comparație cu alte localizări ale ECP, ce reprezintă 25(89.3%) cazuri, ($p<0.0001$). În toate 3 cazuri EMRA a fost consecința operației cezariene. Semnele de bază în EMRA au fost durerile ciclice (3/3, 100%), formatiunea de volum în regiunea cicatricei postoperatorii (3/3, 100%). Intervalul de timp până la apariția formațiunii a constituit de la 13.4 până la 57.7 luni după operația cezariană. Dimensiunile EMRA au variat de la 11 mm până la 28 mm, media fiind de 20.1±4.1 mm (95% CI:2.78–37.21), iar cea minimă – de 16.1±2.8 mm (95% CI:3.57–38.42). După localizare în două cazuri endometriomul a fost situat în proiecția cicatricei postoperatorii în regiunea mușchiului rect abdominal pe stânga (n=2) și în unul din cazuri a fost situat cu 3.5 cm superior de cicatrice.

Actualmente, în literatură nu există argumente certe despre etiologia amplasării endometriomului la distanță de cicatricea postoperatorie, în același timp nu putem ignora afirmațiile autorilor Rindos NB. și coaut. [216], Egami S și coaut. [101], care explică aceasta prin faptul că secționarea tecii mușchiului rect abdominal și tracțiile laterale în timpul inciziilor

Pfannenstiel este adesea extinsă mai mult lateral și superior, decât incizia pielii. În dependență de localizarea ECP în literatura de specialitate este descrisă EMRA care prezintă o localizare foarte rară a endometriozei extragenitale elucidată în literatura de specialitate prin cazuri unice [4, 46, 57, 77, 96, 124, 128, 129, 173, 190]. În literatura anglo-saxonă pe parcursul ultimilor 20 ani au fost publicate 19 cazuri de EMRA, dintre care 6 cazuri apărute spontan la pacientele care în anamneză n-au suportat intervenții obstetricale și ginecologice [124]. Simptomul de bază în EMRA este durerea care în majoritatea cazurilor poartă un caracter ciclic [4, 57, 61].

Datele obţinute în studiul respectiv referitor la predominarea diferitor tipuri de accese în operaţia cezariană în întregime corespund cu rapoartele altor studii asemănătoare din literatura de specialitate [59, 99, 142, 245, 271]. Cu toate că în majoritatea studiilor analoage dezvoltarea ECP este cauzată de OC, corelația dintre tipul de incizie folosite în OC și factorul de risc care poate favoriza dezvoltarea ECP în dependență de incizia efectuată (Pfannenstiel sau laparotomia mediană) este necunoscută. Zhang P. și coaut. (2019) argumentează predominarea ECP în incizia Pfannenstiel în comparație cu laparotomia mediană, prin faptul că incizia Pfannenstiel implică planuri mai mari de disecție și mai multe spații goale, ceea ce face ca irigarea tisulară să fie dificilă provocând o contaminare mai mare cu celule endometriale [271]. O altă cauză este datorată situării anatomice longitudinale al vaselor abdominale și disecției extensive, mai multe capilare sunt întrerupte în timpul unei incizii Pfannenstiel decât într-o incizie verticală, cauzând hemoragie intraoperatorie. Celulele endometriale necesită o alimentare adecvată cu sânge pentru a supraviețui în locurile lor ectopice, iar angiogeneza este un factor important în patogenia endometriozei [271].

În studiul dat confirmăm predominarea endometriomului în dependență de incizia pentru operaţia cezariană: incizia Pfannenstiel – 24(92.3%) cazuri, comparativ cu 2(7.7%) cazuri în laparotomia mediană ($p<0.0001$). În așa mod rezultatele cercetării demonstrează că incizia Pfannenstiel prezintă un risc major de apariție a ECP decât incizia mediană.

Fiind conștienți de faptul că una din cauzele principale în declanșarea ECP o constituie operația cezariană, am considerat oportun examinarea modului efectuării acestor intervenții (urgentă sau programată), starea membranelor amniotice (intacte sau rupte), ce pot fi factor de risc în apariția ectopiei endometriale. A predominat apariția ECP în regiunea peretelui abdominal la pacientele operate în mod planic 19(76%) *vs.* urgent 6(24%), diferența fiind statistic semnificativă ($p=0.0005$).

În același timp a fost stabilit că în situația operaţiilor cezariene membranele amniotice sunt intacte comparativ cu lipsa lichidului amniotic – 22(88%) *vs.* 3(12%) cazuri, ($p<0.0001$). În modul acesta se poate considera că prezența pungii fetale integre este un factor de risc ce favorizează dezvoltarea ECP, fapt menționat și în alte studii similare [261].

În urma analizei datelor din anamneză a pacientelor cu ECP a fost observată predominarea ECP la pacientele primipare 20(80%) spre deosebire de multipare 5(20%), ($p<0.0001$). Aceste rezultate fiind în concordanță cu datele prezentate într-un studiu recent bazat pe analiza unui lot de 198 de cazuri cu ECP [271]. În același timp într-o cercetare bazată pe o analiză retrospectivă pe o perioadă de 12 ani se constată predominarea pacientelor multipare [99].

Analizând cercetările recente care relatează creșterea nivelului markerului oncologic CA-125 la pacientele cu endometrioza pelvină gradul III–IV [5, 75, 217, 240, 266], în studiul actual am efectuat examinarea acestui marker la pacientele cu ECP în vederea utilității lui. Drept urmare, având în vedere rezultatele primite fără deviere a nivelului markerului oncologic CA-125, a fost constat că în cazurile ECP acest marker nu deține un rol diagnostic semnificativ. Ipoteza de creștere a nivelului acestui marker la pacientele cu endometrioza pelvină de gradul III–IV, nu s-a confirmat în cazul pacientelor cu ECP.

Studiile recente demonstrează creșterea valorilor trombocitelor în endometrioza pelvină, în acest context a fost efectuată aprecierea nivelului acestora în ECP [5, 75, 240, 266]. Pe parcursul activării trombocitele eliberează conținutul granulelor-α ce secretă o largă varietate de citokine, chemokine și factori de creștere. Aceste date au fost confirmate și în alte studii analoage și demonstrează faptul că în endometrioză se depistează valori relativ crescute a trombocitelor [5, 75, 240, 266].

Creșterea numărului trombocitelor aparent poate fi privită ca un marker al inflamației cronice, ce este important în patogeneza endometriozei. Având în vedere importanța semnificativă a trombocitelor în procesul inflamator, ce se manifestă prin valori crescute, acest indice a fost efectuat în 15/34 (44.1%) cazuri și valorile trombocitelor în mediu au constituit $240.8\pm12.9\text{x}10^9$/L (95% CI:213.1–288.5). În acest studiu a fost constatat că creșterea trombocitelor nu este caracteristică în cazul pacientelor cu ECP. Distribuirea valorilor trombocitelor la pacientele cu ECP din studiul dat, au variat în limitele normelor admisibile. Conform datelor unor studii recente axate pe aprecierea analizelor non-invazive ce include indexul neutrofil/limfocitar ca un marker în endometrioza de gradul III-IV [5, 260, 266], a fost studiată și importanța acestui indice în ECP, rezultatele fiind în medie de 2.4±0.3 u.c (95% CI:1.758–3.066) ceea ce a dovedit că acest indice de asemenea nu este specific pentru pacientele cu ECP.

În baza datelor cercetărilor din ultimii ani incidența endometriozei cicatriciale perineale și vaginale (ECPV) variază de la 0.31 % până la 0.87% [73, 273]. În lotul de studiu, prezența ECPV a fost constatată la 6 paciente – (17.6%), ce statistic este mai mic ca ECP a peretelui abdominal ($p<0.0001$). Dimensiunile ECPV au variat de la 10 până la 25 mm, media maximă

fiind de 15.27±2.23 mm (95% CI:9.799–20.74), media minimă de 12.5±1.3 mm (95% CI:9.469–15.53).

Simptomul de bază în ECPV este exprimat prin durere cu localizare în regiunea perineală de intensitate diferită, cu caracter ciclic corespunzător perioadelor menstruale. Prezența formațiunii în regiunea cicatricei din zona perineală care are tendință de creștere în perioada menstruației, devenind vizibilă și ușor palpabilă cu regresie postmenstruală [10, 38, 73]. Zhu Z. și coaut. (2012) au descris trei caracteristici tipice a ECPV: (1) epiziotomia sau ruptura perineală în timpul nașterii; (2) prezența formațiunii nodulare în cicatricea postepiziotomie; (3) dureri catameniale [273]. Pe baza acestor trei criterii valoarea predictivă de instituire a diagnosticului de endometrioza perineală și vaginală este foarte înaltă [273]. Manifestările clinice de bază a ECPV au fost dureri ciclice, prezența unei formațiuni de volum în regiunea cicatricială a zonei perineale.

ECPV a fost localizată în următoarele regiuni: regiunea perineală (n=3), peretele posterior a vaginului (n=1), labia majoră (n=1), labia minoră (n=1). În acest grup de paciente au fost efectuate următoarele manipulații chirurgicale: epiziotomii (n=3), suturarea rupturilor postnatale (n=2), înlăturarea chistului vaginal (n=1). La fel ca și în cazul ECP a peretelui abdominal anterior, la pacientele cu ECPV au predominat noduli endometriali unici (n=5), doi noduli înregistrați într-un singur caz. La toate pacientele a fost efectuat tratament chirurgical prin excizia în bloc *(R0 rezecția)*.

Rezumând acest compartiment, este necesar de remarcat faptul că apariția unei formațiuni în cicatricea postoperatorie după intervențiile obstetricale (operația cezariană, epiziotomia) însoțită de durerea catameniială, sunt semne clasice ale ECP, dar apar în două treimi din cazuri. Absența durerii catameniale nu este un motiv pentru excluderea diagnosticului de ECP. Analiza cazurilor de ECP ne-a permis să determinăm caracteristicele de bază: (1) predominarea în regiunea peretelui abdominal anterior *vs*. regiunii perineale; (2) predominarea endometriomului monofocal *vs*. multifocal; (3) prevalarea operației cezariene *vs*. operațiile ginecologice; (4) laparotomia Pfannenstiel *vs*. laparatomia mediană; (5) dominarea în unghiul stâng a inciziei Pfannenstiel *vs*. unghiul drept; (6) rezultatul operațiilor cezariene planice *vs*. urgente; (7) membrana amniotică intactă *vs*. ruperea pungii amniotice; (8) femeile primipare *vs*. multipare.

Prin urmare este necesar ca caracteristicile și particularitățile anatomo-topografice a ECP identificate să fie considerate drept bază metodologică pentru studiile ulterioare de apreciere a diferitor metode de profilaxie a ECP cauzate de intervențiile obstetrico-ginecologice.

De mai mult timp diagnosticul preoperator a ECP era incidental, însă datorită metodelor imagistice numărul depistării preoperatorii este în continuă creștere. Unii autori raportează o rată sub 20% de diagnostic preoperator a ECP, astfel patologia dată continuă să fie o provocare

pentru clinicieni și imagiști [120]. Din această cauză unii cercetători consideră USG, ca metoda imagistică nespecifică, în același timp fiind informativă în determinarea răspândirii procesului și aprecierea volumului operator [61, 102, 112]. Conform datelor literaturii unii autori au remarcat diferența caracteristicilor ultrasonografice a endometriozei pelvine și ECP. Astfel, focarele de endometrioză pelvină sunt descrise ca mase chistice de formă rotundă, margini regulate, pereți groși și ecouri interne omogene la nivel scăzut, pe când în ECP aceste caracteristici sunt prezente ca mase solide, hipoecogene, neomogene, cu contur neregulat hiperecogen [8, 16, 18, 118-122, 135, 211, 234].

Pe de altă parte, conform datelor Francica G. și coaut. [118-122] au fost menționate caracteristici ultrasonografice specifice pentru ECP, în dependență de dimensiunile formațiunilor de volum. În acest mod endometriomele au fost devizate în două tipuri: (1) endometriom mic (<3 cm); (2) endometriom mare (≥3 cm) [118, 234]. În cazul endometriomelor mari, au fost observate particularităţi ultrasonografice caracteristice ca prezenţa formaţiunii hipoecogene, cu contur neregulat și incluziuni chistice minore [118, 119]. La pacientele cu ECP, incluse în studiu, examenul ecografic a evidențiat formaţiuni de formă rotundă/ovoidă, hipoecogenă cu contur neregulat, prezența modificărilor fibrotice, neomogenă, heterogenă cu contur hiperecogen la periferia formaţiunii. A fost menționat apariția sindromului algic de diferit grad de intensitate, provocat de compresia formațiunii din peretele abdominal de către transductorul USG.

În toate cazurile s-a efectuat detectarea mărimii și profunzimii formațiunii și corelația ei cu țesuturile adiacente. Prin urmare, după criteriile date examenul USG a fost efectuat în 18(52.9%) cazuri, iar USG + dopplerografia la 12(34%) paciente. În studiul dat la examenul USG au fost depistați noduli endometriali unici în 15(83.3%) cazuri *vs*. multipli 3(16.6%) cazuri.

Dimensiunile maximale a endometriomelor în mediu au fost de 23.9±2.7 mm (95% CI:18.25–29.45), iar dimensiunile minimale – 15.9±2.1 mm (95% CI:11.65–20.18). Este remarcabil că mărirea focarului endometrial se asociază cu apariția componentului chistic, fapt menționat și în studii asemănătoare [120]. Vascularizarea formațiunii poate fi apreciată prin dopplerografie care ne evidențiază prezenţa vasului aferent componentului chistic. La examenul dopplerografic determinarea vascularizării a fost posibilă în 11(91.7%) cazuri și lipsa vascularizări în 1(8.3%) caz (p=0.0001). În baza studiului efectuat s-a stabilit prevalența relevantă a ECP cu vascularizare, comparativ cu endometriomele avasculare. Diametrul vasului aferent depistat a fost de la 1 până 2 mm cu media – 1.4±0.2 mm.

În toate cazurile a fost efectuată determinarea gradului de vascularizare după următoarele puncte: 0 puncte (vascularizare absentă) – 1(8.3%), 1 punct (vascularizare slabă) – 7(63.6%), 2 puncte (vascularizare medie și majoră) – 4(36.4%). În așa mod diametrul mediu al ECP cu vascularizarea slabă a fost de 20.6±3.3 mm (95% CI:12.34–28.86), iar în cazurile ECP cu

vascularizare medie și majoră, diametrul mediu a constituit – 40.1±2.9 mm (95% CI:30.63–49.57), diferența fiind statistic veridică ($p<0.05$). Astfel mărirea volumului ECP determină o creștere paralelă a gradului de vascularizare, observată și în alte studii [120]. În dependență de modul vascularizării ECP au fost stabilite trei tipuri ale ei: periferică, mixtă și centrală. În temeiul acestor parametri s-a constatat o corelație dintre tipul vascularizării şi diametrul endometriomului: periferic în cazul endometriomelor mici, până la mixt la cele de dimensiuni mari. Ultrasonografia regiunii perineale permite determinarea corelației anatomice precise a ECPV cu țesuturile adiacente pentru aprecierea managementului chirurgical și a diagnosticului diferențial cu un proces tumoral, abces perianal, fistulă [38, 73, 153, 248, 274]. În studiile prezentate în literatura de specialitate la examenul ultrasonografic ECPV se descrie analogic ca și ECP a peretelui abdominal ca o formațiune cu contur neregulat, septat cu incluziuni solide și chistice de o ecogenitate scăzută, cu prezența unei capsule hiperecogene de grosime variabilă [73, 153, 179, 274]. În studiul prezentat ultrasonografia endo-vaginală a fost efectuata în cazurile pacientelor cu endometrioza cicatricială post epiziotomie.

În rezumatul celor expuse anterior remarcăm următoarele: depistarea la examenul imagistic a formațiunilor hipoecogene de formă rotundă/ovoidă, cu contur hiperecogen la pacientele cu intervenții obstetrico-gunecologice în anamneză, pledează în favoarea diagnosticului de ECP, chiar și în absența unui semn din triada clasică a endometriozei cicatricei postoperatorii. Creșterea endometriomelor în dimensiuni este completat cu apariția a două semne ultrasonografice și dopplerografice caracteristice: (1) apariția componentului chistic și (2) sporirea vascularizării endometriomului.

Tomografia computerizată și imagistica prin rezonanță magnetică ne relevă cel mai detaliat anatomia formațiunii tumorale din țesuturile moi și structurile adiacente, evidențiind gradul de invazie [46, 55]. Diversitatea criteriilor radiologice fiind în strictă dependență de fazele ciclului menstrual, hemoragiile interne din endometriom, coraportul celulelor stromale și glandulare, inflamația perifocală din jurul formațiunii [46, 231]. Superioritatea TC și IMR față de USG este sensibilitatea majoră în depistarea tumorilor de dimensiuni mici cu situare profundă în straturile anatomice, cu stabilirea gradului de extindere a procesului în țesuturi [125, 132, 203]. Până în prezent în literatura de specialitate caracteristicile imagistice a ECP sunt limitate, de majoritatea autorilor, la determinarea locației și gradului de implicare a leziunii în raport cu țesutul înconjurător [46, 231]. Un studiu recent realizat de către Yarmish G. și coaut. [267] au descris semnele TC caracteristice pentru ECP „semnul meduzei gorgona”, formațiune omogenă, localizare preponderent sub ombilic. Semnul "gorgona" a fost definit ca prezența infiltrației liniare care radiază periferic la țesutul subcutan adiacent de la un nodul central [267]. În lotul pacientelor cărora a fost efectuată TC acest semn a fost observat în toate cazurile. Cu toate

acestea, trebuie remarcat faptul că în prezent sunt în curs de desfășurare studii intensive de identificare a imaginilor TC/IRM specifice pentru ECP, prin urmare considerăm ncesare cercetări ulterioare în domeniul dat pentru depistarea preoperatorie a ECP.

În lotul de studiu au fost efectuate TC și IRM la 11 (32.3%) pacienți. La examenul prin TC se pot determina formațiuni izodense sau hiperdense de la cele mai mici dimensiuni situate în straturile superficiale, până la endometriome ce pot fi adiacente mușchilor sau cu invazia lor. La tomografia computerizată cu contrast, se determină o imagine omogenă sau heterogenă mai clară.

În urma examinărilor imagistice efectuate, endometriomele au fost expuse ca formaţiuni solide cu contur neregulat în proiecţia lojei postoperatorii cu extindere în ţesutul adipos, aponevroză şi muşchiul rect abdominal. Dimensiunea leziunilor situate în peretele abdominal anterior au variat de la 10 la 46 mm, densitatea nativă a constituit în mediu +44 U.H., post-contrast cu amplificare moderată până la +62 U.H. Actualmente sunt în derulare studii care cercetează devierile densității native și post-contrast, cu toate acestea având în vedere numărul limitat de cazuri examinate această analiză nu poate fi interpretată, necesitând studii ulterioare [267]. Metodele imagistice dețin un rol important în stabilirea diagnosticului preoperator și a tacticii chirurgicale. În caz de suspecții la ECP, în deosebi în lipsa simptomatologiei ciclice, e necesar de inclus TC și IMR în algoritmul diagnostic.

În studiile recente IRM este considerată drept „standard de aur“ în vizualizarea diferitelor structuri anatomice a țesuturilor moi şi reprezintă o componentă esențială în diagnosticul formaţiunilor de volum. IRM are avantaje semnificative în diagnosticul ECP, comparativ cu TC și USG. Semnele caracteristice endometriozei cicatricei postoperatorii la examenul IRM pot reflecta diverse grade de hemoragie, fibroză și inflamaţie [132]. O trăsătură distinctivă importantă a unui endometriom este "umbrirea" sau pierderea semnalului în cadrul leziunii care poate fi văzută atât pe T1- cât și pe T2. Imaginile T2 ponderate, reflectă prezența incluziunilor micro-hemoragice din cauza hemoragiei cronice recurente [132]. În studiul actual a fost observată sensibilitatea înaltă în detectarea focarelor hemoragice pe secvențele ponderate T1. La IRM cu contrastare intravenoasă se poate vizualiza absorbția periferică redusă în formațiunea de volum.

IRM este mai specifică decât TC în diagnosticul ECP din cauza capacității de vizualizare a focarelor cu incluziuni microhemoragice. Focarele hiperintense pe imaginile T1 ponderate cu supresie de grăsime se datorează hemoragiilor mici. Prezenţa incluziunilor micro-hemoragice reprezintă un semn imagistic caracteristic pentru ECP. Formațiunile endometriotice a peretelui abdominal reprezintă semnal de intensitate izo sau înaltă comparativ cu mușchiul de pe

secvențele ponderate T2 și T1. Imaginile T1-ponderate cu supresie de grăsime sunt secvențele cele mai sensibile pentru noduli mai mici de 10 mm.

Având în vedere instabilitatea manifestărilor clinice a ECP, localizarea anatomică diversificată, mărimile variabile, se poate sublinia importanța TC și IRM în stabilirea preoperatorie a diagnosticului cu specificarea anatomică clară a dimensiunilor formațiunii tumorale cu implicarea structurilor adiacente, apreciind gradul de invazie, astfel garantând determinarea tacticii chirurgicale corecte. Diferența dimensiunilor și caracteristicilor ECP depistate la examinul imagistic (USG + dopplerografie, TC, IMR) pot varia în funcție de: (1) ziua ciclului menstrual; (2) de raportul elementelor stromale și glandulare; (3) de gradul de hemoragie și (4) severitatea inflamației din țesuturile înconjurătoare. Avantajul TC și IMR fiind depistarea tumorilor de dimensiuni mici, stabilirea gradului de extindere a procesului în țesuturile adiacente. În caz de suspecție la ECP, în deosebi în lipsa simptomatologiei clasice cu dureri catameniale, considerăm important de inclus TC și IMR în algoritmul diagnostic.

Excizia chirurgicală în ECP, conform datelor literaturii, constituie „standardul de aur” de tratament, având o importanță majoră la tranșarea diagnosticului prin examenul morfologic al piesei postoperatorii [39, 41, 61, 162, 219, 268, 270, 271]. Tratamentul chirurgical este considerat unica metodă în rezolvarea acestei patologii și prevenirii recidivei [16, 24, 32, 42, 79, 128, 145, 173, 242]. Tehnica chirurgicală variază în dependență de mărimea și extensia leziunii, precum și de implicarea diferitelor straturi anatomice adiacente peretelui abdominal [16, 268]. Un moment important este alegerea corectă a timpului optim de operație în dependență de perioada ciclului menstrual [160, 162, 166]. Conform observațiilor în scopul prevenirii recurenței și radicalității tratamentului perioada optimă este cea post menstruală (5-14 zi) atunci când leziunea este de dimensiuni minime [160, 162, 166]. Tratamentul chirurgical în caz de ECP este compus din două etape: rezecțională și reconstructivă [99, 161, 252].

În studiul actual timpul efectuării tratamentului chirurgical în mediu a constituit 12.9±0.8 zile (95% CI:11.20–14.74) după *mensis*. În majoritatea cazurilor volumul intervenției a fost determinat preoperator în baza rezultatelor imagistice. Prima etapă este indicată în formațiunile de volum de dimensiuni minore cu localizare în straturile superficiale. Principiul primei etape constituie excizia completă și integră a endometriomului astfel asigurând profilaxia recidivei maladiei, ce este confirmat în studii similare [105, 126, 219].

Excizia chirurgicală cu cel puțin o limită de margine *en bloc* depășind 5–10 mm în limitele ţesuturilor sănătoase cu păstrarea integrităţii formaţiunii în scopul prevenirii recurenței [72, 126, 248, 272, 273]. Localizarea superficială a endometriomului, condiționează efectuarea unei excizii extinse, afirmație dovedită în studii similare [142]. În leziunile de dimensiuni mari cu invazie în structurile adiacente, o parte din structurile vecine cum ar fi teaca sau mușchiul,

trebuie de asemenea să fie excizată, în scopul prevenirii recidivei și profilaxia malignizării. Astfel reapariția ECP prin implantul rezidurilor de țesut endometrial microscopic în zona plăgii postoperatorii va fi prevenită. În a doua etapă, în cazurile de implicare în proces a aponevrozei și a mușchilor peretelui abdominal anterior apare necesitatea plastiei peretelui abdominal, deseori aplicând material sintetic de plastie, iar abordării diferențiate a etapei reconstructive îi este consacrat un număr limitat de studii [61, 99, 105, 133]. În cazul în care adâncimea invaziei în structurile peretelui abdominal cauzează defecte mari după intervenția chirurgicală, se impune efectuarea reconstrucției cu materiale sintetice [61, 99, 105, 133]. Luând in considerare studiile de ultimă oră în rezolvarea cazurilor herniei la femeile de vârsta fertilă se abordează o problemă puțin studiată - consecințele ulterioare a metodelor de plastie a peretelui abdominal cu țesuturi proprii sau alloplastie. S-a dovedit faptul că aplicarea plasei sintetice crește riscul apariției durerii în timpul ultimului trimestru a sarcinii ulterioare [149].

Având în vedre că în lotul pacientelor studiate au predominat cele primipare cu vârsta medie de – 30.1±0.9 ani (95% CI:28.23–32.06), plastia cu plasă sintetică în scopul minimalizării riscurilor tardive a fost efectuată la indicații absolute numai în cazurile de invazie profundă în straturile musculare, cu formarea unui defect aponevrotic mare cu imposibilitatea lichidării acestuia prin suturarea *tension free.*

În dependență de dimensiunile defectului aponevrozei se propun următoarele două opțiuni: în defectele minore - suturarea aponevrozei cu suturi sintetice (*tension free*), în defectele ce nu este posibil de aplicat principiul dat, se efectuează reconstrucția folosind material sintetic. În modul acesta după confirmarea diagnosticului toate pacientele incluse în studiu au fost supuse tratamentului chirurgical. În majoritatea cazurilor intervenţia chirurgicală pentru ECP a fost efectuată sub anestezie peridurală – 19(55.8%), în 7(20.5%) cazuri sub anestezie generală, anestezie intravenoasă 6(17.6%) – şi anestezie locală 2(5.8%).

Excizia *en bloc* a fost efectuată depăşind 5-10 mm în limitele ţesuturilor sănătoase cu păstrarea integrităţii formaţiunii, cu excizia ţesutului subcutanat. În dependenţă de adâncimea endometriomului, în 7(25%) cazuri, situate subcutan, s-a efectuat numai excizia, în 16(59%) - excizia segmentului aponevrotic cu aplicarea suturilor „*tension free*” cu fire separate de polypropylene. În lotul nostru reconstrucția peretelui abdominal anterior cu plasa sintetică a fost efectuat în 3(12%) cazuri, la indicații absolute, din cauza invadării până la suprafața peritoneală, formând un defect major aponevrotic cu imposibilitatea aplicării suturilor „*tension free*”. În trei cazuri (3/28 – 10.7%), în legătură cu asocierea endometriozei pelvine (adenomioză şi endometrioza peritoneului pelvin) cu ECP, s-au efectuat intervenții chirurgicale simultane: histerectomie cu excizia ECP, rezecție a endometriozei retrocervicale şi ablația laparoscopică a focarelor de endometrioză prin coagulare monopolară.

În cazurile de ECPV, ca și în ECP, excizia chirurgicală este considerată drept metodă de elecție, de asemenea este importantă efectuarea unei excizii adecvate cu o marjă de 0.5–1.0 cm de țesut sănătos, în cazul în care o astfel de excizie nu compromite funcția structurilor adiacente [10, 38, 73, 198, 248]. Excizia extinsă, cu înlăturarea marjei de țesut sănătos în bloc cu formațiunea, oferă cea mai sigură șansă de vindecare, dar în caz de implicare a sfincterului anal, este indicată sfincteroplastia [248]. Contrar, excizia limitată, cu o rezervă foarte mică poate duce la eliminarea incompletă a tumorii, cu risc crescut de recidivă [248]. În lotul pacientelor cu ECPV (n=6, 17.6%) a fost efectuată excizia largă, *en bloc* cu 5–10 mm din țesutul adiacent formațiunii, pentru prevenire recurenței și malignizării. Absolut în toate cazurile (n=34, 100%) materialul excizat a fost supus verificării histologice, care a confirmat prezența glandelor endometriale și stroma endometrială.

Ținând cont că ECP este o patologie rară, printre aspectele insuficient studiate se remarcă și estimarea multilaterală a rezultatului tratamentului chirurgical la distanță din punctul de vedere a recidivelor și a calității vieții, în literatura de specialitate anglo-saxona, aceste aspecte sunt relatate în publicații unice cu concluzii incerte [50, 90, 142,151, 189, 226]. Conform datelor prezentate de Kang și coaut. [151], rata recidivei ECP după tratamentul chirurgical a constituit 2.7%, cauza principală fiind necunoașterea diagnosticului preoperator și drept consecință tratament chirurgical inadecvat. În studiul raportat de Horton și coaut. [142], realizat pe baza unei analize ample a 445 paciente cu ECP, la care a fost efectuat tratament chirurgical, rata relatată a recurenței, a constituit 4.3%. Unii autori recomandă tratament hormonal (simvastatină sau antagoniștii GnRH) postoperator în scopul prevenirii recidivii, în același timp sunt studii ce demonstrează că indiferent de terapia hormonala în cazul exciziei adecvate recidive nu sunt, fapt confirmat de studiul dat [80, 102, 133, 245, 250, 253, 269].

Zilele pat în mediu au constituit 5.3±0.5 zile (95% CI:4.206-6.382), perioada postoperatorie precoce a decurs fără complicaţii. Rezultatele cercetărilor proprii au dovedit că în cazul respectării principiilor de bază ale etapei rezecționale, intervenția chirurgicală este unica metodă de tratament a ECP, fapt constatat prin supravegherea pacientelor după tratamentul chirurgical pe o perioadă de 28.7±1.8 luni (95% CI:24.95–32.40). Supravegherea la distanță de la 6 până la 49 luni fără recidive.

Având în vedere prezența studiilor în aprecierea calității vieții (QL) pacientelor cu endometrioză peritoneală am considerat oportun determinarea indicatorului dat în ECP [50, 90, 189, 226]. În scopul aprecierii calității vieții a fost utilizat chestionarul *Endometriosis Health Profile – 5* (EHP–5) descris în capitolul II. În ansamblu, pacienții au raportat o îmbunătățire în scorurile de calitate a vieții cu o scădere semnificativă ($p<0.0001$) a

scorurilor medii de la 13.7±0.6 (95% CI:12.37–15.11) până la 2.4±0.7 (95% CI:1.205-3.742) postoperator, ceea ce înseamnă beneficii de la intervenția chirurgicală.

În scopul cuantificării intensității durerii care influențează nemijlocit la calitatea vieții, a fost utilizată scala vizuală în funcție de mimica feții (*Wong-Baker*), preoperator media fiind de 7.1±0.2, și postoperator 1.2±0.1, ($p<0.0001$).

În concluzie menționăm că din rezultatele acestui studiu în scopul prevenirii recurenței este necesar respectarea următoarelor principii în timpul efectuării tratamentului chirurgical la pacientele cu ECP: (1) excizie cu păstrarea integrității formațiunii; (2) excizia chirurgicală cu cel puțin o limită de margine *en bloc* peste 5–10 mm în limitele ţesuturilor sănătoase. Luând în vedere necunoașterea consecințelor plastiei cu plasă sintetică în sarcinile următoare la femeile de vârsta fertilă, de efectuat această metodă numai cu indicații absolute. Respectarea principiilor de bază în tratamentul chirurgical, contribuie semnificativ la preîntâmpinarea recidivei ECP după tratament chirurgical. Tratamentul chirurgical al ECP contribuie la ameliorarea calității vieții pacientelor cu ECP.

Actualmente endometrioza este considerată o patologie benignă hormonal dependentă, cu proliferarea țesutului în afara hotarelor uterine, dar care după caracteristicile morfologice și funcționale sunt identice structurii endometrului (focare endometriale, heterotopii endometriale) [20, 28]. Caracteristicile histopatologice comune pentru ECP sunt prezența structurilor endometriale, celulelor epiteliale, hemoragii persistente în interiorul focarelor și semnelor de inflamație [20, 33]. Tabloul morfologic prezintă celulele glandulare predominant uniforme, dar uneori poate fi atipie ușoară până la moderată cu nucleu proeminent [33, 191]. Pot fi observate celulele stromale dispuse în jurul unei rețele vasculare, prezența a unuia dintre cele două componente a fost de asemenea utilizat pentru diagnosticul de endometrioză [191]. In pofida faptului, că la ora actuală în literatura de profil există studii in acest domeniu, morfogeneza și morfopatologia endometriozei în colonizarea endometriozică a țesuturilor extrauterine și, în special, al celei de cicatrice postoperatorie la ginecopate și lăuze, rămâne una din problemele actuale [20, 28, 33, 88, 112, 118, 171, 191, 203, 209, 224]. De aceea ne-am propus evaluarea histologică a particularităților morfologice ale endometriozei cu localizare extrauterină și ale țesuturilor endometriozice colonizate în optimizarea conduitei medico-chirurgicale. Pentru realizarea și studierea acestui obiectiv s-a efectuat: (1) evaluarea morfologiei și caracterizarea descriptivă a particularităților endometriozei identificate la microscopia convențională; (2) evaluarea histologică imuno-histochimică a unor particularități ale stromei endometriozice și a țesuturilor cicatriciale endometriozic colonizate.

Pentru estimarea comparativă a particularităților morfologice ale componentei endometriozei ectopice de cicatrice ca prototip s-au utilizat particularitățile histologice ale

endometrului normal, în fazele proliferativă, secretorie și hemoragică. Evaluarea capacităților similare fazelor ciclice ale endometriozei s-a realizat în funcție de cele trei stadii evolutive ale fazelor ciclice endometrului uterin. S-a ținut cont de structurile morfologice generale: glande tubulare ușor rotund și/sau ovale; nucleele localizate bazal, hipercrome, cu prezența mitozelor unice; stroma din celule fuziforme, în raport nucleu-citoplasmatic cu predominarea aspectelor nucleare. În estimarea aspectelor secretorii a componentei endometriozice s-a ținut cont de: modelarea undulată și glomerulară vasculară, migrarea apicală a nucleelor apoi bazală al epiteliului glandular, conținut secretor sau sero-proteic în glande, stroma e mult mai laxă. De asemenea și a capacităților pseudo deciduale în zonele superficiale, prezența glomerulelor vasculare, inclusiv în zona superficială, fiind un criteriu cert a fazei luteine.

Ca modificări generale ale fazei hemoragice fiind luate în cont reacția pseudo deciduală a stromei și în jurul glomerulelor vasculari, congestie vasculară, trombe eritrocitare, reacții limfo-leucocitare hemoragii în stromă și în lumenul glandelor, aspecte de detersie și de detrită celular-proteică intraglandulară. În rezultatul macroscopiei s-au stabilit date privind morfologia structurii ale focarelor de endometrioză în colonizările țesuturilor plăgilor cicatriciale. Țesuturile înlăturate în colonizările endometriozice diagnosticate și non diagnosticate clinic s-au caracterizat ca o tumoare de volum, consistență moale-elastică și mai puțin dur-elastică. La palpare în 11(28.9%) cazuri formațiunea a fost apreciată ca o structură pseudo-nodulară. În secțiune, în toate cazurile tumora s-a caracterizat de prezența unui focar patologic asemănător unui nodul pseudo-adeno-fibromatos având margini neregulate, slab sau incert conturate și lipsa unei capsule sau vizualizarea unei delimitări certe dintre țesuturile endometriozic modificat și cele perifocale apreciate ca normale.

Dimensiunea maximă ale specimenului înlăturat, în mediu a constituit 35.7±3.4 mm (95% CI:28.77–42.70), pe când dimensiunile minime au alcătuit 26.4±2.9 mm (95% CI:20.41–32.47). Dimensiunile maxime a macropreparatului în dependență de localizare în cazul endometriomului peretelui abdominal anterior în medie a fost de 39.9±3.7 mm (95% CI:32.40–47.46), paralel dimensiunile maxime a endometriomului regiunii perineale și vaginale în medie fiind de 16.1±2.4 mm (95% CI:9.89–22.44), diferența statistic veridică (p=0.0027). La nivelul lamboului cicatricial, focarul endometriozic fiind prezentat de o structură fibrilar-trabeculară elastică orientată haotic și/sau mai puțin radiar, care în divers raport diminuează în aria țesuturilor

perifocale cu aspect de normă. Printre structurile trabeculare, cu predilecție în focarele endometriozice voluminoase, frecvent s-a observat prezența unui țesut cu o structură mult mai fină – țesut endometriozic propriu zis, de o nuanță coloră rozacee sau aspect brun. Țesuturile endometriozice în lambourile cicatriceale s-au manifestat printr-o varietate morfologică diversă. În 4(10.5%) cazuri fiind exprimate prin chisturi sau labirinte chistice căptușite cu o masă

netransparentă, albicioasă, purulentă. Acestea fiind întâlnite atât în aria structurilor fibrilare, precum și în zonele periferice inclusiv la limita cu zonele macroscopic vizual normale. În 23(60.5%) cazuri, pseudo-nodulii endometriozici s-au manifestat în limita țesutului endometrial stabilit și zonele periferice în aspecte micro-chistice ≤ 0.2–0.7cm în diametru, uneori fiind în formă de microlabirinte chistice cu conținut seros, pseudo-mucinos sau sangvinolent de culoare brună.

În 14(42%) cazuri parenchimul pseudo-nodului endometriozic manifesta o structură generalizată trabecular - fibrilară dezordonată cu aspecte restructurate în pseudo-faguri. În funcție de morfologia componenților structurali, în 29(76.3%) cazuri a predominat structura fibrilar-trabeculară elastică, iar în 7(18.4%) fiind determinat un coraport identic dintre componentele tisulare fibrilar-trabeculare și endometriozice. Țesutul endometriozic comparativ cu cel fibrilar-trabecular a predominat în 2(5.2%) cazuri.

Evaluarea histologică generală a structurii țesutului endometriozic a relevat prezența componentei stromale și glandulare cu particularități morfo-funcționale similare endometrului uterin ca cele de intumescență stromală celulară, mărire de volum, aspecte proliferative, remodelare vasculară, transformări reactive ciclice. În paralel cu aspectele histologice generale ciclice endometriale luate drept caracteristici normale, s-au evidențiat prezența unor particularități anormale cu diverse abateri de la particularitățile endometrului uterin. Structurile trabeculare fiind în linii generale conjunctiv-fibrilare sau fibrilar-musculare. Prin explorările histologice în metoda convențională (H&E) s-a stabilit o variație largă a componentei endometrioide. Componenta endometriozică manifestată de glande solitare tubulare sau chistic dilatate, cu stromă discretă, dispersate în aria țesuturilor fibro-musculare și conjunctiv-musculare a fost determinată într-un caz (2.6%). În cazurile respective printre fibrile conjunctiv-musculare fiind observate o discreție de stromă endometriozică slab diferențiată. În 29(76.3%) cazuri a fost prezentată prin complexe glandular-stromale de dimensiuni mici, medii sau gigante. Complexele glandular-stromale fiind identificate și în fâșii intercalate cu structură conjunctiv fibrilară, fibrilar-musculară, celulo-adipoase și/sau mixte ale țesuturilor colonizate Din cazurile descrise anterior în paralel cu complexele glandulare în 13(44.8%) cazuri componenta endometriozică a fost prezentată în aspecte de stromă citogenă compactă sau laxă. În 9(23.6%) cazuri componenta endometriozică avea o morfologie mixtă în glande solitare dispersate, insule de stromă endometriozică și complexe glandular-stromale variate în volum, acestea fiind la consistență mult mai elastice. În diagnosticul histologic complexele endometriozice glandular-stromale s-au exprimat cu o variație numerică a structurilor glandulare unice de la 1–2 glande cu aspecte tubulare, ovale, la multiple mai mult de 8-10 glande cu aspect tubular și chistic deformat dilatate. Epiteliul glandular ca și stroma fiind frecvent sensibile la modificări ciclice. Iar în unele cazuri s-

au observat glande cu epiteliu indiferent sau contrar reacțiilor ciclice ale stromei. În structurile glandulare chistic deformate epiteliu frecvent fiind aplatizat sau unistratificat cilindric. Particularitățile respective sunt direct caracteristice cu cele ale endometrului normal în sindromul estrogeno-progesteronic. În divers raport structurile endometriozice au fost circumscrise de o componentă pseudo-mixomatoasă, cu predilecție atribuite complexelor medii și gigante. Particularitățile pseudo-mixomatoase manifestau o variație spiralată în aria focarului endometriozic. De asemenea, în divers raport a fost determinată și componenta fibro-celulară, caracterizată de fibrocite, fibroblești atât la periferia focarului endometriozic cât și la nivelul stromei. Apariția fibrocitelor, fibroblaștilor la nivelul periferic sau în compoziția stromei ca atare, poate fi privit ca un criteriu al accelerării proceselor fibro-plastice precum și un indice a duratei endometriozei. În funcție de fazele ciclice au fost observate și remodelări ale rețelei vasculare la nivelul stromei endometriozice. În cazurile care manifestau reacții caracteristice endometrului fazei secretorii, vascularizarea s-a caracterizat prin remodelări în aspecte de mici glomerule vasculare. O altă particularitate depistată a constituit și prezența aspectelor atât indiferent precum și mai agresiv ale țesutului endometriozic față de țesuturile micro-colonizate, acestea fiind manifestate prin aspecte pseudo-invazive în progresie, caracterizate de infiltrarea stromei sau a componentei celulare printre structurile fibrilar-celulare contopindu-se cu fibrele țesutului conjunctiv-muscular și rețeaua vasculară, sau din potrivă realizate prin aspect ondulat haotic, formând o rețea comunicantă dintre complexe glandular–stromale endometriozice. În paralel, în unele câmpuri de vedere s-a observat, răspândirea componentei celulare stromale pe parcursul rețelei vasculare. În funcție de morfologia țesuturilor endometriozic colonizate stabilite cu o frecvență de 25(65.7%) cazuri a predominat localizarea structurilor endometriozice în țesuturile fibrilar-conjunctive și celulo-adipos comparativ cu 6(15.7%) cazuri în țesuturile Cu o frecvență de 4(10.5%) în divers raport țesutul colonizat a fost identificat în zona dermică, din care în 3 cazuri cu proeminări deformate fibro-papilomatoase ale suprafeței dermei. În 3(7.8%) cazuri țesutul endometriozic colonizat manifesta o structură tisulară mixtă conjunctiv-musculară și celulo-adipoasă cicatricială cu elemente ale dermei, inclusiv într-un caz cu prezența și a țesutului conjunctiv peritoneal. Structurile glandular-stromale în aria țesuturilor colonizate se caracterizau, mai frecvent, prin structuri în aspecte de cuiburi endometriozice, sau în platouri din câteva complexe de tip mozaic. Reflectând un aspect localizat, micro-macro pseudonodular în divers raport determinate prin structuri tisulare stromale periferic pseudomixomatoase în comparație cu țesuturile colonizate. O particularitate stabilită în studiul dat, care a fost observată de comun cu cele menționate în 7(18.4%) cazuri, care în opinia noastră este drept o manifestare a activității sau ale agresivității endometriozei în țesuturile endometriozic colonizate, a constituit prezența elementelor stromale endometriale neoformate la distanță de complexele

endometriozice primare. Acestea fiind caracterizate prin structuri globoide vascular-stromale cu glande unice sau aglandulare exprimate doar prin stromă celulară endometriozică. Structuri respective globoide, au fost determinate preponderent în focarele endometriozice voluminoase, cu predilecție a structurilor globoide aglandulare, care se manifestau ca bucle de stromă endometriozică și fibrilar conjunctivă. Structurile date pot fi întâlnite atât în limita țesuturilor conjunctiv-fibrilare sau musculare endometriozic colonizate, cât și la distanță semnificativă în afara focarului primar. Unele fiind observate inclusiv la frontiera dintre țesutul fibrilar-conjunctiv peritoneal și celulo-adipos, în aspect general fiind priviți ca niște sateliți endometriozici neoformați. În 27(71%) de cazuri complexele endometriozice, inclusiv în cazurile de dimensiuni mici sau medii, au fost caracterizate de structuri glandulare cu aspect tubular ușor ondulat sau fisurat. Epiteliul glandular fiind cu predilecție cilindric unistratificat sau polistratificat. În complexele de tip gigant sau mediu fiind prezente și glande chistice cu aceleași particularități a epiteliului.

Pe unele arii cu stroma mai citogenă, epiteliul glandular s-a caracterizat în focar prin celule ușor deplasate la diverse nivele cu prezența de celule clare la bază, mitoze unice ce corespund mai mult cu particularitățile endometrului în stadiile incipiente sau medii ale fazei proliferative. În 2(5.2%) cazuri au fost semnalate particularități caracteristice endometrului corespunzător fazei proliferative și structuri glandular-stromale gigante și medii cu procese hiperplazice caracterizate prin prezența aspectelor proliferative epiteliale mai evidente, inclusiv unele profiluri displazice caracterizate de nuclee hipercromate mari. În structurile endometriozice cu glande mixte tubular-chistice, în paralel cu aspectele epitelial proliferative s-a observat prezența structurilor polipoase cu glande unice, elemente mioide și elastice fibrilare

Componenta celulară limfocitară a variat de la discretă la moderată, atât la nivelul stromei cât și perifocal. În unele cazuri adiacent unor glande chistic dilatate în aria stromei sa constatat accentuarea perifocală a elastozei exprimată în fibre fine s-au fascicole elastice. Structuri cu fibre elastice s-au determinat și în aria țesuturilor microcolonizate la distanță în proecția respectivă. În prezența modificărilor menționate, în 2(5.2%) cazuri s-au evidențiat structuri epitelial - stromale cu aspect bizar, dat fiind faptul că componenta epitelială se apreciază la periferia focarului endometriozic. La limita fibrelor elastice în zona perifocală s-au relevat celule stromale endometriozice dispersate haotic. Fenomenul dat a fost apreciat de noi drept cazuistic, fiind în opinia noastră, rezultat a elastozei musculare netede cu diverticularea chisturilor glandulare majore cu inversie epitelială, dat fiind faptul că prin secțiuni repetate examinate la diverse nivele acest fenomen nu a fost depistat. În paralel cu aspectele menționate concomitent puteau fi întâlnite complexe glandular - stromale minore prezentate prin glande tapetate cu epiteliu cilindric, cu nuclee la diverse nivele și o stroma discretă dar cu manifestări reactive prezentate

prin celule intumescente și nuclee rotunjite, hipocrome, însoțită de histiocite, macrofage și componenta eritrocitară, aceste fiind caracteristice pentru particularitățile de retrogresiune a stromei după reacții incomplete de tip secretor.

În 9(23.7%) cazuri la nivelul complexelor glandular-stromale endometriozice, inclusiv în structurile endometriozice mici și globoide stromal-vasculare comparativ cu cele neoformate s-a identificat prezența modificărilor post hemoragice asociate cu inflamația caracterizate prin hemosideroză, histiocite impregnate cu hemosiderină, macrofage încărcate cu hemosideroză asociate cu reacții limfocitare sau limfo-granulocitare. Componenta celulară inflamatorii fiind cu mult mai mică comparativ cu hemosideroza.

O altă particularitate determinată a fost complexele glandulare cu dilatări chistice semnificative, a constituit stocarea mucusului și exsudatului proteic cu elemente histiocitare pigmentate în degenerescență. În situațiile respective stroma periglandulară cu impurități celulare stromale și prezența elementelor histiocitare, macrofagale cu elemente de hemosiderină formând aspecte simpliste celulare polinucleare. Hemosiderofagile fiind prezente și în stroma fibrilară adiacentă focarului endometriotic. O altă particularitate observată în 2(5.2%) cazuri au fost focarele endometriozice cu glande tapetate cu un epiteliu aplatizat sau uni-stratificat, prezența unui conținut proteico-leucocitar sau detrit leucocitar, stroma endometriozică mai retractilă dar cu celule fuziforme ușor intumescente în asociere cu elemente celulare limfocitare focare, uneori infiltratul era predominat de o componentă limfo-leucocitară de la discret la marcat.

În 11(28.9%) cazuri complexele endometriozice au manifestat modificări reactive caracterizate prin aspecte a fazei secretorii cu mărire în volum, reacție pseudodeciduală a stromei cu aspect lax, prezența unor aspecte accentuate vasculare unele de tip glomerular la nivel de stromă. Epiteliul păstrând un aspect unistratificat înalt ciliat. În 2(5.2%) cazuri s-au marcat reacții al focarelor endometriozite caracteristice fazei hemoragice, aceste fiind manifestate prin aspecte ireversibile ca micșorarea de volum a stromei, aplatizarea epiteliu glandular, lumenul structurilor glandulare fiind căptușit cu o masă proteico-hemoragică.

Remarcăm că modificările stabilite ca particularități al fazei secretorii și cele ale fazei hemoragice variază după intensitate între complexele endometriozice în unul și același caz, fiind întâlnite concomitent la unul și același pacient diferite aspecte ciclice. De asemenea fiind prezente modificări asincrone, stroma manifestând o reacție de tip secretor, iar glandele cu persistarea epiteliului inactiv sau proliferativ sugestiv pentru efectul tulburărilor estrogen-progesteronice. În acest studiu s-a stabilit că modificările confirmate drept particularități ale fazei secretorii și cele ale fazei hemoragice se diversifică după intensitate între complexele endometriozice în unul și același caz. Prezența elastozei în modificările respective a fost determinată în 14(37%) cazuri studiate, în care 9(64,3%) fiind slab sau moderat vizibilă cu

aspecte de precipitate slab diferențiate și mai frecvent în formă de fibre fine sau de grosimi variabile și/sau fascicole elastice la nivel de stromă endometriozică, inclusiv repartizate în focarele endometriozice mici și printre țesutul fibrilar conjunctiv adiacent.

Structurile glandulare prezentau un epiteliu endometrial activ unistratificat sau în aspecte proliferative, inclusiv în complexele glandular-stromale în care sa remarcat elastoză în forme de bucle dense fibrilare, care mimează aspectul de platoruri elastice. Țesutul muscular a fost evedențiat în formă de fascicule musculare abrupte de țesutul conjunctiv în zonele cu prezența focarelor endometriozice stromale cu aspecte invazive și mai puțin frecvent în aspecte de fâșii contopinduse cu periferia stromei pseudonodulilor glandulari stromali. Fibrilele musculare cu modificării distrofice evidente

Coraportul dintre țesutul muscular și cel conjunctiv, fascicole musculare și miocite dispersate cu o morfologie de normă, erau prezente și la nivelul masivelor fibrilar-conjunctive. Pe unele arii, țesuturile musculare și conjunctiv-fibrilare manifestau un coraport identic și cu fibrele elastice. Coraportul dintre țesutul muscular și cel conjunctiv, fascicole musculare și miocite dispersate cu o morfologie de normă, erau prezente și la nivelul masivelor fibrilar-conjunctive. Pe unele arii, țesuturile musculare și conjunctiv-fibrilare manifestau un coraport identic și cu fibrele elastice. Prin utilizarea colorației cu *Orceină* pentru fibre elastice s-a confirmat cu certitudine prezența elastozei în cadrul țesuturilor endometriozic colonizate. Pe unele arii s-au atestat complexe endometriozice înglobate în țesut fibrilar elastic ale țesuturilor colonizate.

Revizuirea histologică a endometriozei ectopice, în special cicatriciale și ale țesuturilor endometriozic colonizate prin ectopie a endometrului a relevat structural și morfo-funcțional, în pofida unor particularități generale comune cu endometrul normal, inclusiv capacitatea de restructurare ciclică și transformare deciduală în eventualele sarcini, endometrioza ectopică diferă de endometrul normal al uterului.

Comparativ cu endometrul uterin, produsele secundare care se formează la nivelul endometriozei ca rezultat al transformărilor ciclice, nu sunt supuse proceselor de detersie sau de evacuare din zonele respective, acestea rămânând la limita endometriozei, fiind supuse unor mecanisme de stocare și transformare în alt substrat inactiv la nivelul focarelor endometriozice, astfel dând posibilități de reproducere a stromei și progresiei componentelor endometriozice renovate precum și evoluarea unor anormalități și transformări ale focarelor endometriozice și a țesuturilor colonizate cu impact morbid nefavorabil.

Așadar, în rezultatul studiului macro-microscopic a țesuturilor cicatriciale endometriozic colonizate s-a stabilit că acestea reprezintă nu doar o endometrioză tipică ectopică cu particularități morfo-funcționale ciclice, dar o transformare tumorală benignă pseudonodulară cu

particularități frecvent progresive prin aspectele invazie și de reproducere ce induce creșterea în volum a focarului endometriozic primar. Aceste transformări caracterizează endometrioza ectopică și țesuturile endometriozic colonizate drept o tumoră - *endometriom ectopic benign de cicatrice.* Morfopatologia care pledează pentru noțiunea de *endometriom ectopic benign* evoluat în studiul dat o constituie prezența naturii endometriozice tipice (glanda cu epiteliu inactiv, circumscrisă de o manșetă nesemnificativă de stromă endometriotică cu rețea vasculară) și transformările structurii glandulare, glandular-stromal și/sau mixte prin componentul glandular chistic. În funcție de morfologia și morfo-patologia modificărilor, se pot distinge două forme evolutive: forma inactivă și forma activă. Forma inactivă se manifestă printr-o stromă celulară inexpresivă, glande cu epiteliul inert, vascularizare slabă și lipsa sau prezența unor capacități reactive ciclice. Forma activă este exprimată prin aspecte proliferative sau polipoide, prezența unor displazii nucleare fără atipii, stroma vascularizată și capacități reactive morfo-funcționale ciclice care sugerează riscul dezvoltării unui proces tumoral malign. Un alt fenomen al activității sau agresivității endometriomului stabilit în studiul dat l-a constituit prezența formațiunilor globoide endometriozice neformate la distanță de focarele primare în aspecte de bucle, stromele endometriozice sau stromal-glandulare, care se privesc ca sateliți endometriozici, inclusiv la nivelul țesuturilor cu particularități structural normale. Acest fenomen diagnosticat în opinia noastră reprezintă activitatea progresivă a endometriomului și merită atenție în conduita postoperatorie. În endometriomul benign în funcție de capacitățile reactive ciclice, de procesele de stocare care induc apariția reacției histiocitare, macrofagale, a histiocitelor pigmentate și hemosiderofagilor precum și a intensității componentei inflamatorii limfocitare și polimorfonucleare are loc diverse transformări glandular-stromale și ale țesuturilor endometriozice colonizate de tip pseudo sau xantomatoase, pseudomixomatoase și inflamatorii persistente. O altă particularitate morfologică depistată în studiul dat a constituit prezența elastozei la nivelul stromei și țesuturilor, caracteristici ce nu pot fi determinate într-un endometru normal. Elastoza observată poate înlocui parțial sau completamente focarele endometriozice cu implicarea țesuturilor colonizate și transformări elasto - fibrozice ale acestora, ce determină o altă formă morfologică ca fibroelastoma. În acest mod, menționăm că diagnosticul histologic al endometriozei ectopice în special a celei cicatriciale este dificil, dar totodată este important de a ține cont că morfopatologic ea se reprezintă ca un endometriom ectopic benign cu particularități evolutive atât inactive cât și active. Ultimele cu manifestări progresive și invazive ce pot determina prezența reminiscentelor endometriozice după înlăturarea focarului primar. O altă particularitate semnificativă este că ECP poate imita aspectele unui pseudoxantom, pseudomixom sau a unei fibroelastome care pot fi luate în cont ca forme evolutive ale endometriomului cicatricei postoperatorii. Prezența sau suspiciunea proceselor displazice

proliferative pot servi un marcher predictiv și sugestiv pentru riscul dezvoltării unui proces malign.

Un rol important al examenului imunochistochimic în ECP constituie stabilirea definitivă a diagnosticului în cazurile de incertitudine a examenului histologic. Conform studiului prezentat de Haga T și coaut. [134] a fost demonstrat că în 74/84 (88.1%) din specimenele de stromă endometrială toracică au prezentat o colorație pozitivă pentru CD10. În așa mod a fost dovedit că colorația imunohistochimică pentru CD10 poate fi utilă pentru diagnosticarea endometriozei toracice, similară cu alte tipuri de endometrioză ectopică. La moment în literatura de specialitate un număr limitat de studii au stabilit că CD10 este un marker imunohistochimic util al celulelor stromale endometriale și are valoare distinctivă de diagnostic în ectopiile endometriale [122]. Studiile recente demonstrează că CD10 este un marker imunohistochimic foarte sensibil și diagnostic util al stromei endometriale normale și al neoplasmelor stromale endometriale, în special nodul stromal endometrial și sarcomul stromal endometrial de grad scăzut [122, 134]. Studiile date recomandă examenul imunohistochimic cu CD10 în cazul diagnosticelor incerte, fiind sensibil la identificarea stromei endometriale și pentru confirmarea definitivă a diagnosticului de endometrioză [122, 134].

Din cauza modificări morfologice a ECP care uneori este greu de identificat cu certitudine, în studiul curent a fost efectuată și cercetarea imunochistochimică**,** cu scopul confirmării definitive a diagnosticului și determinarea expresiei CD10, receptorilor de progesteron (RP), receptorilor de estrogeni (RE–α), vimentin, CK7, Ki 67 cu clonele și metodele descrise în capitolul II.

Examenul imunohistochimic CD10 cu anticorpi monoclonali colorație difuză intensă a membranei stromei citogene (Mc+++), absența colorației celulelor endometriale. Rezultatele obținute ne certifică diagnosticul definitiv de ECP. O prioritate a examenului imunohistochimic CD10 este constatarea gradului optimal de rezecție a endometriomului, aceasta fiind confirmată prin absența elementelor glandular-endometriale și stromei citogene la periferie. Utilizarea anticorpilor monoclonali CD10 a fost efectuată în treisprezece cazuri în toate (13/13, 100% cazuri) constatate rezultate echivalente colorație intense difuze membranei stromei citogene (Mc+++).

Luând în considerare prezența studiilor în literatura de specialitate despre nivelurile expresiei ale RE–α și RP în endometrioza pelvină, care variază în mod previzibil cu fazele ciclului menstrual confirmând că în timpul fazei secretoare RE–α este mai puțin exprimat atât în celulele glandulare, cât și în cele stromale, iar RP este vădit exprimat în componenta stromală, cât și rolul semnificativ al acestor receptori în depistarea formelor maligne, ne-au determinat să utilizăm aceste metode și în cazul ECP [70].

În cazul utilizării anticorpilor monoclonali RP a fost identificată colorație intensă a nucleelor glandei endometriale și membranei stromei citogene (N+++/Mc+++). În acest studiu distribuirea RP în ECP a variat – 95.4±0.9% (95% CI:93.30–97.56).

La calcularea indexului Allred DC și coaut. (1998) s-a stabilit că indicele mediu a Total Score (TS) a fost de 7.8±0.1 (95% CI:7.540–8.032), pentru Proportion Score (PS) – în toate cazurile și pentru Intensity Score (IS) – 2.7±0.1 (95% CI:2.540–3.032).

Expresia receptorilor de estrogen și progesteron deține un rol important în geneza malignizării endometriozei [70]. Estrogenul aderă la receptorii potriviți din nucleu şi lansează expresia genică, tot odată stimulând proliferarea celulară [70]. Distribuirea RP în ECP a variat – 95.9±0.9% (95% CI:93.74–97.95). În cazul aprecierii expresiei RE-α: colorația nucleului celulelor glandelor epiteliale (N++). Indexul Allred DC și coaut. (1998) a constituit în mediu Total Score (TS) a fost de 4.4±0.5 (95% CI:3.240–5.530), Proportion Score – 3.1±0.4 (95% CI:2.172-3.982), Intensity Score – 1.3±0.1 (95% CI:1.017–1.598).

Vimentina este o proteină intermediară prezentă în citoplasma din celulele de origine mezenchimală, și citokeratina în celulele de origine epitelială [253]. Expresia lor poate fi utilizată ca un marker de diferențiere a celulelor [253]. S-a constatat expresia vimentinei în epiteliul glandular și stromă, în timp ce citokeratina este exprimată numai în celulele epiteliale [253]. Actualmente în literatura anglo-saxonă sunt studii ce confirmă importanța expresiei vimentinei și CK7 pentru endometrioza eutopica și ectopică [253].

Examenul imunochitochimic cu vimentină, efectuat în treisprezece cazuri a fost obținută colorație difuză a citoplasmei glandelor endometriale (C+++). În cazul efectuării examenului imunochistochimic cu CK7 în toate cazurile am obținut colorație inntensă difuză a citoplasmei glandelor endometriale (C+++), colorația stromei nu sa determinat.

Ki-67 servește drept indicator al activităţii mitotice celulare, fiind un indicator a proliferării celulare. Creşterea expresiei Ki-67 indică o proliferare celulară şi este constatată în faza proliferativă a ciclului menstrual [70, 150]. În studiul actual varorele a Ki-67 au fost scăzute, medie fiind de 4.5±0.7% (de la 2 la 10).

La finele acestui subcapitol se poate concluziona că atunci când examenul morfo-patologic este echivoc, examinarea imunchistochimică prin determinarea expresiei receptorilor de progesteron **(**RP), receptorilor estrogeni (RE–α), vimentin, CK7**,** Ki 67 contribuie la stabilirea definitiva a diagnosticului, determinarea gradului adecvat de rezecție a formațiunii de volum.

În încheierea acestui capitol menționăm că intervenția chirurgicală, în fiecare caz de ECP necesită o abordare individuală în dependență de mărimea formațiunii, extinderea în țesuturile adiacente. Principiul de bază a primei etape fiind excizia *en bloc* cu păstrarea integrității formațiunii, în scopul prevenirii recidivei și malignizării. Etapa reconstructivă de asemenea

necesită o tactică selectivă în- deosebi utilizarea aloplastiei la pacientele primipare, în scopul micșorării riscului apariției durerii în timpul ultimului trimestru a sarcinii ulterioare.

Evaluarea morfologică a ECP stabilește următoarele particularități: (1) depistarea formelor evolutive active și inactive; (2) prezența elastozei la nivelul stromei și a țesuturilor; (3) detectarea formațiunilor globoide endometriozice neformate la distanță de focarele primare în aspecte de bucle stromale endometriozice sau stromal-glandulare apreciate ca drept sateliți endometriozici; și (4) imitarea aspectelor morfologice a pseudoxandomului, pseudomixomului sau fibroelastomei.

Profilul imunochistochimic a ECP este caracterizat prin următoarele: (1) CD10 – expresia intensă difuză a membranei stromei citogene (Mc+++); (2) RP – colorație intensă a nucleelor glandei endometriale și membranei stromei citogene (N+++/Mc+++); (3) RE – expresie moderată a nucleului celulelor glandelor epiteliale (N++); (4) Vimentin – colorație difuză a citoplasmei glandelor endometriale (C+++); și (5) CK7 – expresie intensă difuză a citoplasmei glandelor endometriale (C+++).

CONCLUZII GENERALE

1. Manifestările clinice au fost prezentate prin simptomul clasic - durerea catamenială în 61.8%, și în 38.2% prin durere permanentă care nu este patognomonică pentru ECP(p>0.05). Concomitent creșterea formațiunii în volum în dependență de ciclul menstrual s-a depistat în 70.6% cazuri, comparativ cu absența semnului dat – 29.4% cazuri, (p=0.0014). În special prezența semnelor clinice nespecifice ne impune un diagnostic diferențial foarte atent a formațiunilor peretelui abdominal.
2. Din rezultatele obținute au fost stabilite particularitățile de localizare a ECP cu predominarea: în regiunea peretelui abdominal anterior *vs*. regiunea perineală (82.4% *vs*. 17.6%, p<0.0001), incizia Pfannenstiel *vs*. laparotomia mediană (92.3% *vs*. 7.7%, p<0.0001). În laparatomia Pfannenstiel a fost evidențiat dominarea ei în unghiul stâng (75%) *vs*. unghiul drept (16.6%) *vs*. bilateral (4.2%) *vs*. central (4.2%, p=0.0012). După localizare, în raport cu cicatricea postoperatorie, s-a constatat dominarea endometriomelor peretelui abdominal în proiecția cicatricei (96.55%) comparativ cu endometrioma la distanță (3.44%, p<0.0001). În dependență de amplasarea endometriomului în straturile anatomice a peretelui abdominal mai frecvent a fost depistată localizarea superficială comparativ cu cea profundă (89.3%*vs*.10.7%, p<0.0001).
3. În baza cercetării efectuate referitor la structura intervențiilor chirurgicale predispozante dezvoltării ECP s-a constatat dominarea operației cezariene (89.3%) în comparație cu intervențiile ginecologice tradiționale și laparoscopice (10.7%, p<0.0001). În cazurile ECPV a predominat epiziotomia (50%) *vs*. suturarea rupturilor postnatale (33.3%) *vs*. înlăturarea chistului vaginal (16.6%). Au fost constatați factorii potențiali de risc responsabili de dezvoltarea ECP: operația cezariană (89.3%, p<0.0001), primiparele (80%, p<0.0001), operațiile programate (76%, p=0.0005), membrana amniotică intactă (88%, p<0.0001).
4. În prisma examinărilor ultrasonografice şi dopplerografice efectuate au fost stabilite criteriile imagistice caracteristice ECP: formațiune de volum rotund/ovală, hipoecogenă cu contur hiperecogen, cu dimensiunile maximale a endometriomelor în mediu de 23.9±2.7 mm (95% CI:18.25-29.45), și dimensiunile minimale – 15.9±2.1 mm (95% CI:11.65-20.18), cu prezenţa vascularizării 11(91.7%) cazuri și lipsa vascularizări în 1(8.3%), (p=0.0001). În dependență de severitatea vascularizării ECP au fost stabilite trei tipuri ale ei:periferică, mixtă și centrală. Criteriile TC caracteristice pentru ECP: formațiune omogenă, cu prezența infiltrației liniare care radiază periferic la țesutul subcutan adiacent de la nodul central. Criteriile IRM caracteristice pentru ECP: prezenţa incluziunilor micro-hemoragice.
5. Analiza rezultatelor tratamentului chirurgical a dedus că volumul optimal a operației constă în excizia *en bloc* cu depăşirea 5-10 mm în limitele ţesuturilor sănătoase, păstrând integritatea

formațiunii. Localizarea superficială a endometriomului, condiționează efectuarea unei exciziei extinse.

6. În baza studiului au fost determinate următoarele particularități morfologice: (1) depistarea formelor evolutive active și inactive; (2) prezența elastozei la nivelul stromei și a țesuturilor; (3) detectarea formațiunilor globoide endometriozice neformate la distanță de focarele primare în aspecte de bucle stromele endometriozice sau stromal-glandulare apreciate ca sateliți endometriozici; (4) imitarea aspectelor morfologice a pseudoxandomului, pseudomixomului sau fibroelastomei. Profilul imunohistochimic a ECP este caracterizat prin expresia pozitivă în glandele endometriale (CK7, vimentin, RP, RE-α) și în stroma citogenă (CD10, RP, RE-α).

RECOMANDĂRI PRACTICE

1. În timpul intervențiilor chirurgicale obstetrico-ginecologice rezultate cu deschiderea cavității uterine (operația cezariană, miomectomia), în scopul profilaxiei ECP se recomandă de efectuat: (1) exteriorizarea uterului din cavitatea abdominală; (2) schimbarea meşelor folosite pentru asanarea cavităţii uterine; (3) utilizarea firelor de sutură separate la suturarea uterului și straturilor peretelui abdominal anterior; (4) la suturarea peretelui abdominal, utilizarea irigării sub presiune a plăgii operatorii și în deosebi a unghiurilor (la incizia Pfannenstiel) cu o cantitate substanțială de soluţii saline.
2. În pofida că este o patologie rară, este logic includerea ECP în algoritmul de diagnostic diferențial a formațiunilor de volum localizate în proiecția cicatricei postoperatorii (infiltrat a cicatricei postoperatorii, abces ligatural, hernie postoperatorie, granulom, procese tumorale), la pacientele care au suportat intervenții obstetrico-ginecologice.
3. Pentru stabilirea diagnosticului de ECP preoperator în absența simptomatologiei clasice se recomandă efectuarea (USG + dopplerografie, TC, IRM), care ne relevă semnele imagistice specifice cu determinarea gradului de invazie în țesuturile adiacente ce influențează la aprecierea volumului corect al intervenției chirurgicale.
4. Prezența corelației dintre tabloul imagistic prin IRM caracteristic pentru ECP micro-hemoragiile în interiorul nodulului și procesul perifocal accentuat în dependență de perioadele ciclului menstrual, sugerează importanța efectuării IRM în zilele înainte sau imediat după *mensis*.
5. Intervenția chirurgicală cu respectarea concepției de bază a etapei rezecționale excizia *en bloc* depăşind 5-10 mm în limitele ţesuturilor sănătoase, cu păstrarea integrităţii formațiunii, asigură prevenirea recurenței. Etapa reconstructivă este efectuată În dependență de

dimensiunile defectului aponevrozei prin următoarele opțiuni: în defecte mici - suturarea aponevrozei cu suturi sintetice *polypropylene* după principiul *tension free*, în defectele extinse când nu este posibil de aplicat principiul dat, se efectuează reconstrucția folosind materialul sintetic.

6. Examenul morfopatologic și profilul imunchistochimic prin determinarea expresiei receptorilor de progesteron (RP), receptorilor estrogeni (RE-α), vimentin, CK7**,** Ki 67 contribuie la stabilirea definitivă a diagnosticului, determinarea gradului adecvat de rezecție a formațiunii de volum.

Recomandările practice sunt prevăzute pentru specialiști în domeniul chirurgie, obstetrică și ginecologie, imagistică, morfopatologie și imunohistochimie, rezidenți și studenți seniori ai Universității de Medicină.

Bibliografia

1. Buvnariu N, Bîgiu N, Maier A, Cobelschi C, Boieriu, L, Cârstocea, R. Endometrioza de perete abdominal-prezentare de caz. *Jurnal Medical Braşovean*. 2014 . nr1, p.102-105.
2. Cezar C, Şerbănoiu C, Grigoraş M, Vârtej P. Aspecte imunologice în endometrioză. *Ginecology*. 2008; 4(4) p. 259-263.
3. Edu A, Mitran M. Endometrioza extragenitală-cicatrice post-miomectomie. Prezentare de caz. *Ginecologia*. 2016 ;4(13) p.39-41.
4. Ghidirim Gh, Mişin I, Mişina A, Rojnoveanu Gh, **Zaharia S**, Chemencedji I. Endometrioza muşchiului rect abdominal. *Archives of the Balkan Medical Union.* 2015, vol.50, nr.2 (suppl. 1), p.16-22.
5. Jegan A, Dimienescu O, Dull A. M. Noi markeri pentru diagnosticul non-invaziv în endometrioza. *Jurnal Medical Braşovean*. 2014;nr.2,p.39-41
6. Mişin I, Gladun E, Mişina A. Endometrioza peretului abdominal anterior. *Buletinul Academiei de Ştiinţe a Moldovei (Ştiinţe Medicale).* 2010, no.3(26), p. 99-105.
7. Mișina A, **Zaharia S**, Mișin I, Fuior L, Petrovici V. Endometrioza cicatricei postoperatorii după operație cezariană. *Buletinul Academiei de Ştiinţe a Moldovei (Ştiinţe Medicale).* 2014, no.3(44), p.122-126.
8. Mișina A, **Zaharia S**, Mișin I. Diagnosticul preoperator al endometriomei cicatricei postoperatorii. *Buletinul Academiei de Ştiinţe a Moldovei (Ştiinţe Medicale).* 2015, no.4(49), p.48-51.
9. Mișina A, Mișin I, **Zaharia S**, Chemencedji I. Endometrioza cicaticei postoperatorii după miomectomie. *Buletin de Perinatologie.* 2016, nr.1(69), p. 137-140.
10. Mişina A, **Zaharia S**, Mişin I, Petrovici V. Endometrioza cicatricială perineală şi vaginală. *Archives of the Balkan Medical Union.* 2015, vol.50, nr.2 (suppl. 1), p.70-75.
11. **Zaharia S**, Mișina A, Mișin I.Endometrioza cicatricei postoperatorii complicată cu hemoragie externă: prezentare de caz . *Revista de Ştiinţe ale Sănătăţii din Moldova.* 2018, nr. 1(15), 101-93. ISSN 2345-1467.
12. **Zaharia S.** Endometrioza ombilicală. *Archives of the Balkan Medical Union*. 2016, vol.51, nr.1 (suppl. 1), p.211-214.
13. **Zaharia S.** Transformarea malignă a endometriozei cicatricei postoperatorii. *Buletinul Academiei de Ştiinţe a Moldovei (Ştiinţe Medicale).* 2015, no.4(49), p.73-77.
14. Авраменко Н.В. Эндометриоз: патогенез, классификация, диагностика, современные аспекты терапии.*Патологія.* 2014.№ 2(31).С.4-11.
15. Баранов В.С. Эндометриоз как проблема системной генетики. *Журнал акушерства и женских болезней.* 2013.Т. LXII, № 1.С.71-78.
16. Буянова С. Н. и соав. Эндометриоз рубца после лапаротомии: ультразвуковая диагностика, хирургическое лечение, патологоанатомическое обоснование. *Российский вестник акушера-гинеколога.* 2017;17(4): 49-53.
17. Васин И.В., Мнихович М.В., Снегур С.В., Галлямова А.Р. Морфология экстрагенитального эндометриоза: эндометриоз послеоперационного рубца. *Морфология.* 2016. Т. 149. № 3. С. 47.
18. Демидов В. Н. Экстрагенитальный эндометриоз и его ультразвуковая диагностика. *Ультразвуковая и функциональная диагностика.* 2010.№3. 102-111.

19. Енькова Е.В. Влияние наружного генитального эндометриоза на психоэмоциональное состояние и качество жизни пациенток. *Медицинский совет*. 2015. №9. С.62-65.

20. **Захария С.Л.** Эндометриоз послеоперационного рубца. *В сборнике: Результаты фундаментальных и прикладных исследований в области естественных и технических наук сборник научных трудов по материалам Международной научно-практической конференции. Агентство перспективных научных исследований* (АПНИ). 2017. С. 91-94.

21. Корбут И.А. Адамович Д.М. Эндометриоз послеоперационного рубца в практике врача. *Актуальные проблемы медицины: Сборник научных статей Республиканской научно-практической конференции и 23-й итоговой научной сессии Гомельского государственного медицинского университета*. 2014. С. 140-142.

22. Корейба К.А., Фатихов И.Р., Рызванов А.А., Федотов С.С. Экстрагенитальный эндометриоз на фоне послеоперационной вентральной грыжи (клинический случай). *Практическая медицина.* 2010. №4(43). С.151-152.

23. Кочуков Б.П., Мимоход А.А. Клинический случай экстрагенитального эндометриоза. *Московский хирургический журнал.* 2015. №6(46). С.40-43.

24. Кублинский К.С., Евтушенко И.Д., Ткачев В.Н., Наследникова И.О., Меньшикова Н.С., Юрченко А.С. Эндометриоз послеоперационного рубца - клинический случай *Проблемы репродукции.* 2011. № 3. С.89-90.

25. Мнихович М.В., Васин И.В., Снегур С.В., Ворожбиева Т.Э., Корчагина Н.С. К вопросу о морфологии экстрагенитального эндометриоза. *Клиническая и экспериментальная морфология.* 2014. № 3 (11). С.12-18.

26. Мишина А.Е., Гладун С.Е., Заставницкий Г.М., Мишин И.В. Эндометриоз послеоперационного рубца. *Новости хирургии.* 2013. №3.С.116-119.

27. Огнерубов Н.А. Эндометриоз пупка: клинические случаи *Вестник Тамбовского университета. Серия: Естественные и технические науки.*2013.Т.18,№5-3.С.2870-2873.

28. Огнерубов Н.А., Улитина Е.Д., Огнерубова М.А. Эндометриоз послеоперационного рубца: случай из практики. *Вестник Тамбовского университета. Серия: Естественные и технические науки.* 2013.Т. 18. № 5-3.С.2867-2869.

29. Петухов А. А. и соав. Эндометриоз послеоперационного рубца. Бюллетень Восточно-Сибирского научного центра Сибирского отделения Российской академии медицинских наук. 2016.№ 2.С.20-24.

30. Печеникова В.А., Костючек Д.Ф. Экстрагенитальный эндометриоз: клинико-морфологический и иммуногистохимический анализ 45 наблюдений различной органной локализации. *Журнал акушерства и женских болезней.* 2010. Т. LIX, № 2, с. 69-77.

31. Печеникова В.А., Костючек Д.Ф. К вопросу о клинических особенностях экстрагенитального эндометриоза различной органной локализации. *Вестник Российской военно-медицинской академии.* 2010. № 3. С. 61-66.

32. Сердюков М.А., Александрова А.К. Пути улучшения диагностики и лечения эндометриоза послеоперационного рубца. *Вестник новых медицинских технологий.* 2018. Т. 25. № 2. С. 22-29.

33. Снарская Е.С. Эндометриоз кожи. *Российский журнал кожных и венерических болезней.* 2015.Т. 18, № 1.С.4-6.

34. Трушин С.Н. Белякова К.В. Эндометриоз послеоперационного рубца (клиническое наблюдение). *Наука молодых - Eruditio Juvenium.* 2013.№ 2.С.65-67.

35. Унанян А.Л., Сидорова И.С., Коган Е.А. Наружный эндометриоз: вопросы послеоперационной терапии. *Российский вестник акушера-гинеколога.* 2013.Т. 13, №3.С.56-59.

36. Accetta I, Accetta P, Accetta AF, Maia FJ, Oliveira AP. Abdominal wall endometrioma. *Rev Col Bras Cir.* 2011;38(1):41-4.

37. Achach T, Rammeh S, Trabelsi A, Ltaief R, Ben Abdelkrim S, Mokni M, Korbi S. Clear cell adenocarcinoma arising from abdominal wall endometriosis. *J Oncol.* 2008; 2008:478325.

38. Adamo V, Di Natale W, Meola C, Gilio M, Cavalli S, Ferrari L, De Giuli P, Camera S. Endometriosis in an episiotomy scar: a case report. *Chir Ital.* 2004;56(5):735-8.

39. Adamson D. Surgical management of endometriosis. *Semin Reprod Med.* 2003;21(2):223-34.

40. Adriaanse B M E, Natté R, Hellebrekers B W J. Scar endometriosis after a caesarean section: a perhaps underestimated complication. *Gynecol Surg.,* 2013;10(4), 279-284.

41. Agarwal A, Fong YF. Cutaneous endometriosis. *Singapore Med J.* 2008;49(9): 704-9.

42. Akbulut S, Sevinc MM, Bakir S, Cakabay B, Sezgin A. Scar endometriosis in the abdominal wall: a predictable condition for experienced surgeons. *Acta Chir Belg.* 2010;110(3):303-7.

43. Akdemir A, Akman L, Yavuzsen HT, Zekioglu O. Clinical features of patients with endometriosis on the cesarean scar. *Kaohsiung J Med Sci.* 2014;30(10):541-3.

44. Alberto VO, Lynch M, Labbei FN, Jeffers M. Primary abdominal wall clear cell carcinoma arising in a Caesarean section scar endometriosis. *Ir J Med Sci.* 2006;175(1):69-71.

45. Al-Jabri K. Endometriosis at caesarian section scar. Oman Med J.2009;24(4):294-5.

46. Amato M, Levitt R. Abdominal wall endometrioma: CT findings. *J Comput Assist Tomogr.* 1984;8(6):1213-4.

47. Andolf E, Thorsell M, Källén K. Caesarean section and risk for endometriosis: a prospective cohort study of Swedish registries. *BJOG.* 2013;120(9):1061-5.

48. Andrade MT, de Freitas CV, Câmara SF, Vieira JJ. Umbilical nodule with cyclical bleeding: A case report and literature review of atypical endometriosis. *Case Rep Obstet Gynecol.* 2016;2016:7401409.

49. Arkoulis N, Chew BK. An unusual case of asymptomatic spontaneous umbilical endometriosis treated with skin-sparing excision. *J Surg Case Rep.* 2015;13;2015(3).

50. Aubry G, Panel P, Thiollier G, Huchon C, Fauconnier A. Measuring health-related quality of life in women with endometriosis: comparing the clinimetric properties of the Endometriosis Health Profile-5 (EHP-5) and the EuroQol-5D (EQ-5D). *Hum Reprod.* 2017;1;32(6):1258-1269.

51. Aydin O. Scar endometriosis - a gynaecologic pathology often presented to the general surgeon rather than the gynaecologist: report of two cases. *Langenbecks Arch Surg.* 2007;392(1):105-9.

52. Aytac HO, Aytac PC, Parlakgumus HA. Scar endometriosis is a gynecologicalcomplication that general surgeons have to deal with. *Clin Exp Obstet Gynecol.* 2015;42(3):292-4.

53. Baba T, Mandai M, Yamanishi Y, Suzuki A, Kang HS, Konishi I. Endometrial cancer implanted within a cesarean section scar. *J Obstet Gynaecol Res.* 2011;37(3):245-9.

54. Bagade PV, Guirguis MM. Menstruating from the umbilicus as a rare case of primary umbilical endometriosis: a case report. *J Med Case Rep.* 2009;10(3):9326.

55. Balleyguier C, Chapron C, Chopin N, Hélénon O, Menu Y. Abdominal wall and surgical scar endometriosis: results of magnetic resonance imaging. *Gynecol Obstet Invest.* 2003;55(4):220-4.

56. Barisic GI, Krivokapic ZV, Jovanovic DR. Perineal endometriosis in episiotomy scar with anal sphincter involvement: report of two cases and review of the literature. *Int Urogynecol J Pelvic Floor Dysfunct.* 2006;17(6):646-9.

57. Barlas D, Bozkurt S, Kaya MA, Celik F. Scar endometriosis in the rectus abdominis muscle. *Ulus Travma Acil Cerrahi Derg.* 2010;16(4):371-2.

58. Bats AS., Zafrani Y., Pautier P., Duvillard P., Morice P. Malignant transformation of abdominal wall endometriosis to clear cell carcinoma: case report and review of the literature. *Fertil Steril.* 2008 ;90(4):1197

59. Bektaş H, Bilsel Y, Sari YS, Ersöz F, Koç O, Deniz M, Boran B, Huq GE. Abdominal wall endometrioma; a 10-year experience and brief review of the literature. *J Surg Res*. 2010;164(1):e77-81.

60. Biswas BK, Gupta N, Magon N. Incisional endometriosis: A rare cause for apainful scar - A report and commentary. *Niger Med J.* 2012;53(4):257-9.

61. Blanco RG, Parithivel VS, Shah AK, Gumbs MA, Schein M, Gerst PH. Abdominal wall endometriomas. *Am J Surg.* 2003;185(6):596-8.

62. Borghese B, Chartier M, Souza C, Santulli P, Lafay-Pillet MC, de Ziegler D,Chapron C. ABO and Rhesus blood groups and risk of endometriosis in a French Caucasian population of 633 patients living in the same geographic area. *Biomed Res Int.* 2014;2014:618964.

63. Bozkurt M, Çil AS, Bozkurt DK. Intramuscular abdominal wall endometriosis treated by ultrasound-guided ethanol injection. *Clin Med Res.* 2014;12(3-4):160-5.

64. Brătilă E, Ionescu OM, Badiu DC, Berceanu C, Vlădăreanu S, Pop DM, MehedinŢuC. Umbilical hernia masking primary umbilical endometriosis - a case report. *Rom J Morphol Embryol.* 2016;57(2 Suppl):825-829.

65. Brown AS, Malone JC, Brown TS, Callen JP. Cutaneous incisional endometriosis. *Arch Dermatol.* 2009;145(5):605-6.

66. Buda A, Ferrari L, Marra C, Passoni P, Perego P, Milani R. Vulvar endometriosis in surgical scar after excision of the Bartholin gland: report of a case. *Arch Gynecol Obstet.* 2008;277(3):255–256.

67. Busard MP, Mijatovic V, van Kuijk C, Hompes PG, van Waesberghe JH. Appearance of abdominal wall endometriosis on MR imaging. *Eur Radiol.* 2010;20(5):1267-76.

68. Cai SQ, Zheng M, Man XY. Perineal endometriosis: a case report. *Int J Clin Exp Med.* 2014;7(9):2939-40.

69. Calagna G, Perino A, Chianetta D, Vinti D, Triolo MM, Rimi C,Cucinella G, Agrusa A. Primary umbilical endometrioma: Analyzing the pathogenesis of endometriosis from an unusual localization. *Taiwan J Obstet Gynecol.* 2015;54(3):306-12.

70. Calcagno A, Grassi T, Mariuzzi L, Marzinotto S, Londero AP, Orsaria M,Beltrami CA, Marchesoni D. Expression patterns of Aurora A and B kinases, Ki-67and the estrogen and

progesterone receptors determined using an endometriosistissue microarray model. *Hum Reprod.* 2011;26(10):2731-41.

71. Carmona F, Chapron C, Martínez-Zamora MÁ, Santulli P, Rabanal A, Martínez-Florensa M, Lozano F, Balasch J. Ovarian endometrioma but not deep infiltrating endometriosis is associated with increased serum levels of interleukin-8 and interleukin-6. *J Reprod Immunol.* 2012;95(1-2):80-6.

72. Chang Y, Tsai EM, Long CY, Chen YH, Kay N. Abdominal wall endometriomas. *J Reprod Med.* 2009;54(3):155-9.

73. Chen N, Zhu L, Lang J, Liu Z, Sun D, Leng J, Fan Q, Zhang H, Cui Q. The clinical features and management of perineal endometriosis with anal sphincter involvement: a clinical analysis of 31 cases. *Hum Reprod.* 2012;27(6):1624-7.

74. Chene G, Darcha C, Dechelotte P, Mage G, Canis M. Malignant degeneration of perineal endometriosis in episiotomy scar, case report and review of the literature. *Int J Gynecol Cancer.* 2007;17(3):709-14.

75. Cho S, Cho H, Nam A, Kim HY, Choi YS, Park KH, Cho DJ, Lee BS. Neutrophil-to-lymphocyte ratio as an adjunct to CA-125 for the diagnosis of endometriosis. *Fertil Steril.* 2008;90(6):2073-9.

76. Cinardi N, Franco S, Centonze D, Giannone G. Perineal scar endometriosis ten years after Miles' procedure for rectal cancer: Case report and review of the literature. Int J Surg Case Rep. 2011;2(6):150-3.

77. Coccia ME, Rizzello F, Nannini S, Cozzolino M, Capezzuoli T, Castiglione F. Ultrasound-guided excision of rectus abdominis muscle endometriosis. *J Obstet Gynaecol Res.* 2015;41(1):149-52.

78. Coeman V, Sciot R, Van Breuseghem I. Case report. Rectus abdominis endometriosis: a report of two cases. *Br J Radiol.* 2005;78(925):68-71.

79. Cojocari N, Ciutacu L, Lupescu I, Herlea V, Vasilescu ME, Sîrbu MP. Parietal endometriosis: A challenge for the general surgeon. *Chirurgia (Bucur).* 2018;113(5):695-703.

80. Cöl C, Yilmaz EE. Cesarean scar endometrioma: Case series. *World J Clin Cases.* 2014;16;2(5):133-6.

81. Cozzolino M, Magnolfi S, Corioni S, Moncini D, Mattei A. Abdominal wall endometriosis on the right port site afterlaparoscopy: case report and literature review. *Ochsner J.* 2015;15(3):251-5.

82. Cozzolino M, Nasioudis D, Sisti G, Coccia ME. Malignant transformation of vaginal endometriosis - a review of literature. *Gynecol Obstet Invest.* 2017;82(2):105-112.

83. Dadhwal V, Gupta B, Dasgupta C, Shende U, Deka D. Primary umbilical endometriosis: a rare entity. *Arch Gynecol Obstet.* 2011;283(Suppl.1):119-20.

84. Dadhwal V, Sharma A, Khoiwal K, Nakra T. Episiotomy scar endometriosis. *Med J Armed Forces India.* 2018;74(3):297-299.

85. Da Ines D, Bourdel N, Charpy C, Montoriol PF, Petitcolin V, Canis M, Garcier JM. Mixed endometrioid and serous carcinoma developing in abdominal wall endometriosis following Cesarean section. *Acta Radiol.* 2011;52(5):587-90.

86. Daliri K, Tabei SM, Amini A, Derakhshankhah H. Are ABO and Rh blood groups new genetic risk factors for endometriosis? *Arch Gynecol Obstet.* 2013;288(5):961-3.

87. Danielpour PJ, Layke JC, Durie N, Glickman LT. Scar endometriosis - a rarecause for a painful scar: A case report and review of the literature. *Can J PlastSurg.* 2010;18(1):19-20.

88. Dash S, Panda S, Rout N, Samantaray S. Role of fine needle aspiration cytologyand cell block in diagnosis of scar endometriosis: A case report. *J Cytol.* 2015;32(1):71-3.

89. DeClerck BK, Post MD, Wisell JA. Cutaneous decidualized endometriosis in a nonpregnant female: a potential pseudomalignancy. *Am J Dermatopathol.* 2012;34(5):541-3.

90. De la Hera-Lazaro CM, Muñoz-González JL, Perez RO, Vellido-Cotelo R, Díez-Álvarez A, Muñoz-Hernando L, Alvarez-Conejo C, Jiménez-López JS. Radical surgery for endometriosis: analysis of quality of life and surgical procedure. *Clin Med Insights Womens Health.* 2016;7;9:7-11.

91. Demir B, Senerbahce Z, Guzel AI, Demir S, Kilinc N. Abdominal wall endometriosis following cesarean section: report of five cases. *Clin Exp Obstet Gynecol*. 2011;38(3):288-90.

92. de Oliveira MA, de Leon AC, Freire EC, de Oliveira HC. Risk factors for abdominal scar endometriosis after obstetric hysterotomies: a case-control study. *Acta Obstet Gynecol Scand.* 2007;86(1):73-80.

93. Dessy LA, Buccheri EM, Chiummariello S, Gagliardi DN, Onesti MG. Umbilical endometriosis, our experience. *In Vivo* 2008;22(6):811-5.

94. Ding Y, Gibbs J, Xiong G, Guo S, Raj S, Bui MM. Endometriosis mimicking soft-tissue neoplasms: A potential diagnostic pitfall. *Cancer Control.* 2017;24(1):83-88.

95. Dobrosz Z, Paleń P, Stojko R, Własczczuk P, Niesłuchowska-Hoxha A, Piechuta-Kośmider I. Clear cell carcinoma derived from an endometriosis focus in a scar after a caesarean section--a case report and literature review. *Ginekol Pol.* 2014;85(10):792-5.

96. Dordevic M, Jovanovic B, Mitrovic S, Dordevic G, Radovanovic D, Sazdanovic P. Abdominal rectus muscle endometriosis after Cesarean section. Extrapelvic localization of endometriosis. *Bratisl Lek Listy.* 2010;111(6):345-8.

97. Drukała Z, Ciborowska-Zielińska B, Kubrak J, Rogowska D. Outcome of a multimodal therapy of a recurrent adenocarcinoma arising from Caesarean section scar endometriosis-A case report. *Rep Pract Oncol Radiother*. 2010;15(3):75-7.

98. Ducarme G, Uzan M, Poncelet C. Endometriosis mimicking hernia recurrence. *Hernia.* 2007;11(2):175-7.

99. Ecker AM, Donnellan NM, Shepherd JP, Lee TT. Abdominal wall endometriosis: 12 years of experience at a large academic institution. *Am J Obstet Gynecol*. 2014;211(4):363.e1-5.

100. Efremidou EI, Kouklakis G, Mitrakas A, Liratzopoulos N, Polychronidis ACh. Primary umbilical endometrioma: a rare case of spontaneous abdominal wall endometriosis. *Int J Gen Med.* 2012;5:999-1002.

101. Egami S, Kumagai Y, Yokoyama T, Sugiura M. Development of abdominal wall endometriosis in a region distant from a caesarean section scar. *Clin Exp Dermatol.* 2017;42(2):214-215.

102. Eljuga D, Klarić P, Bolanca I, Grbavac I, Kuna K. Abdominal wall endometriosis: case report. *Acta Clin Croat.* 2012;51(2):261-3

103. Elm MK, Twede JV, Turiansky GW. Primary cutaneous endometriosis of the umbilicus: a case report. *Cutis.* 2008;81(2):124-6.

104. Emre A, Akbulut S, Yilmaz M, Bozdag Z. Laparoscopic trocar port site endometriosis: a case report and brief literature review. *Int Surg.* 2012;97(2):135-9.

105. Erkan N, Haciyanli M, Sayhan H. Abdominal wall endometriomas. *Int J Gynaecol Obstet.* 2005;89(1):59-60.

106. Esquivel-Estrada V, Briones-Garduño JC, Mondragón-Ballesteros R. Endometriosis implant in cesarean section surgical scar. *Cir Cir*. 2004;72(2):113-5.

107. Evsen MS, Sak ME, Yalinkaya A, Firat U, Caca FN. A case of bifocal endometriosis involving a Pfannenstiel incision. *Ginekol Pol.* 2011;82(1):71-3.

108. Fancellu A, Pinna A, Manca A, Capobianco G, Porcu A. Primary umbilical endometriosis. Case report and discussion on management options. *Int J Surg Case Rep.* 2013;4(12):1145-8.

109. Fargas Fàbregas F, Cusidó Guimferrer M, Tresserra Casas F, Baulies Caballero S, Fábregas Xauradó R. Malignant transformation of abdominal wall endometriosis with lymph node metastasis: Case report and review of literature. *Gynecol Oncol Case Rep.* 2014;8:10-3.

110. Fawzy M, Zalata K. Late post-cesarean surgical complication. *J Obstet Gynaecol Res.* 2010;36(3):544-9.

111. Fedele L, Frontino G, Bianchi S, Borruto F, Ciappina N. Umbilical endometriosis: a radical excision with laparoscopic assistance. *Int J Surg*. 2010;8(2):109-11.

112. Fernández-Aceñero MJ, Córdova S. Cutaneous endometriosis: review of 15 cases diagnosed at a single institution. *Arch Gynecol Obstet.* 2011;283(5):1041-4.

113. Fernandes H, Marla NJ, Pailoor K, Kini R. Primary umbilical endometriosisddiagnosis by fine needle aspiration. *J Cytol.* 2011;28(4):214-6

114. Fernández Vozmediano JM, Armario Hita JC, Cuevas Santos J. Cutaneous endometriosis. *Int J Dermatol.* 2010;49(12):1410-2.

115. Ferrandina G, Palluzzi E, Fanfani F, Gentileschi S, Valentini AL, Mattoli MV, Pennacchia I, Scambia G, Zannoni G. Endometriosis-associated clear cell carcinomaarising in caesarean section scar: a case report and review of the literature.*World J Surg Oncol.* 2016;14(1):300.

116. Francica G, Giardiello C, Angelone G, Cristiano S, Finelli R, Tramontano G. Abdominal wall endometriomas near cesarean delivery scars: sonographic and color doppler findings in a series of 12 patients. *J Ultrasound Med.* 2003;22(10):1041-7.

117. Francica G, Scarano F. Delayed diagnosis is associated with changes in theclinical and ultrasound features of subcutaneous endometriosis near cesarean section scars. *J Ultrasound.* 2009;12(3):101-6.

118. Francica G, Scarano F, Scotti L, Angelone G, Giardiello C. Endometriomas in the region of a scar from Cesarean section: sonographic appearance and clinical presentation vary with the size of the lesion. *J Clin Ultrasound.* 2009;37(4):215-20.

119. Francica G. Scar endometrioma: too unusual to be remembered? *AJR Am J Roentgenol.* 2010;194(1):W119; author reply W120.

120. Francica G. Reliable clinical and sonographic findings in the diagnosis of abdominal wall endometriosis near cesarean section scar. *World J Radiol.* 2012;4(4):135-40.

121. Ferhatoglu MF, Senol K. Primary abdominal wall endometriosis: presentation of rarely seen two cases. *G Chir.* 2018;39(2):107-110.

122. Fukuda H, Hideki M. Cutaneous endometriosis in the umbilical region: the usefulness of CD10 in identifying the interstitium of ectopic endometriosis. *J Dermatol*. 2010;37(6):545-9.

123. Gajjar KB, Mahendru AA, Khaled MA. Caesarean scar endometriosis presenting as an acute abdomen: a case report and review of literature. *Arch Gynecol Obstet.* 2008;277(2):167-9.

124. Giannella L, La Marca A, Ternelli G, Menozzi G. Rectus abdominis muscle endometriosis: case report and review of the literature. *J Obstet Gynaecol Res.* 2010;36(4):902-6.

125. Gidwaney R, Badler RL, Yam BL, Hines JJ, Alexeeva V, Donovan V, Katz DS. Endometriosis of abdominal and pelvic wall scars: multimodality imaging findings, pathologic correlation, and radiologic mimics. *Radiographics.* 2012;32(7):2031-43.

126. Giordano G, Bersiga A, Marchetti G, Melpignano M. Primary adenocarcinoma of the rectovaginal septum arising in pregnancy in the absence of endometriosis. *Eur J Gynaecol Oncol.* 2010;31(2):211-3.

127. Goel P, Devi L, Tandon R, Saha PK, Dalal A. Scar endometriosis - a series of six patients. *Int J Surg.* 2011;9(1):39-40.

128. Goker A, Sarsmaz K, Pekindil G, Kandiloglu AR, Kuscu NK. Rectus abdominis muscle endometriosis. *J Coll Physicians Surg Pak.* 2014;24(12):944-6.

129. Granese R, Cucinella G, Barresi V, Navarra G, Candiani M, Triolo O. Isolated endometriosis on the rectus abdominis muscle in women without a history of abdominal surgery: a rare and intriguing finding. *J Minim Invasive Gynecol.* 2009;16(6):798-801.

130. Grigore M, Socolov D, Pavaleanu I, Scripcariu I, Grigore AM, Micu R. Abdominal wall endometriosis: an update in clinical, imagistic features, and management options. *Med Ultrason.* 2017;19(4):430-437.

131. Gücer F, Reich O, Kömetter R, Pieber D. Endometroid carcinoma arising with a scar endometriosis. *Eur J Gynaecol Oncol.* 1997;18(1):42-3.

132. Gui B, Valentini AL, Ninivaggi V, Miccò M, Zecchi V, Grimaldi PP, Cambi F,Guido M, Bonomo L. Shining light in a dark landscape: MRI evaluation of unusual localization of endometriosis. *Diagn Interv Radiol.* 2017;23(4):272-281.

133. Gunes M, Kayikcioglu F, Ozturkoglu E, Haberal A. Incisional endometriosis after cesarean section, episiotomy and other gynecologic procedures. *J Obstet Gynaecol Res.* 2005;31(5):471-5.

134. Haga T, Kumasaka T, Kurihara M, Kataoka H, Miura M. Immunohistochemical analysis of thoracic endometriosis. *Pathol Int.* 2013;63(9):429-34.

135. Haim N, Shapiro-Feinberg M, Zissin R. Incisional endometriomas: CT findings. *Emerg Radiol.* 2005;11(3):162-3.

136. Han L, Zheng A, Wang H. Clear cell carcinoma arising in previous episiotomyscar: a case report and review of the literature. *J Ovarian Res.* 2016;12;9:1.

137. Healy EG, McCluggage WG. Abdominal wall endometriosis associated with ventriculoperitoneal and lumboperitoneal shunts: a report of 2 cases of an extremely rare phenomenon. *Int J Surg Pathol.* 2012;20(3):301-4.

138. Heller DS, Fitzhugh VA. Abdominal wall endometriosis: a rarely anticipated diagnosis: a 16-year experience and brief literature review. *J Reprod Med.* 2014;59(3-4):110-2.

139. Heller DS, Houck K, Lee ES, Granick MS. Clear cell adenocarcinoma of the abdominal wall: a case report. *J Reprod Med.* 2014;59(5-6):330-2.

140. Heller DS, Lespinasse P, Mirani N. Endometriosis of the perineum: A rare diagnosis usually associated with episiotomy. *J Low Genit Tract Dis.* 2016;20(3):e48-9.

141. Hensen JH, Van Breda Vriesman AC, Puylaert JB. Abdominal wall endometriosis: clinical presentation and imaging features with emphasis on sonography. *AJR Am J Roentgenol.* 2006;186(3):616-20.

142. Horton JD, Dezee KJ, Ahnfeldt EP, Wagner M. Abdominal wall endometriosis: a surgeon's perspective and review of 445 cases. *Am J Surg.* 2008;196(2):207-12

143. Hull ML, Gun MT, Ritossa M. Hook-wire insertion facilitates the excision ofscar endometriosis. *BJOG.* 2006;113(6):744-6.

144. Husain F, Siddiqui ZA, Siddiqui M. A case of endometriosis presenting as an inguinal hernia. *BMJ Case Rep.* 2015 11; pii: bcr2014208099.

145. Ijichi S, Mori T, Suganuma I, Yamamoto T, Matsushima H, Ito F, Akiyama M, Kusuki I, Kitawaki J. Clear cell carcinoma arising from cesarean section scar endometriosis: case report and review of the literature. *Case Rep Obstet Gynecol.* 2014:642483.

146. Iqbal M, Thumbe V, Dhange R, Chan SY, Bhalerao S. Perianal endometriosis mimicking recurrent perianal abscess. *Case Rep Gastroenterol.* 2009;25;3(3):414-417.

147. Jain N, Goyal N, Mukherjee K, Kamath S. Ultrasound of the abdominal wall: what lies beneath? *Clin Radiol.* 2013;68(1):85-93.

148. Jamabo RS, Ogu RN. Abdominal scar endometriosis. *Indian J Surg.* 2008;70(4):184-7.

149. Jensen KK, Henriksen NA, Jorgensen LN. Abdominal wall hernia and pregnancy: a systematic review. *Hernia.* 2015;19(5):689-96.

150. Kahyaoglu I, Kahyaoglu S, Moraloglu O, Zergeroglu S, Sut N, Batioglu S.Comparison of Ki-67 proliferative index between eutopic and ectopic endometrium: a case control study. *Taiwan J Obstet Gynecol.* 2012;51(3):393-6.

151. Kang J, Baek JH, Lee WS, Cho TH, Lee JN, Lee WK, Chung M. Clinical manifestations of abdominal wall endometriosis: a single center experience. *Arch Gynecol Obstet.* 2013;287(2):301-5.

152. Khamechian T, Alizargar J, Mazoochi T. 5-Year data analysis of patients following abdominal wall endometrioma surgery. *BMC Womens Health.* 2014;14(1):151.

153. Khan Z, Zanfagnin V, El-Nashar SA, Famuyide AO, Daftary GS, Hopkins MR. Riskfactors, clinical presentation, and outcomes for abdominal wall endometriosis. *J Minim Invasive Gynecol.* 2017;24(3):478-484.

154. Kitajima T, Inoue M, Uchida K, Otake K, Kusunoki M. Scar endometriosis in a patient with bladder exstrophy. *Int Surg.* 2013;98(2):145-8.

155. Kołodziejczak M, Bielecki K, Wiaczek A, Sudoł-Szopinska I, Santoro G Ultrasonographic evaluation of anal endometriosis: report of four cases. *Tech Coloproctol.* 2014;18(11):1099-1104.

156. Kodandapani S, Pai MV, Mathew M. Umbilical laparoscopic scar endometriosis. *J Hum Reprod Sci.* 2011;4(3):150-2.

157. Kokuba EM, Sabino NM, Sato H, Aihara AY, Schor E, Ferreira LM. Reconstruction technique for umbilical endometriosis. *Int J Gynaecol Obstet.* 2006;94(1):37-40.

158. Koninckx PR, Ussia A, Wattiez A, Zupi E, Gomel V. Risk Factors, clinical presentation, and outcomes for abdominal wall endometriosis. *J Minim Invasive Gynecol.* 2018;25(2):342-343.

159. Kurotsuchi S, Iwase A, Goto M, Hariyama Y, Kikkawa F. Scar endometriosis after a laparotomy for uterine perforation as a complication of dilatation and curettage. *Arch Gynecol Obstet.* 2009;279(6):941-3.

160. Kyamidis K, Lora V, Kanitakis J. Spontaneous cutaneous umbilical endometriosis: report of a new case with immunohistochemical study and literature review. *Dermatol Online J.* 2011;17(7):5.

161. Lee ET, Park HM, Lee DG, Shin KJ, Kim HS, Sung RH, Ryu DH. Application of mini-abdominoplasty after conservative excision of extensive cesarean scar endometriosis. *Arch Plast Surg.* 2012; 39(5):551-5.

162. Leite GK, Carvalho LF, Korkes H, Guazzelli TF, Kenj G, Viana Ade T. Scar endometrioma following obstetric surgical incisions: retrospective study on 33 cases and review of the literature. *Sao Paulo Med J.* 2009;127(5):270-7.

163. Li JY, Chen YJ, Wu YC, Hung JH, Yuan CC, Shu LP, Wang PH. Two- and three-dimensional Doppler ultrasound analysis of abdominal wall clear cell carcinoma. *Ultrasound Obstet Gynecol.* 2003;22(1):98-100.

164. Lipscomb GH, Givens VM, Smith WE. Endometrioma occurring in abdominal wall incisions after cesarean section. *J Reprod Med.* 2011;56(1-2):44-6.

165. Liu H, Leng J, Lang J, Cui Q. Clear cell carcinoma arising from abdominal wall endometriosis: a unique case with bladder and lymph node metastasis. *World J Surg Oncol.* 2014;12(1):51.

166. Lopez-Soto A, Sanchez-Zapata MI, Martinez-Cendan JP, Ortiz Reina S, Bernal Mañas CM, Remezal Solano M. Cutaneous endometriosis: Presentation of 33 cases and literature review. *Eur J Obstet Gynecol Reprod Biol.* 2018;221:58-63.

167. Luterek K, Barcz E, Bablok L, Wierzbicki Z. Giant recurrent perineal endometriosis in an episiotomy scar - a case report. *Ginekol Pol.* 2013;84(8):726-9.

168. Mabrouk M, Elmakky A, Caramelli E, Farina A, Mignemi G, Venturoli S, Villa G, Guerrini M, Manuzzi L, Montanari G, De Sanctis P, Valvassori L, Zucchini C, Seracchioli R. Performance of peripheral (serum and molecular) blood markers for diagnosis of endometriosis. *Arch Gynecol Obstet.* 2012;285(5):1307-12.

169. Mahendru R, Siwach S, Aggarwal D, Rana P, Duhan A, Aggarwal T, Mahendru TA. A rare case of endometriosis in vaginal hysterectomy scar. *Ann Surg Innov Res.* 2013;7(1):6.

170. Majors J, Stoikes NF, Nejati R, Deneve JL. Resection and abdominal wall reconstruction of a desmoid tumor with endometrioma features. *Case Rep Surg*. 2016;2016:9453450.

171. Malutan AM, Simon I, Ciortea R, Mocan-Hognogi RF, Dudea M, Mihu D. Surgical scar endometriosis: a series of 14 patients and brief review of literature. *Clujul Med.* 2017;90(4):411-415.

172. Malebranche AD, Bush K. Umbilical endometriosis: a rare diagnosis in plastic and reconstructive surgery. *Can J Plast Surg* . 2010;18(4):147-8.

173. Marci R, Lo Monte G, Soave I, Bianchi A, Patella A, Wenger JM. Rectus abdominis muscle endometriotic mass in a woman affected by multiple sclerosis. *J Obstet Gynaecol Res.* 2013;39(1):462-5.

174. Marques C, Silva TS, Dias MF. Clear cell carcinoma arising from abdominal wall endometriosis - Brief report and review of the literature. *Gynecol Oncol Rep.* 2017;20:78-80.

175. Marsden NJ, Wilson-Jones N. Scar endometriosis: a rare skin lesion presenting to the plastic surgeon. *J Plast Reconstr Aesthet Surg.* 2013;66(4):e111-3.

176. Matalliotakis I, Cakmak H, Goumenou A, Sifakis S, Ziogos E, Arici A. ABO and Rh blood groups distribution in patients with endometriosis. *Arch Gynecol Obstet.* 2009;280(6):917-9.

177. Matsuo K, Alonsozana EL, Eno ML, Rosenshein NB, Im DD.Primary peritoneal clear cell adenocarcinoma arising in previous abdominal scar for endometriosis surgery. *Arch Gynecol Obstet.* 2009;280(4):637-41.

178. McCormick JT, Read TE, Akbari RP, Sklow B, Papaconstantinou HT, Geyer S, O'Keefe L, Caushaj PF. Occult perineal endometrioma diagnosed by endoanal ultrasound and treated by excision: a report of 3 cases. *J Reprod Med.* 2007;52(8):733-6.

179. Medeiros FC, Cavalcante DI, Medeiros MA, Eleutério J Jr. Fine-needle aspiration cytology of scar endometriosis: study of seven cases and literature review. *Diagn Cytopathol.* 2011;39(1):18-21.

180. Melendez J, Ayinde O, Bhatia R, Yoong W. Severe anaemia due to bleeding from caesarean section scar endometriosis. *J Obstet Gynaecol.* 2009;29(3):259-60.

181. Merran S, Karila-Cohen P. Incisional subcutaneous endometrioma of the abdominal wall: report of two cases. *J Radiol.* 2004;85(4 Pt 1):409-10.

182. Mert I, Semaan A, Kim S, Ali-Fehmi R, Morris RT. Clear cell carcinoma arising in the abdominal wall: two case reports and literature review. *Am J Obstet Gynecol.* 2012;207(2):e7-9.

183. Miccini M, Gregori M, Ferraro D, Ciardi A, Cassibba S, Biacchi D. Abdominal scar endometriosis: case report. *Clin Exp Obstet Gynecol.* 2016;43(3):431-3.

184. Mihalyi A, Gevaert O, Kyama CM, Simsa P, Pochet N, De Smet F, De Moor B, Meuleman C, Billen J, Blanckaert N, Vodolazkaia A, Fulop V, D'Hooghe TM. Non-invasive diagnosis of endometriosis based on a combined analysis of six plasma biomarkers. *Hum Reprod.* 2010;25(3):654-64.

185. Mihailovici A, Rottenstreich M, Kovel S, Wassermann I, Smorgick N, Vaknin Z. Endometriosis-associated malignant transformation in abdominal surgical scar: A PRISMA-compliant systematic review. *Medicine (Baltimore).* 2017;96(49):e9136.

186. Mihmanli V, Ózkan T, Genc S, Cetinkaya N, Uctas H. Endometriosis of episiotomy scar: a case report. *Clin Exp Obstet Gynecol.* 2015;42(4):543-4.

187. Minaglia S, Mishell DR Jr, Ballard CA. Incisional endometriomas after Cesarean section: a case series. *J Reprod Med.* 2007;52(7):630-4.

188. Minaidou E, Polymeris A, Vassiliou J, Kondi-Paphiti A, Karoutsou E, Katafygiotis P. Primary umbilical endometriosis: case report and literature review. *Clin Exp Obstet Gynecol*. 2012;39(4):562-4.

189. Minas V, Dada T. Laparoscopic treatment of endometriosis and effects on quality of life: a retrospective study using the short form EHP-5 endometriosis specific questionnaire. *J Obstet Gynaecol.* 2014;34(4):336-40.

190. Mishin I, Mishina A, **Zaharia S**, Zastavnitsky G. Rectus abdominis endometrioma after caesarean section. *Case Rep Surg.* 2016:4312753.

191. Mistrangelo M, Gilbo N, Cassoni P, Micalef S, Faletti R, Miglietta C, Brustia R, Bonnet G, Gregori G, Morino M. Surgical scar endometriosis. *Surg Today.* 2014;44(4):767-72.

192. Mizutani T, Sakamoto Y, Ochiai H, Maeshima A. Umbilical endometriosis with urachal remnant. *Arch Dermatol*. 2012;148(11):1331-2.

193. Morales Martínez C, Tejuca Somoano S. Abdominal wall endometriosis. *Am J Obstet Gynecol.* 2017;217(6):701-702.

194. Nigam A. Subcutaneous endometriosis: a rare cause of deep dyspareunia. *BMJ Case Rep.* 2014;6;2014. pii: bcr2013202230

195. Nominato NS, Prates LF, Lauar I, Morais J, Maia L, Geber S. Caesarean section greatly increases risk of scar endometriosis. *Eur J Obstet Gynecol Reprod Biol.* 2010;152(1):83-5.

196. Oh EM, Lee WS, Kang JM, Choi ST, Kim KK, Lee WK. A Surgeon's Perspective of Abdominal wall endometriosis at a Caesarean section incision: nine cases in a single institution. *Surg Res Pract.* 2014;2014:765372.

197. Odobasic A, Pasic A, Iljazovic-Latifagic E, Arnautalic L, Odobasic A, Idrizovic E, Dervisefendic M, Dedić L. Perineal endometriosis: a case report and review of the literature. *Tech Coloproctol.* 2010;14 Suppl 1:S25-7.

198. Olufowobi O, Sorinola O, Miller SJ, Condie RG. Scar endometrioma: a cause for concern in the light of the rising caesarean section rate. *J Obstet Gynaecol.* 2003;23(1):86

199. Omranipour R., Najafi M. Papillary serous carcinoma arising in abdominal wall endometriosis treated with neoadjuvant chemotherapy and surgery. *Fertil Steril.* 2010;1;93(4):1347.e17-8.

200. Ozel L, Sagiroglu J, Unal A, Unal E, Gunes P, Baskent E, Aka N, Titiz MI, Tufekci EC. Abdominal wall endometriosis in the cesarean section surgical scar: apotential diagnostic pitfall. *J Obstet Gynaecol Res.* 2012;38(3):526-30.

201. Ozturk A, Kaya C, Bozkurtoglu H, Tan N, Yananli ZD, Ucmakli E. Scar endometrioma: an uncommon yet easily treated condition. *J Reprod Med.* 2016;61(5-6):249-53.

202. Pachori G, Sharma R, Sunaria RK, Bayla T. Scar endometriosis: Diagnosis byfine needle aspiration. *J Cytol.* 2015;32(1):65-7.

203. Pados G, Tympanidis J, Zafrakas M, Athanatos D, Bontis JN. Ultrasound and MR-imaging in preoperative evaluation of two rare cases of scar endometriosis. *Cases J.* 2008;1(1):97.

204. Papavramidis TS, Sapalidis K, Michalopoulos N, Karayanopoulou G, Raptou G, Tzioufa V, Kesisoglou I, Papavramidis ST. Spontaneous abdominal wall endometriosis: a case report. *Acta Chir Belg.* 2009;109(6):778-81.

205. Pas K, Joanna SM, Renata R, Skręt A, Barnaś E. Prospective study concerning 71 cases of caesarean scar endometriosis (CSE). *J Obstet Gynaecol.* 2017;37(6):775-778.

206. Pathan ZA, Dinesh U, Rao R. Scar endometriosis. *J Cytol.* 2010;27(3):106-8.

207. Patil NJ, Kumar V, Gupta A. Scar endometriosis-a sequel of caesarean section. *J Clin Diagn Res.* 2014;8(4):FD09-10.

208. Paul PG, Bulusu S, Radhika KT, Shintre H, Paul G. A Rare Case of Cesarean Scar Endometriosis. *J Minim Invasive Gynecol.* 2017;24(6):889-890.

209. Picard A, Varlet MN, Guillibert F, Srour M, Clemenson A, Khaddage A, Seffert P, Chene G. Three-dimensional sonographic diagnosis of abdominal wall endometriosis: a useful tool? *Fertil Steril.* 2011;95(1):289.e1-4.

210. Picod G, Boulanger L, Bounoua F, Leduc F, Duval G. Abdominal wall endometriosis after caesarean section: report of fifteen cases. *Gynecol Obstet Fertil.* 2006;34(1):8-13.

211. Pikoulis E, Karavokiros J, Veltsista K, Diamantis T, Griniatsos J, Basios N, Avgerinos E, Marinos G, Kaliakmanis V. Abdominal scar endometriosis after caesarean section: report of five cases. *West Indian Med J.* 2011;60(3):351-3.

212. Pramanik SR, Mondal S, Paul S, Joycerani D. Primary umbilical endometriosis: A rarity. *J Hum Reprod Sci.* 2014; 7(4):269-71.

213. Razzouk K, Roman H, Chanavaz-Lacheray I, Scotté M, Verspyck E, Marpeau L. Mixed clear cell and endometrioid carcinoma arising in parietal endometriosis. *Gynecol Obstet Invest.* 2007;63(3):140-2.

214. Rekhi B, Sugoor P, Patil A, Shylasree TS, Kerkar R, Maheshwari A. Cytopathological features of scar endometriosis mimicking an adenocarcinoma: A diagnostic pitfall. *J Cytol.* 2013;30(4):280-3.

215. Revised American Society for Reproductive Medicine classification of endometriosis: 1996. *Fertil Steril.* 1997;67(5):817-21.

216. Rindos NB, Mansuria S. Diagnosis and management of abdominal wall endometriosis: a systematic review and clinical recommendations. *Obstet Gynecol Surv.* 2017;72(2):116-122.

217. Rosa E Silva AC, Rosa E Silva JC, Ferriani RA. Serum CA-125 in the diagnosis of endometriosis. *Int J Gynaecol Obstet.* 2007;96(3):206-7.

218. Rosina P, Pugliarello S, Colato C, Girolomoni G. Endometriosis of umbilical cicatrix: case report and review of the literature. *Acta Dermatovenerol Croat.* 2008;16(4):218-21.

219. Ruiz MP, Wallace DL, Connell MT. Transformation of abdominal wall endometriosis to clear cell carcinoma. *Case Rep Obstet Gynecol.* 2015:123740.

220. Rust MM, Susa J, Naylor R, Cavuoti D. Clear cell carcinoma in a background of endometriosis. Case report of a finding in a midline abdominal scar 5 years after a total abdominal hysterectomy. *Acta Cytol.* 2008;52(4):475-80.

221. Sahin L, Dinçel O, Türk BA. Rectus abdominal muscle endometriosis in a patient with cesarian scar: case report. *Clin Exp Obstet Gynecol.* 2013;40(4):599-600.

222. Saito A, Koga K, Osuga Y, Harada M, Takemura Y, Yoshimura K, Yano T, Kozuma S. Individualized management of umbilical endometriosis: a report of seven cases. *J Obstet Gynaecol Res.* 2014;40(1):40-5.

223. Samal AG, Behera PK, Sahoo P. Abdominal scar endometriosis. *Indian J Surg.* 2013;75(Suppl 1):217-9.

224. Savelli L, Manuzzi L, Di Donato N, Salfi N, Trivella G, Ceccaroni M, Seracchioli R. Endometriosis of the abdominal wall: ultrasonographic and Doppler characteristics. *Ultrasound Obstet Gynecol.* 2012;39(3):336-40.

225. Sawazaki H, Goto H, Takao N, Taki Y, Takeuchi H. Clear cell Adenocarcinoma arising from abdominal wall endometriosis mimicking urachal tumor. *Urology.* 2012;79(6):e84-5.

226. Selcuk S, Sahin S, Demirci O, Aksoy B, Eroglu M, Ay P, Cam C. Translation andvalidation of the Endometriosis Health Profile (EHP-5) in patients with laparoscopically diagnosed endometriosis. *Eur J Obstet Gynecol Reprod Biol.* 2015;185:41-4.

227. Sengul I, Sengul D, Kahyaoglu S, Kahyaoglu I. Incisional endometriosis: a report of 3 cases. *Can J Surg.* 2009;52(5):444-5.

228. Shalin SC, Haws AL, Carter DG, Zarrin-Khameh N. Clear cell adenocarcinoma arising from endometriosis in abdominal wall cesarean section scar: a case report and review of the literature. *J Cutan Pathol.* 2012;39(11):1035-41.

229. Shelat VG, Low CH. Scar endometriosis. *ANZ J Surg.* 2009;79(4):311-2.

230. Shoakazemi A, Brady A, Cooke RS. Abdominal wall endometrioma in a patient with lumbo-peritoneal shunt: case report. *Br J Neurosurg.* 2011;25(6):775-7.

231. Singh M, Sivanesan K, Ghani R, Granger K. Caesarean scar endometriosis. *Arch Gynecol Obstet.* 2009;279(2):217-9.

232. Sinha R, Kumar M, Matah M. Abdominal scar endometriosis after Caesarean section: a rare entity. *Australas Med J.* 2011;4(1):60-2.

233. Solak A, Genç B, Yalaz S, Sahin N, Sezer TÖ, Solak I. Abdominal wall endometrioma: ultrasonographic features and correlation with clinical findings. *Balkan Med J.* 2013;30(2):155-60.

234. Solak A, Sahin N, Genç B, Sever AR, Genç M, Sivrikoz ON. Diagnostic value of susceptibility-weighted imaging of abdominal wall endometriomas during the cyclic menstrual changes: a preliminary study. *Eur J Radiol.* 2013;82(9):e411-6.

235. Song SJ, McGrath CM, Yu GH. Fine-needle aspiration cytology of endometriosis. *Diagn Cytopathol.* 2017;45(4):359-363.

236. Stein L, Elsayes KM, Wagner-Bartak N. Subcutaneous abdominal wall masses: radiological reasoning. *AJR Am J Roentgenol.* 2012;198(2):W146-51.

237. Stevens EE, Pradhan TS, Chak Y, Lee YC. Malignant transformation of endometriosis in a cesarean section abdominal wall scar: a case report. *J Reprod Med*. 2013;58(5-6):264-6.

238. Stojanovic M, Brasanac D, Stojicic M. Cutaneous inguinal scar endosalpingiosis and endometriosis: case report with review of literature. *Am J Dermatopathol.* 2013;35(2):254-60.

239. Strube F, Niazi M, Lazaro G. Enlarging perineal endometrioma developing after colpoperineorrhaphy. *Int Urogynecol J.* 2011; 22(10):1325–1327

240. Szubert M, Suzin J, Wierzbowski T, Kowalczyk-Amico K. CA-125 concentration in serum and peritoneal fluid in patients with endometriosis - preliminary results. *Arch Med Sci.* 2012;8(3):504-8.

241. Tabei SM, Daliri K, Amini A. The investigation of ABO and Rh blood groups distribution in patients with endometriosis needs new project design. *Arch Gynecol Obstet.* 2012;285(5):1487-8.

242. Taburiaux L, Pluchino N, Petignat P, Wenger JM. Endometriosis-Associated Abdominal Wall Cancer: A Poor Prognosis? *Int J Gynecol Cancer.* 2015;25(9):1633-8.

243. Taff L, Jones S. Cesarean scar endometriosis. A report of two cases. *J Reprod Med.* 2002;47(1):50-2

244. Tatli F, Gozeneli O, Uyanikoglu H, Uzunkoy A, Yalcın HC, Ozgonul A, Bardakci O, Incebiyik A, Guldur ME. The clinical characteristics and surgical approach of scar endometriosis: A case series of 14 women. *Bosn J Basic Med Sci.* 2018;18(3):275-278.

245. Teng CC, Yang HM, Chen KF, Yang CJ, Chen LS, Kuo CL. Abdominal wall endometriosis: an overlooked but possibly preventable complication. *Taiwan J Obstet Gynecol.* 2008;47(1):42-8.

246. Tomás E, Martín A, Garfia C, Sánchez Gómez F, Morillas JD, Castellano Tortajada G, Solís Herruzo JA. Abdominal wall endometriosis in absence of previous surgery. *J Ultrasound Med.* 1999;18(5):373-4.

247. Torres DCG, Rivero L, Gil D, Salinas P. Perineal endometrioma with anal sphincter involment. Case report. *Revista Mexicana de Coloproctologie.* 2011;17:25-9.

248. Touleimat S, Darwish B, Vassilieff M, Stochino Loi E, Hennetier C, Roman H. Abdominal wall endometriosis following cesarean section: a study of the growth rate of parietal endometriosis implants. *Minerva Ginecol.* 2017;69(5):440-446.

249. Uysal A, Mun S, Taner CE. Endometrioma in abdominal scars: case reports of four cases and review of the literature. *Arch Gynecol Obstet.* 2012;286(3):805-8.

250. Uzunçakmak C, Güldaş A, Ozçam H, Dinç K. Scar endometriosis: a case report of this uncommon entity and review of the literature. *Case Rep Obstet Gynecol.* 2013;2013:386783.

251. Uçar MG, Şanlıkan F, Göçmen A. Surgical treatment of scar endometriosis following Cesarean section, a series of 12 cases. *Indian J Surg.* 2015;77(Suppl 2):682-6.

252. Vaz-de-Macedo C, Gomes-da-Costa A, Mendes S, Barata S, Alho C, Jorge CC, Osório F. Abdominal wall endometriosis excision with mesh closure - report of two Cases. *Surg Technol Int.* 2016;28:196-201.

253. Vellido-Cotelo R, Muñoz-González JL, Oliver-Pérez MR, de la Hera-Lázaro C, Almansa-González C, Pérez-Sagaseta C, Jiménez-López JS. Endometriosis node in gynaecologic scars: a study of 17 patients and the diagnostic considerations in clinical experience in tertiary care center. *BMC Womens Health.* 2015;15:13.

254. Vilarino FL, Bianco B, Martins AC, Christofolini DM, Barbosa CP. Surgical scar endometriosis: a series of 42 patients. *Rev Bras Ginecol Obstet.* 2011;33(3):123-7.

255. Villalta J, Custardoy AL, Carrasquer JA, Pujala M, Gambó P. Endometriosis in a laparotomic scar after cesarean section: report of two cases. *Cir Esp.* 2006;79(5):313-5.

256. Vinchant M, Poncelet C, Ziol M, Vons C, Bricou A. Malignant transformation of abdominal wall endometriosis: case report and literature review. *Tumori.* 2013;99(2):e49-54.

257. Virmani V, Sethi V, Fasih N, Ryan J, Kielar A. The abdominal wall lumps and bumps: cross-sectional imaging spectrum. *Can Assoc Radiol J.* 2014 Feb;65(1):9-18.

258. Vukšić T, Rastović P, Dragišić V. Abdominal wall endometrioma after laparoscopic operation of uterine endometriosis. *Case Rep Surg.* 2016;2016:5843179.

259. Wicherek L, Klimek M, Skret-Magierlo J, Czekierdowski A, Banas T, Popiela TJ, Kraczkowski J, Sikora J, Oplawski M, Nowak A, Skret A, Basta A. The obstetrical history in patients with Pfannenstiel scar endometriomas--an analysis of 81 patients. *Gynecol Obstet Invest.* 2007;63(2):107-13.

260. Wickiewicz D, Chrobak A, Gmyrek GB, Halbersztadt A, Gabryś MS, Goluda M, Chełmońska-Soyta A. Diagnostic accuracy of interleukin-6 levels in peritoneal fluid for detection of endometriosis. *Arch Gynecol Obstet.* 2013;288(4):805-14.

261. Winkler RE, Iraci JC, Cassell LS, Marino JM. Abdominal wall endometrioma following caesarean section. *S Afr J Surg.* 2002;40(1):17-8.

262. Wozniak S, Czuczwar P, Szkodziak P, Wozniakowska E, Milart P, Paszkowski M,Paszkowski T. Elastography improves the accuracy of ultrasound in the preoperative assessment of abdominal wall endometriosis. *Ultraschall Med.* 2015;36(6):623-9.

263. Wu YC, Tsui KH, Hung JH, Yuan CC, Ng HT. High-frequency power Doppler angiographic appearance and microvascular flow velocity in recurrent scar endometriosis. *Ultrasound Obstet Gynecol.* 2003;21(1):96-7.

264. Xie M, Zhang X, Zhan J, Ren Y, Wang W. Potential role of strain elastography for detection of the extent of large-scar endometriosis. *J Ultrasound Med.* 2013;32(9):1635-42.

265. Yan Y, Li L, Guo J, Zheng Y, Liu Q. Malignant transformation of an endometriotic lesion derived from an abdominal wall scar. *Int J Gynaecol Obstet.* 2011;115(2):202-3.

266. Yang H, Lang JH, Zhu L, Wang S, Sha GH, Zhang Y. Diagnostic value of the neutrophil-to-lymphocyte ratio and the combination of serum CA-125 for stages III and IV endometriosis. *Chin Med J (Engl).* 2013;126(11):2011-4.

267. Yarmish G, Sala E, Goldman DA, Lakhman Y, Soslow RA, Hricak H, Gardner GJ, Vargas HA. Abdominal wall endometriosis: differentiation from other masses using CT features. *Abdom Radiol (NY).* 2017;42(5):1517-1523.

268. Yıldırım D, Tatar C, Doğan O, Hut A, Dönmez T, Akıncı M, Toptaş M, Bayık RN. Post-cesarean scar endometriosis. *Turk J Obstet Gynecol.* 2018;15(1):33-38.

269. Yela DA, Trigo L, Benetti-Pinto CL. Evaluation of cases of abdominal wall endometriosis at Universidade Estadual de Campinas in a period of 10 years. *Rev Bras Ginecol Obstet.* 2017;39(8):403-407.

270. Zhang J, Liu X. Clinicopathological features of endometriosis in abdominal wall--clinical analysis of 151 cases. *Clin Exp Obstet Gynecol.* 2016;43(3):379-83.

271. Zhang P, Sun Y, Zhang C, Yang Y, Zhang L, Wang N, Xu H. Cesarean scar endometriosis: presentation of 198 cases and literature review. *BMC Womens Health.* 2019;19(1):14.

272. Zhao X, Lang J, Leng J, Liu Z, Sun D, Zhu L. Abdominal wall endometriomas. *Int J Gynaecol Obstet.* 2005; 90(3):218–22.

273. Zhu Z, Al-Beiti MA, Tang L, Liu X, Lu X. Clinical characteristic analysis of 32 patients with abdominal incision endometriosis. *J Obstet Gynaecol.* 2008;28(7):742-5.

274. Zhu X, Chen L, Deng X, Xiao S, Ye M, Xue M. A comparison between high-intensityfocused ultrasound and surgical treatment for the management of abdominal wall endometriosis. *BJOG.* 2017;124 Suppl 3:53-58.

ANEXE

Anexa 1

REPUBLICA MOLDOVA
MINISTERUL SĂNĂTĂȚII
INSTITUȚIA MEDICO-SANITARĂ PUBLICĂ
INSTITUTUL DE MEDICINĂ URGENTĂ
(IMSP IMU)
MD-2004, mun. Chișinău, str. T. Ciorba, 1

CERTIFICAT DE INOVATOR

Nr. 15 **data 07.08.2014**

de înregistrarea inovației în Registrul obiectelor proprietății intelectuale ale IMSP IMU în conformitate cu art. 16 al Legii nr. 138-XV din 10.05.2001

UTILIZAREA USG şi DOPPLEROGRAFIEI în DIAGNOSTICUL ENDOMETRIOMEI PERETELUI ABDOMINAL ANTERIOR

(denumirea)

ANNA MIŞINA, LILIANA FUIOR, S. ZAHARIA, I. MIŞIN

(coautori)

L.Ş.

Director general

Dr. hab. în med., prof. univ. Gh. CIOBANU

mun. Chişinău

Anexa 2

REPUBLICA MOLDOVA
MINISTERUL SĂNĂTĂȚII
INSTITUȚIA MEDICO-SANITARĂ PUBLICĂ
INSTITUTUL DE MEDICINĂ URGENTĂ
MD-2004, mun. Chișinău, str. T. Ciorba, 1
tel.: 022-23-78-84, fax: 022-23-53-09,
e-mail: anticamera@urgenta.md
www.urgenta.md

APROB
Director IMSP IMU
Profesor universitar, Dr. hab în med.,
Gh. CIOBANU

ACT DE IMPLEMENTARE

1. **Denumirea propunerii de implementare: „UTILIZAREA USG şi DOPPLEROGRAFIEI ÎN DIAGNOSTICUL ENDOMETRIOMEI PERETELUI ABDOMINAL ANTERIOR"**
2. **De cine a fost propusă:** Mişina Anna, Dr. în med., cercetător ştiinţific, Liliana Fuior, Zaharia S., Mişin I., Conf. cerc., Dr. hab. în med.
3. **Unde a fost implementată:** Secția de chirurgie Nr. 1 a IMSP IMU, USMF „N.Testemițanu".
4. **Anul implementării:** 2014.
5. **Rezultatul implementării propuse:** Metoda propusă cu utilizarea ultrasonografiei și dopplerografiei în diagnosticul endometriozei cicatricei postoperatorii asigură: (1) determinarea caracteristicilor ecografice, mărimii și profunzimii formațiunii; (2) prezența și gradul vascularizării la periferie (prezența vaselor aferente); (3) prezența și gradul vascularizării în regiunea centrală a formațiunii.
6. **Eficacitatea implementării propuse:** obiectivizarea diagnosticării endometriomei peretelui abdominal anterior și ameliorarea rezultatelor tratamentului imediat și la distanță.

Persoana responsabilă de implementare,
şef secție chirurgie Nr. 1 al IMSP IMU **Victor GAFTON**

Anexa 3

REPUBLICA MOLDOVA
MINISTERUL SĂNĂTĂȚII
INSTITUȚIA MEDICO-SANITARĂ PUBLICĂ
INSTITUTUL DE MEDICINĂ URGENTĂ
(IMSP IMU)
MD-2004, mun. Chișinău, str. T. Ciorba, 1

CERTIFICAT DE INOVATOR

Nr. 14 **data 07.08.2014**

de înregistrarea inovației în Registrul obiectelor proprietății intelectuale ale IMSP IMU în conformitate cu art. 16 al Legii nr. 138-XV din 10.05.2001

UTILIZAREA TOMOGRAFIEI COMPUTERIZATE și REZONANȚEI MAGNETICE NUCLEARE în DETERMINAREA VOLUMULUI INTERVENȚIEI CHIRURGICALE în CAZ de ENDOMETRIOMĂ a PERETELUI ABDOMINAL ANTERIOR

(denumirea)

I. MIȘIN, S. ZAHARIA, ANNA MIȘINA

(coautori)

L.S.

Director general

Dr. hab. în med., prof. univ. Gh. CIOBANU

mun. Chișinău

Anexa 4

REPUBLICA MOLDOVA
MINISTERUL SĂNĂTĂȚII
INSTITUȚIA MEDICO-SANITARĂ PUBLICĂ
INSTITUTUL DE MEDICINĂ URGENTĂ
MD-2004, mun. Chișinău, str. T. Ciorba, 1
tel.: 022-23-78-84, fax: 022-23-53-09,
e-mail: anticamera@urgenta.md
www.urgenta.md

APROB
Director IMSP IMU
Profesor universitar, Dr. hab în med.,
Gh. CIOBANU

ACT DE IMPLEMENTARE

1. **Denumirea propunerii de implementare: „UTILIZAREA TOMOGRAFIEI COMPUTERIZATE ȘI REZONANȚEI MAGNETICE NUCLEARE ÎN DETERMINAREA VOLUMULUI INTERVENȚIEI CHIRURGICALE ÎN CAZ DE ENDOMETRIOMĂ A PERETELUI ABDOMINAL ANTERIOR"**
2. **De cine a fost propusă:** Zaharia S., I. Mișin, Conf. cerc., Dr. hab. în med., Anna Mișina Dr. în med., cercetător științific.
3. **Unde a fost implementată:** Secția de chirurgie Nr. 1 a IMSP IMU, a USMF „N.Testemițanu".
4. **Anul implementării:** 2014.
5. **Rezultatul implementării propuse:** Metoda propusă a utilizării TC și RMN în diagnosticul endometriozei cicatriciei postoperatorii oferă: (1) determinarea localizării și a dimensiunilor; (2) amploarea prevalenții în țesuturi; (3) volumul rezecției și a etapei reconstructive tratamentului chirurgical.
6. **Eficacitatea implementării propuse:** Obiectivitatea diagnosticului endometriozei cicatricei postoperatorii și ameliorarea rezultatelor tratamentului imediat și la distanță.

Persoana responsabilă de implementare,
șef secție chirurgie Nr. 1 al IMSP IMU **Victor GAFTON**

Anexa 5

REPUBLICA MOLDOVA
MINISTERUL SĂNĂTĂȚII
INSTITUȚIA MEDICO-SANITARĂ PUBLICĂ
INSTITUTUL DE MEDICINĂ URGENTĂ
(IMSP IMU)
MD-2004, mun. Chișinău, str. T. Ciorba, 1

CERTIFICAT DE INOVATOR

Nr. 13 **data 07.08.2014**

de înregistrarea inovației în Registrul obiectelor proprietății intelectuale ale IMSP IMU în conformitate cu art. 16 al Legii nr. 138-XV din 10.05.2001

METODA de RECONSTRUCȚIE a PERETELUI ABDOMINAL ANTERIOR DUPĂ EXCIZIA ENDOMETRIOMEI

(denumirea)

S. ZAHARIA, I. MIȘIN, ANNA MIȘINA,

(coautori)

L.S.

Director general

Dr. hab. în med., prof. univ. Gh. CIOBANU

mun. Chișinău

Anexa 6

REPUBLICA MOLDOVA
MINISTERUL SĂNĂTĂȚII
INSTITUȚIA MEDICO-SANITARĂ PUBLICĂ
INSTITUTUL DE MEDICINĂ URGENTĂ
MD-2004, mun. Chișinău, str. T. Ciorba, 1
tel.: 022-23-78-84, fax: 022-23-53-09,
e-mail: anticamera@urgenta.md
www.urgenta.md

APROB
Director IMSP IMU
Profesor universitar, Dr. hab în med.,
Gh. CIOBANU

ACT DE IMPLEMENTARE

1. **Denumirea propunerii de implementare: „METODA DE RECONSTRUCȚIE A PERETELUI ABDOMINAL ANTERIOR DUPĂ EXCIZIA ENDOMETRIOMEI"**
2. **De cine a fost propusă:** Zaharia S., I. Mişin, Conf. cerc., Dr. hab. în med., Anna Mişina Dr. în med., cercetător ştiinţific.
3. **Unde a fost implementată:** Secția de chirurgie Nr. 1 a IMSP IMU, USMF „N.Testemițanu".
4. **Anul implementării:** 2014.
5. **Rezultatul implementării propuse:** Metoda propusă permite obținerea rezultatelor favorabile în perioada postoperatorie tardivă în ce privește profilactica herniilor postoperatorii. Metoda este adresată medicilor cercetători chirurgi, ginecologi, morfologi şi este utilizată în procesul de cercetare chirurgicală în IMSP IMU.
6. **Eficacitatea implementării propuse:** oferă o abordare rațională în alegerea metodei de reconstrucție după excizia radicală a edometriomei peretelui abdominal anterior.

Persoana responsabilă de implementare,
şef secție chirurgie Nr. 1 al IMSP IMU **Victor GAFTON**

Anexa 7

REPUBLICA MOLDOVA
MINISTERUL SĂNĂTĂŢII
INSTITUŢIA MEDICO-SANITARĂ PUBLICĂ
INSTITUTUL DE MEDICINĂ URGENTĂ
(IMSP IMU)
MD-2004, mun. Chişinău, str. T. Ciorba, 1

CERTIFICAT DE INOVATOR

Nr. 3 **data 03.02.2016**

de înregistrarea inovaţiei în Registrul obiectelor proprietăţii intelectuale ale IMSP IMU în conformitate cu art. 16 al Legii nr. 138-XV din 10.05.2001

EXPRESIA RECEPTORILOR ESTROGENI (ERα) ÎN FOCARUL ENDOMETRIOZEI PERETELUI ABDOMINAL ANTERIOR DUPĂ OPERAȚIA CEZARIANĂ

(denumirea)

I. MIŞIN, S. ZAHARIA, A. MIŞINA, I.CHEMENCEDJI

(coautori)

L.S.

Director

Dr. hab. în şt. med., prof. univ. M. CIOCANU

mun. Chişinău

Anexa 8

MINISTERUL SĂNĂTĂȚII
AL
REPUBLICII MOLDOVA

INSTITUȚIA MEDICO-SANITARĂ PUBLICĂ
INSTITUTUL
MAMEI ȘI COPILULUI
(IMSP IMșiC)
str.Burebista, 93
MD-2062, mun.Chișinău
Tel.+ 373 22 52-36-61;
www.mama-copilul.md e-mail: mamsicop@gmail.com

МИНИСТЕРСТВО
ЗДРАВООХРАНЕНИЯ
РЕСПУБЛИКИ МОЛДОВА

ПУБЛИЧНОЕ МЕДИКО-САНИТАРНОЕ
УЧРЕЖДЕНИЕ
ИНСТИТУТ МАТЕРИ И РЕБЕНКА
(ПМСУ ИМиР)
ул. Буребиста, 93
MD-2062, мун/г Кишинэу
Tel.+ 373 22 52-36-61;
www.mama-copilul.md e-mail: mamsicop@gmail.com

APROB

Viceirector IMSP IMșiC
cercetarea, inovare și transfer tehnologic
dr.în șt. med.,conf.cercet.

_____**Ala CURTEANU**

ACT DE IMPLEMENTARE

1. **Denumirea propunerii de implementare: „EXPRESIA RECEPTORILOR ESTROGENI (ERα) ÎN FOCARUL ENDOMETRIOZEI PERETELUI ABDOMINAL ANTERIOR DUPĂ OPERAȚIA CEZARIANĂ"**

2. **De cine a fost propusă:** Mișin I., Prof. cerc., Dr. hab. în med.,Zaharia S., Mișina Anna, Dr. în med., cercetător științific,Chemencedji I.

3. **Unde a fost implementată:** Secția de ginecologie chirurgicală, bloc operator.

4. **Anul implementării:** 2016.

5. **Rezultatul implementării propuse:** Metoda propusă permite aprecierea definitivă morfopatologică de diagnostic a endometriozei cicatricei postoperatorii și aprecierea volumului adecvat al intervenției chirurgicale (R0 rezecție).

6. **Eficacitatea implementării propuse:** (1) diagnosticul morfologic definitiv a endometriozei cicatricei postoperatorii; (2) determină gradul adecvat al intervenției chirurgicale în endometrioza cicatricei postoperatorii; (3) completează datele teoretice despre profilul imunohistochimic a endometriozei cicatricei postoperatorii.

Secretar științific A. Burlac - **A. BURLACU**

Anexa 9

REPUBLICA MOLDOVA
MINISTERUL SĂNĂTĂŢII
INSTITUŢIA MEDICO-SANITARĂ PUBLICĂ
INSTITUTUL DE MEDICINĂ URGENTĂ
(IMSP IMU)
MD-2004, mun. Chişinău, str. T. Ciorba, 1

CERTIFICAT DE INOVATOR

Nr. 10 **data 07.09.2015**

de înregistrarea inovaţiei în Registrul obiectelor proprietăţii intelectuale ale IMSP IMU în conformitate cu art. 16 al Legii nr. 138-XV din 10.05.2001

STUDIUL IMUNOHISTOCHIMIC A EXPRESIEI CD10 ÎN ENDOMETRIOZA CICATRICEI POSTOPERATORII

(denumirea)

I. MIŞIN, A. MIŞINA, S. ZAHARIA, I.CHEMENCEDJI

(coautori)

L.Ş.

Director

Dr. hab. în şt. med., prof. univ. M. CIOCANU

mun. Chişinău

Anexa 10

REPUBLICA MOLDOVA
MINISTERUL SĂNĂTĂŢII
INSTITUŢIA MEDICO-SANITARĂ PUBLICĂ
INSTITUTUL DE MEDICINĂ URGENTĂ
(IMSP IMU)
MD-2004, mun. Chişinău, str. T. Ciorba, 1

CERTIFICAT DE INOVATOR

Nr. 1 **data 11.01.2016**

de înregistrarea inovaţiei în Registrul obiectelor proprietăţii intelectuale ale IMSP IMU în conformitate cu art. 16 al Legii nr. 138-XV din 10.05.2001

PARTICULARITĂŢILE EXPRESIEI RECEPTORILOR PROGESTERONULUI (RP) ÎN ENDOMETRIOMA PERETELUI ABDOMINAL ANTERIOR

(denumirea)

A. MIŞINA, I. MIŞIN, S. ZAHARIA, I.CHEMENCEDJI

(coautori)

LS.

Director

Dr. hab. în şt. med., prof. univ. M. CIOCANU

mun. Chişinău

Anexa 11

MINISTERUL SĂNĂTĂȚII AL REPUBLICII MOLDOVA

INSTITUȚIA PUBLICĂ
UNIVERSITATEA
DE STAT DE MEDICINĂ ȘI FARMACIE
«NICOLAE TESTEMIȚANU»
DIN REPUBLICA MOLDOVA

MINISTRY OF HEALTH OF THE REPUBLIC OF MOLDOVA

PUBLIC INSTITUTION
NICOLAE TESTEMITANU
STATE UNIVERSITY
OF MEDICINE AND PHARMACY
OF THE REPUBLIC OF MOLDOVA

MD 2004, Chișinău, bd. Ștefan cel Mare și Sfânt, 165; tel. (+37322) 20-57-01; fax: (+37322) 24-22-44; rector@usmf.md; www.usmf.md

_____ nr. _____
la nr. _____ din_____

APROB

Prim – prorector,

Prorector pentru activitate didactică

Dr. hab. şt. med., Prof. univ.

_____Olga Cernețchi

Act de implementare didactică

Este eliberat dlui Zaharia Sergiu, doctorand la catedra de chirurgie nr.1 „Nicolae Anestiadi" a IP USMF „Nicolae Testimițanu", prin care se confirm că rezultatele cercetărilor obținute în cadrul studiului științific la teza de doctor în științe medicale **„Endometrioza cicatricei postoperatorii: optimizarea diagnosticului și tratamentului"**, au fost implimentate în procesul didactic realizat pentru studenți și medici-rezidenți la Catedra de chirurgie nr.1 „Nicolae Anestiadi".

Şef catedră chirurgie nr.1

„Nicolae Anestiadi"

Dr. hab. şt. med., Prof. univ. **Gheorghe Rojnovceanu**

Şef studii:

Dr. şt. med., Conf. univ. **Sergiu Berliba**

Anexa 12

SPITALUL UNIVERSITAR DE URGENȚĂ MILITAR CENTRAL „DR. CAROL DAVILA"

Primum non nocere

1831-2014

Certificat nr. 409 / 11.10.2014

Număr credite E.M.C.: 16 credite

Certificat de participare

se acordă

D-lui/ d-nei Doctor **ZAHARIA SERGIU**

pentru participarea la simpozionul

"Interdisciplinaritate și actualități în medicina balcanică"

din cadrul celui de-al 33-lea congres **"Săptămâna Medicală Balcanică"**

și cea de-a IV-a ediție a **Zilelor Spitalului de Urgență Militar Central "Dr. Carol Davila"**

desfășurat în București, în perioada 8-11 octombrie 2014.

Prof. dr. **DANIELA BARTOȘ**,
Președinte Uniunea Medicală Balcanică, secția română

Prof. dr. **MIRCEA BEURAN**
Președinte Comitet Științific

Colonel Medic Dr. **FLORENTINA IONIȚĂ-RADU**
Comandant SUUMC "Dr. Carol Davila"

Anexa 13

Cercul Militar Naţional Bucureşti
8-11 octombrie 2014
Săptămâna Medicală Balcanică
Manifestare creditată EMC
Tema congresului:
"Interdisciplinaritate şi actualităţi în medicina balcanică"
Zilele Spitalului Universitar de Urgenţă Militar Central "Dr. Carol Davila"
ORGANIZATORI:
Spitalul Universitar de Urgenţă Militar Central "Dr. Carol Davila"
Asociaţia Cadrelor Medicale din S.U.U.M.C. "Dr. Carol Davila"
Societatea Română de Chirurgie de Urgenţă şi Traumatologie
Secţia Română a Uniunii Medicale Balcanice
Eveniment realizat cu sprijinul GUVERNULUI ROMÂNIEI
www.umbalk.org
www.zilelespitalului.ro

38. ***Radiofrequency ablation (RFA), a minimally invasive method to perform emergency haemostasis in bleeding tumours of the uterine cervix***
V. Prunoiu, M. Marincaş, S. Ionescu, E. Brătucu

39. ***Eight years' experience (2005-2012) with patients without ruptured abdominal aortic aneurysm in the vascular surgery section – sex and age implication***
N. Tesoiu, S.L. Băilă, Marina Jana Păcescu, D.F. Bărzoi, I. Diaconescu, Isabela Georgiana Oprea, Mădălina Gavănescu, Maria Magdalena Totir, Mihaela Sălăgean, M. Croitoru, I.B. Miclea, V. Cândea

40. ***Eight years' experience (2005-2012) with patients with abdominal aortic aneurysm with rupture in the vascular surgery section – sex and age implication***
N. Tesoiu, S.L. Băilă, Marina Jana Păcescu, D.F. Bărzoi, I. Diaconescu, Isabela Georgiana Oprea, Mădălina Gavănescu, Maria Magdalena Totir, Mihaela Sălăgean, M. Croitoru, I.B. Miclea, V. Cândea

41. ***Diverticular disease of the large bowel – surgical treatment***
N. Kolev, D. Petrov, A.Tonev, V.Ignatov, Sht. Shterev, A. Zlatarov, V. Bojkov, E. Entcheva, T. Kirilova, K. Ivanov

42. ***Gastrointestinal stromal tumors (GIST) related emergencies***
Gh. Ghidirim, Ghidirim N., Mishin I., Cernat M., Gheorghitsa V

43. ***Incisional endometrioma of the abdominal wall***
S. Zaharia, Mishina A, Mishin I, Ghidirim Gh

44. ***Ocular pathology and Helicobacter Pylori infection***
Mihaela Coroi, Emmanuela Sabrina Apopei, Corina Constantinescu, Luminiţa Şipos, Gabriela Muţiu

P 2 wednesday, 8 October 14:00 – 16:00

1. ***Endoscopic radical treatment in early rectal cancer***
A. Tonev, N. Kolev, V. Ignatov, Sht. Shterev, A. Zlatarov, E. Entcheva, T. Kirilova, V. Bojkov, K. Ivanov

2. ***Mucinous cystadenoma of the ovary in a young patient***
D. Mădan, Mishina A., Harea P., Mishin I.

3. ***The radiographic expression of the skeletotopymerging of the common bile duct and main pancreatic duct***
S. Suman, Ala Suman

4. ***Uterus-sparing abdominal myomectomy for very large uterine size***
D. Mădan, Mishina A., Harea P.

5. ***Fanconi Anemia with cleft palate***
A. Jurca, Claudia Jurca, K. Kinga, M. Bembea

6. ***Consideration on the abusers in Munchausen by proxy syndrome***
Simona Cheregi, R. Spineanu, C. Sava, Diana Dubau, Laura Lele, Patricia Marusca

7. ***Graves' disease - thyroid morphological changes***
Laura Georgescu, Bogdana Florea

8. ***Preliminary research regarding the antihyperglycemic and antihyperlipedemic activity of Urtica dioica l. leaves on type 2 diabetic model rats***
Ioana Nencu, C. Chiriţă, Simona Negreş, Elena Moroşan

9. ***Efficacy of norfloxacin against Escherichia coli isolates from urinary tract infections***
Antonia Poiata, Ioana Badicut, Cristina Tuchilus

10. ***Anomalies of definitive dentition in children with Down syndrome***
Adriana Tent, R. Spineanu, C. Sava, Simona Cheregi, Diana Dubau

11. ***The importance of lymphoscintigraphy in malignant melanoma of the trunk***
Angela Şandru, S. Voinea, Mirela Gherghe, A. Blidaru

Anexa 15

Academia de
Științe Medicale
din România

Certificat de participare

Dl/D-na dr.

Sergiu Zăhăria

a participat la:

Al XVI-lea Congres Național de Obstetrică și Ginecologie

Hipertensiunea arterială în sarcină.
Endometrioza - diagnostic, tratament și implicații medico-sociale;

desfășurat la Cluj-Napoca în perioada 24-25 octombrie 2014.

Manifestarea a fost creditată de CMR cu 12 Credite EMC,
conform Adresei Nr. 6224, 6236/06.10.2014

Coordonator program

Președinte ASM
Acad. Prof. Dr. Irinel Popescu

Președinte SOGR
Prof. Dr. F. Stamatian

nr. 719 din 25 octombrie 2014

Anexa 16

ARMP
ASM
Al XVI-lea CONGRES NAȚIONAL
al Societății de Obstetrică și Ginecologie
din România
22-25 Octombrie 2014
Cluj-Napoca
PROGRAM FINAL

Postere

ENDOMETRIOZĂ ȘI GINECOLOGIE

1. BODEAN OANA, SECARĂ DAN, SECARĂ DIANA , CIRSTOIU MONICA

Managementul unor forme rare de endometrioză

2. CIRSTOIU MONICA, SECARĂ DIANA, BRĂTILA ELVIRA, VOICU DIANA, SECARĂ DAN, MUNTEANU OCTAVIAN

Diagnosticul diferențial între neoplasmul ovarian și endometrioză

3. MUNTEANU OCTAVIAN, SECARA DIANA, LUIZA RADULESCU, CARSTEA ANAMARIA, CIRSTOIU MONICA

Importanța determinării CA 125 în evaluarea severității endometriozei

4. NICOLAE GICA

Influența intervenției chirurgicale asupra calității vieții pacientelor cu endometrioză

5. MIȘINA A.,ZAHARIA S., MIȘIN I., GHIDIRIM GH.

Endomitrioma cicatricei postoperatorii cauzată de operația cezariană

6. HORHOIANU IRINA-ADRIANA, CIRSTOIU MONICA, GRIGORIU CORINA, STOIAN ERNA, HORHOIANU VASILE-VALERICA

Endometrioza și fertilitatea – prezentare de caz

7. CRISTINA VASILIU, VERONICA STANCIU, GABRIELA DANILEȚ, OANA VIȘAN

Endometrioza cervicală – prezentare de caz

8. NASTASIA ȘERBAN, BĂDESCU ALEXANDRA, MANUELA CRISTINA RUSSU

Opțiuni terapeutice medicamentoase în endometrioză

9. CORINA GRIGORIU, BOGDAN DOROBAȚ, IRINA HORHOIANU

Este utilă embolizarea arterelor uterine în adenomioză?

Anexa 18

ORGANIZATORI:
Academia de Ştiinţe Medicale din România
Societatea Română de Chirurgie
Universitatea de Medicină şi Farmacie "Grigore T. Popa" Iaşi
Clinica I Chirurgie, Spitalul "Sf. Spiridon" Iaşi
Colegiul Medicilor - filiala Neamţ
Academia Oamenilor de Ştiinţă - filiala Neamţ
un eveniment
EVENTER
echipa. experienţă. evoluţie
A XXXVI-A
REUNIUNE A CHIRURGILOR
DIN MOLDOVA "IACOMI - RĂZEŞU"
A VIII-A
CONFERINŢĂ DE CHIRURGIE
CU PARTICIPARE INTERNAŢIONALĂ
Hotel Central, Piatra Neamţ, 23 - 26 octombrie 2014
VOLUM DE REZUMATE

A XXXVI-a Reuniune a Chirurgilor din Moldova "Iacomi Răzeşu"
A VIII-a Conferinţă de Chirurgie cu participare internaţională
Piatra-Neamţ, 23-26 octombrie 2014

ENDOMETRIOMA INCIZIEI PFANNENSTIEL

Gh. Ghidirim[1], I. Mişin[1], A. Mişina[2], S. Zaharia[1], V. Gheorghiţă[1]
[1]Catedra Chirurgie nr. 1 "Nicolae Anestiadi", Laboratorul Chirurgie Hepato-Pancreato-Biliară, Universitatea de Stat de Medicină şi Farmacie „Nicolae Testemiţanu", Institutul Medicină Urgenţă
[2]Secţia Ginecologie Chirurgicală, IMSP Institutul Mamei şi Copilului, Chişinău, Moldova

Introducere: Endomitrioza este prezenţa ţesutului endometrial funcţional în diferite regiuni anatomice în afara cavităţii uterine. Endometrioma cicatricei postoperatorii (ECP) este o manifestare rară. În studiul dat prezentăm ECP localizată în cicatricia după incizia Pfannenstiel.
Material şi metode: În acest studiu retrospectiv consecutiv am analizat fişele medicale a 18 paciente (19 endometriome) cu diagnosticul de ECP confirmat histopatologic.
Rezultate: Vârsta medie a pacientelor fiind de 32.1±1.3 ani, (de la 24 până 44). Din anamneză pacientele au suportat operaţie cezariana (n=17), intervenţie ginecologică (n=1). Diagnostic primar de ECP (n=13), formaţiune tumorală (n=3), hernie (n=1). În diagnosticarea ECP s-a recurs la metode imagistice: USG, CT şi RMN. Localizarea formaţiunii de volum a fost diversă: unghiul stâng a cicatricei postoperatorii (n=16), unghiul drept (n=2) şi bifocal (n=1). Localizarea anatomică depistată intraoperator în limita ţesutului subcutan (n=6, 31.6%) cu implicarea fasciei (n=7, 36.8%), fasciei şi muşchii (n=5, 26.3%) în muşchiul rect abdominal (n=1, 5.3%). Toate pacientele au fost supuse intervenţiei chirurgicale cu excizia endometriomei cicatricei postoperatorii, la două paciente din cauza defectului aponeurotic a fost aplicată plasa sintetică. Diagnosticul ECP confirmat la examenul histopatologic.
Concluzie: Intervenţia chirurgicală este metoda de elecţie în tratamentul ECP. Excizia depăşind ţesuturile schimbate histologic cu rezecţia R0 fiind obligatorie în prevenirea recidivei.

Anexa 20

ORGANIZATORI:
Academia de Ştiinţe Medicale din România
Societatea Română de Chirurgie
Universitatea de Medicină şi Farmacie "Grigore T. Popa" Iaşi
Clinica I Chirurgie, Spitalul "Sf. Spiridon" Iaşi
Colegiul Medicilor Neamţ
Academia Oamenilor de Ştiinţă - Filiala Neamţ
A XXXVII-A
REUNIUNE A CHIRURGILOR DIN MOLDOVA "IACOMI - RĂZEŞU"
HOTEL CENTRAL PLAZA 4*, PIATRA NEAMŢ
7 - 10 MAI 2015
VOLUM DE REZUMATE
ISBN: 978-606-13-2460-6

Anexa 21

SESIUNE POSTERE II (continuare)

Moderatori: E. Târcoveanu, D. Firescu, V. Şurlin

7 Aprecierea eficacităţii adezivului tisular latex în protejarea anastomozei pe colon
Gh. Ghidirim, I. Mișin, Gh. Rojnoveanu, E. Pleșco, V. Gheorghiţă

8 Endometrioma cicatricei postoperatorii a peretelui abdominal: douzeci și patru cazuri consecutive
Gh. Ghidirim, I. Mișin, Ana Mișina, S. Zaharia, V. Gheorghița

9 Tratamentul multimodal al pseudomixomului peritoneal
Gh. Ghidirim, I. Mișin, Gh. Rojnoveanu, E. Guțu, M. Vozian, Anna Mișina, V. Gheorghița

10 Tumorile gastrointestinale stromale (gist) ale jejunului și ileonului
Gh. Ghidirim, M. Cernat, I. Mișin, N. Ghidirim, V. Gheorghița, I. Chemencedji

Anexa 22

Académie Nationale
de Médecine de France

Union Médicale Balkanique

Confèrent la

DIPLOME DE PARTICIPATION

A Dr. ZAHARIA SERGIU, pays. REPUBLIQUE DE MOLDOVA

Pour la 2ème Session Scientifique Commune,
la XX-ème Session des Journées Médicales Balkaniques,
les 21-22 Septembre 2015, Paris, France.

Président de L' Académie Nationale
de Médecine de France
Pr JEAN-YVES LE GALL

Secrétaire Général
de L'Union Médicale Balkanique
Pr VASILE SARBU

Anexa 23

Académie Nationale de Médecine de France, Union Médicale Balkanique
Paris, les 21, 22 Septembre 2015

LA XX-ÈME SESSION DES JOURNÉES MÉDICALES BALKANIQUES
LA DEUXIÈME SÉANCE SCIENTIFIQUE COMMUNE
AVEC L'ACADÉMIE NATIONALE DE MÉDECINE DE FRANCE

PROGRAMME / LIVRE DES RÉSUMÉS
Archives de l'Union Médicale Balkanique - Supplément I (2015)

ACADÉMIE NATIONALE de MÉDECINE de FRANCE
16, rue Bonaparte, Paris

T5-05

LES PARTICULARITÉS DU DIAGNOSTIC ET DU TRAITEMENT CHIRURGICAL DE L'ENDOMETRIOSE DE LA CICATRICE POSTOPÉRATOIRE

Gh. Ciobanu[1], Gh. Ghidirim[2], I. Mishin[1,2], A. Mishina[3], S. Zaharia[1]
[1]*L'Institutde Médecine d'Urgence, Chișinau, République de Moldova*
[2]*Le Département de Chirurgien °1 "Nicolae Anestiadi", le Laboratoire hépato-pancréato-biliaire, l'Université d'État de Médecine et de Pharmacie "N. Testemițanu", Chișinau, République de Moldova*
[3]*Le Département de Chirurgie Gynécologique, l'Institut de la Mère et de l'Enfant, Chișinau, République de Moldova*

L'actualité: L'endométriose de la cicatrice postopératoire (ECP) est une pathologie rare à la suite d'une operation césarienne ou gynécologique. Le diagnostic préopératoire de l'ECP est très difficile, en particulier chez les malades qui ne présentent pas de symptômes cycliques. Le but de l'étude - l'évaluation des critères diagnostiques et le traitement chirurgical.
Matériel et méthodes: Dans cette étude ont été analysés rétrospectivement vingt-quatre cas d'ECP au cours des vingt dernières années.
Résultats: L'âge moyen des patientes avec ECP était de 31.2±1.2 ans (CI 95%: 28.76-33.57). L'ECP trouvé après césarienne (n=22), après intervention gynécologique (n=1) et après cystectomie laparoscopique (n= 1). Dans tous les cas, les patientes ont presenté une formation de volume (n=24) dans la zone de la cicatrice post-opératoire (incision Pfannenstiel-22, laparotomie médiane inférieure -1, la région ombilicale-1). Le symptôme principal la douleur cyclique est présente seulement chez 13 malades (54,2% des cas). Pour établir le diagnostique ont été utilisées les méthodes: l'échographie (n=13), l'USG avec doplerographie (n=8), CT et IRM (n=10). La localisation prédominante de l' ECP dans la cicatrice postopératoire est l'angle gauche: l'angle gauche vs. l'angle droit vs. central vs. bifocal (78.3% vs.17.4% vs.4.3%, p <0,0001). La corrélation de la localisation de l'ECP dans les couches de la paroi abdominale: sous-cutanée vs. fascia et muscles vs. le muscle droit de l'abdomen (25% vs.62.5% vs.12.5%, p <0,0001). Toutes les malades ont subi une intervention chirurgicale avec l'excision en bloc de l'ECP avec 5-10 mm au-delà des limites des tissus sains. La liquidation du défaut abdominale avec la suture de l'aponévrose tension free (n=15) malades, la plastie de la paroi abdominale avec du matériel synthétique (n = 3). Dans 4 cas ont été réalisées des interventions simultanes: une hystérectomie subtotale (n = 2), une résection de l'endométriose retrocervicale (n=1), la coagulation laparoscopique des foyers de l'endométriose péritonéale (n=1). L'examen histopathologique de macropreparats retirés a confirmé le diagnostic de l'ECP. La periode moyenne de la surveillance était de 8.8±1.3 ans (IC 95%: 6.22 à 11,37), les recidives n'étaient pas.
Conclusion: Les méthodes d'imagerie (USG+Dopplerographie, CT, IRM) jouent un rôle important pour confirmer le diagnostique préopératoire et pour elaborer des tactiques chirurgicales.

Анеха 25

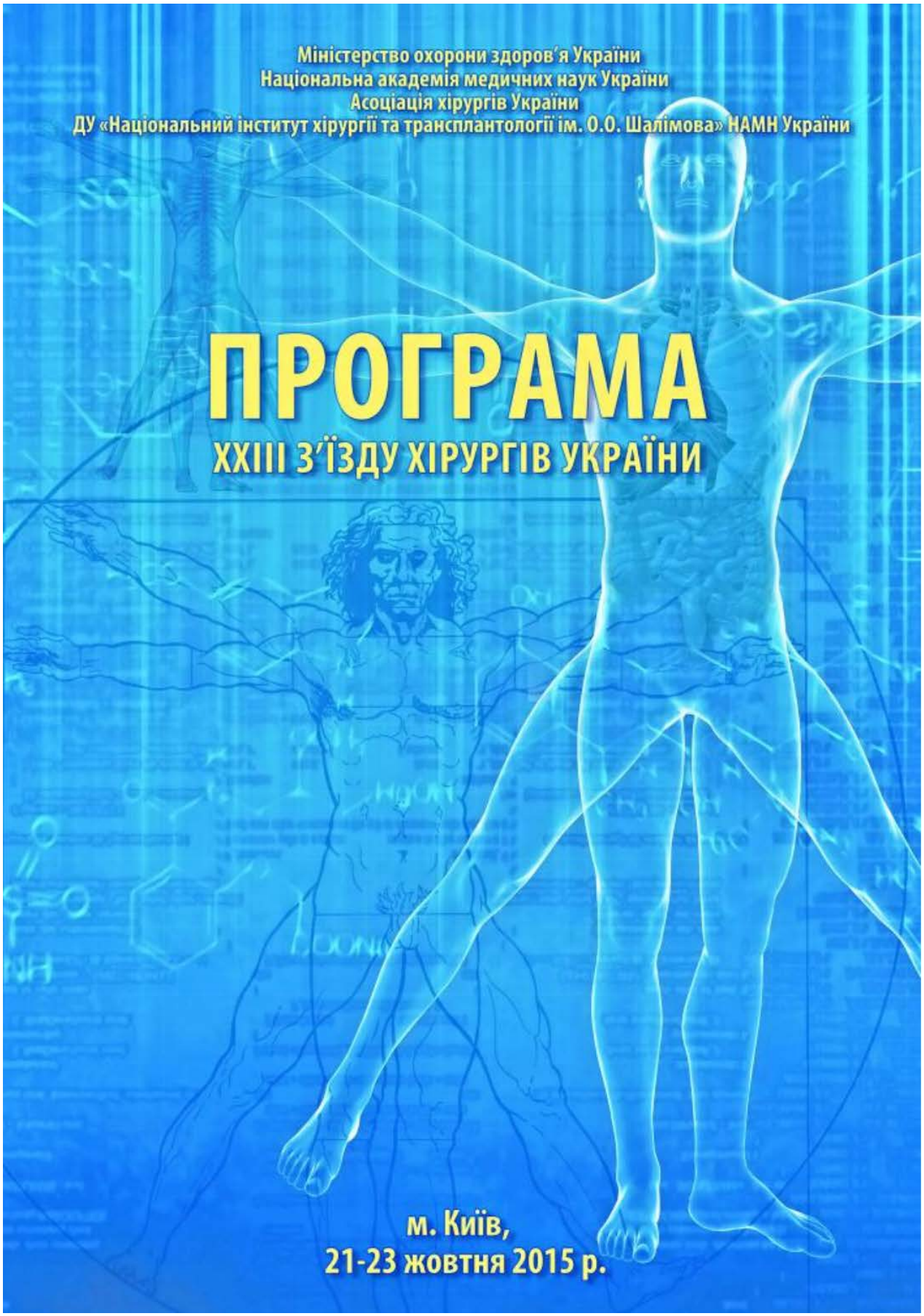
Міністерство охорони здоров'я України
Національна академія медичних наук України
Асоціація хірургів України
ДУ «Національний інститут хірургії та трансплантології ім. О.О. Шалімова» НАМН України
ПРОГРАМА
XXIII З'ЇЗДУ ХІРУРГІВ УКРАЇНИ
м. Київ,
21-23 жовтня 2015 р.

43. **Пластика вентральних гриж з відновленням функції м'язів черевної стінки.**
Парфентьєва Н.Д., Парфентьєв Р.С., Воротинцева К.О. (Одеса).
44. **Гастроінтестінальні стромальні пухлини тонкої та клубової кишки.**
Гідірім Г.П., Мішін И.В., Гідірім Н.П., Чернат М.В., Георгица В.А. (Кишинів, Молдова)
45. **Ендометріоз післяопераційного рубця передньої черевної стінки.**
Гідірім Г.П., Мішін И.В.,Мішіна А.Е.Э Захарія С.Л. (Кишинів, Молдова)
46. **Лапароскопічна фіксація кута Гіса при наявності аксіальної грижі стравохідного отвору діафрагми.**
Журбенко Г.А., Карпіцький О.С.,Шестюк А.М., Панько С.В., Глушек С.З.,Вакулич Д.С., Ігнатюк А.Н. (Білорусь, Польща)
47. **Хірургічне лікування кил передньої черевної стінки в хворих на цироз печінки з масивним резистентним асцитом.**
Ангелич Г.А., Писаренко С.С., Круду О.К., Пирцак І.І., Дану М.І. (Кишинів, Молдова)

Стендові доповіді з проблеми «Хірургічна патологія органів травлення у дітей».

1. **Зміни показників імунного статусу у щурів в динаміці після моделювання допечінкової форми портальної гіпертензії та після імунокорекції вобензимом та поліоксидонієм.**
Джума К.А., Годік О.С., Жежера Р.В., Соручан В.П. (Київ).
2. **Вирішення проблемних питань при первинно-радикальному оперативному лікуванні гострих параректальних абсцесів у дітей.**
Кисіль Н.П., Ярославська С.М., Грегуль В.В., Приходько О.С., Мельник Є.А., Довбня Ю.В., Кисіль Д.О. (Київ).
3. **Можливості інструментальних методів дослідження у діагностиці некротичного ентероколіту новонароджених.**
Македонський І.О., Яременко С.О. , Самоваров Л.С., Власов О.О. (Дніпропетровськ).
4. **Спайкова кишкова непрохідність у дітей.**
Мельниченко М.Г., Антонюк В.В. , Квашніна А.А. (Одеса).
5. **Ультразвукова діагностика ускладнень гострого апендициту у дітей.**
Садовенко О.Г. , Дігтяр В.А., Коваль С.В., Камінська М.О., Барсук О.М., Андрейченко І.І. (Дніпропетровськ).
6. **Досвід малоінвазивих оперативних втручань в хірургії дитячого віку у Волинському дитячому територіальному медичному об'єднанні.**
Селюк В.С. , Мартинюк В.Ф., Дородних І.Л., Долюк О.І. (Луцьк).
7. **Поліп пілоричного відділу шлунка як можливий етіологічний фактор гіпертрофічного стенозу пілорусу у дитини (клінічний випадок).**
Стеник Р.В. , Мальований Б.Я. (Львів).

Стендові доповіді з проблеми «Травматичні ушкодження дітей».

1. **Порівняльна характеристика ефективності металостеосинтезу у лікуванні хворих на фіброзну дисплазію.**
Гук Ю.М ., Олійник Ю.В. (Київ).
2. **Сучасний підхід до лікування рахітоподібних захворювань у дітей.**
Гук Ю.М. , Марциняк С.М., Кінча-Поліщук Т.А. (Київ).
3. **Порівняння результатів лікування дітей хворих на метаепіфізарний остеомієліт.**
Дігтяр В.А., Лук'яненко Д.М., Камінська М.О., Дігтяр А.В. (Дніпропетровськ).
4. **Модель гострого стафілококового остеомієліту у морських свинок.**
Казанський *А.Ю. ,. Горячев В.В, Горбатюк О.М. (Чернівці).*

Anexa 27

Министерство здравоохранения Российской Федерации
ФГБУ «Научный центр акушерства, гинекологии и перинатологии им. академика В.И. Кулакова» Минздрава России
Российское общество акушеров-гинекологов (РОАГ)
Российская ассоциация гинекологов-эндоскопистов (РАГЭ)
Российская ассоциация эндометриоза (РАЭ)
Общество репродуктивной медицины и хирургии (ОРМХ)
Европейское общество по гинекологической эндоскопии (ESGE)
Американской ассоциации гинекологов-лапароскопистов (AAGL)

Ministry of Health of Russian Federation
Federal State Budget Institution «The V.I. Kulakov Research Center for Obstetrics, Gynecology and Perinatology» Ministry of Health of the Russian Federation
Russian Society of Obstetricians and Gynecologists
Russian Association of Gynecologic Endoscopists
Russian Association of Endometriosis
Society of Reproductive Medicine and Surgery
European Association for Gynecologic Endoscopy (EAGE)
American Association gynecologists laparoskopists (AAGL)

Москва,
7–10 июня, 2016

XXIX Международный конгресс с курсом эндоскопии

НОВЫЕ ТЕХНОЛОГИИ
в диагностике и лечении гинекологических заболеваний

Moscow,
June 7–10, 2016

XXIX International Congress with Endoscopic Course

NEW TECHNOLOGIES
for Diagnosis and Treatment of Gynecologic Diseases

контроля глубины воздействия визуально (струп не превышает 22 мкн), однако, в связи с вышеописанным осложнением нам представляется очевидным выбор пенообразующих гемостатических матриксов, как метод выбора при окончательном гемостазе раневых поверхностей.

Dobrokhotova Yu.E., Nasyrov N.And., Gallyamov E.A., Lapina, I.A., Shifts A.S.

MODERN ASPECTS OF SURGICAL TREATMENT OF INFILTRATIVE FORMS OF ENDOMETRIOSIS

The objective of the study was to estimate the effect of different methods of hemostasis as a stage of a surgical treatment for infiltrative forms of endometriosis. We carried out a comparative analysis of 103 clinical cases followed by evaluation of remote results.

1 Мишина А.Е., 2 Гидирим Г.П., 2, 3 Мишин И.В., 3 Захария С.Л., 2 Васильев В.Е.

ЭНДОМЕТРИОЗ ПЕРЕДНЕЙ БРЮШНОЙ СТЕНКИ ПОСЛЕ КЕСАРЕВА СЕЧЕНИЯ

1 Институт матери и ребенка,
2 Кафедра хирургии №1 «Н. Анестиади», Университет медицины и фармации «Н. Тестемицану»,
3 Институт ургентной медицины, Кишинев, Молдова

Эндометриоз послеоперационного рубца (ЭПР) передней брюшной стенки относится к достаточно редким заболеваниям и в литературе описаны отдельные клинические наблюдения и небольшие серии пациентов. Цель исследования – оценка особенностей диагностики и лечения ЭПР после кесарева сечения.

Проведен ретроспективный анализ базы данных 23 пациенток с ЭПР после КС, оперированных в двух клиниках на протяжении периода с 1992 по 2016 гг. Средний возраст пациенток составил 31.1±1.1 год (95% CI:28.72–33.46) и период с момента КС составил 44.6±3.1 мес. (95% CI:38.08–51.14). Во всех случаях ЭПР манифестировался наличием болезненного объемного образования в области послеоперационных рубцов (Пфанненштиль – 21, нижняя срединная лапаротомия–2), причем циклические боли отмечались только в 14 (60.9%) случаях. Для диагностики ЭПР использованы: ультрасонография с допплерографией, КТ и МРТ. Установлены особенности ЭПР: единичные эндометриомы vs. множественные (n=21, 91.3% vs. n=2, 8.7%, p<0.0001), левый угол послеоперационного рубца vs. правый или центральная часть (85% vs. 15%, p<0.0001). Эндометриомы локализовались: в подкожной клетчатке (n=7), с вовлечением апоневроза и мышц (n=13) и изолированно в прямой мышце живота (n=3). Все ЭПР иссекались en bloc с захватом 5–10 мм неизмененных тканей. Дефект апоневроза ликвидировался ушиванием по принципу tension free (n=13) и с использованием полипропиленовой сетки (n=3). В 2 (8.7%) случаях в связи с сопутствующим тазовым эндометриозом выполнены субтотальная гистерэктомия (n=1) и лапароскопическая коагуляция очагов эндометриоза брюшины (n=1). При морфологическом исследовании удаленных препаратов (размер max.–3.9±0.4 и min.–3.1±0.3 см), во всех случаях диагноз ЭПР подтвержден и установлена радикальность оперативного вмешательства (R0). Иммуногистохимическое исследование (DAKO®, Denmark): CD10 (диффузное мембранное окрашивание цитогенной стромы, +++); PR (прогестероновые рецепторы) – интенсивное окрашивание ядер эндометриальных желез и стромальных клеток (99%, индекс Allred =8); ERx (эстрогеновые рецепторы) – ядерное окрашивание клеток эпителия желез и стромальных клеток (от 5 до 99%, индекс Allred от 3

>>> СОДЕРЖАНИЕ

до 7); Ki67 (MIB1) – 3.7±1.2% (от 2 до 6%). Рецидивов ЭПР в отдаленном послеоперационном периоде не наблюдалось (zero).

ЭПР необходимо включать в дифференциальную диагностику опухолевидных образований в области послеоперационного рубца, особенно после КС. Ультрасонография с допплерографией, КТ и МРТ должны рассматриваться обязательными компонентами диагностического алгоритма и планирования объема хирургического вмешательства. R0 резекция и сохранение целостности эндометриомы являются обязательными компонентами хирургического вмешательства в плане профилактики рецидивов ЭПР.

Резюме. Авторами представлены особенности диагностики, хирургического лечения и иммуногистохимический профиль эндометриоза передней брюшной стенки (n=23) после кесарева сечения.

Mishina A., Ghidirim G.P., Mishin I., Zaharia S., Vasiliev V.

ABDOMINAL WALL ENDOMETRIOSIS FOLLOWING CESAREAN SECTION

The authors have presented particular diagnosis, surgical treatment and immunohistochemical profile of the anterior abdominal wall endometriosis (n = 23) after cesarean section.

Талалаенко Ю.А., Рогозина М.М., Талалаенко А.К.

ГИСТЕРОСКОПИЧЕСКАЯ ХИРУРГИЯ ПРИ ГИПЕРПРОЛИФЕРАТИВНЫХ ПРОЦЕССАХ ЭНДОМЕТРИЯ И ЭНДОЦЕРВИКСА В ПОСТМЕНОМАУЗЕ

Донецк, Донецкий национальный медицинский университет им. М. Горького.

Проведен анализ показаний и результатов гистерорезектоскопии у 878 пациенток. Из них в постменопаузальном возрасте с гиперпролиферативными заболеваниями эндометрия и эндоцервикса было 13,9%. В 36,6% из этих случаев была выполнена гистероскопическая аблация/резекция эндометрия, что предотвращает возникновение рецидива заболевания его трансформации в рак.

Актуальность. Гиперпролиферативные процессы эндометрия и эндоцервикса являются одной из наиболее распространенных проблем в практике акушера-гинеколога. У женщин в постменопаузе эта патология встречается с частотой от 16 до 25%. Известно, что риск злокачественной трансформации эндометрия и эндоцервикса в рак значительно повышен у данной категории пациенток, особенно при рецидиве гиперпролиферативного процесса. У женщин в постменопаузальном возрасте анамнез часто отягощен сопутствующей экстрагенитальной патологией и использование медикаментозного гормонального лечения часто нежелательно. Кроме этого оно имеет временный характер. Вариант радикального лечения – гистерэктомии, из-за экспансивности, риска развития ранних и поздних послеоперационных осложнений, психологических последствий потери органа также не всегда применим. Поэтому разработка органозберегающих методов лечения с использованием гистерорезектоскопии на сегодняшний день является актуальной.

Цель исследования – провести анализ показаний и результатов внутриматочной хирургии с использованием гистероскопии у пациенток в постменопаузе.

Материал и методы исследования. Ретроспективно анализировались показания и результаты выполнения гистерорезектоскопии у пациенток постменопаузального возраста с 2013 по 2015 г., пролеченных в ЦГКБ №6 г. Донецка. Гистероскопию выполняли в соответствии со стандартными общепринятыми

Anexa 30

Al XII-lea Congres al Asociatiei Chirurgilor "Nicolae Anestiadi" din Republica Moldova

23-25 septembrie 2015
Chisinau, Radisson Blu Leogrand Hotel & Convention Center

cu participare internationala

DIPLOMĂ DE PARTICIPARE
CERTIFICATE OF ATTENDANCE

Comitetul Organizatoric confirmă că
The Organizing Committee certifies that

ZAHARIA SERGIU

a participat la cel de-al XII-lea Congres al Asociației Chirurgilor „Nicolae Anestiadi" din Republica Moldova
attended the XII-th Congress of the Association of Surgeons „Nicolae Anestiadi" from Republic of Moldova

25 credite EMC acordate de către Ministerul Sănătății al Republicii Moldova
25 CME credits approved by Ministry of Health from Republic of Moldova

Preşedintele Asociaţiei Chirurgilor "Nicolae Anestiadi"
Prof. Dr. Nicolae Gladun

Preşedintele Congresului
Prof. Dr. Eugen Guţu

«N.ANESTIADI»
Nr 2419

Seria MCH, codul XV, Nr 959

Anexa 31


ASOCIAȚIA CHIRURGILOR DIN RM "NICOLAE ANESTIADI"
PROGRAM
Al XII-lea Congres al Asociației Chirurgilor
„Nicolae Anestiadi" din Republica Moldova
(cu participare internațională)
Radisson BLU
LEOGRAND HOTEL
CHISINAU
23-25 SEPTEMBRIE 2015
CHIȘINĂU

SALA NISTRU
Data: 25 septembrie 2015
14:00-16:00

VARIA
MISCELLANEOUS

Moderatori:
BOUR A (Chişinău, Moldova)
TAMM TI (Harkov, Ucraina)
DIACONESCU MR (Iaşi, România)
BERNIC J (Chişinău, Moldova)

PREZENTĂRI ORALE

SIRBU-BOETI P, COJOCARI N (Bucureşti, România)
Endometrioza de perete abdominal: o provocare pentru chirurg
Abdominal wall endometriosis: a challenge for surgeon

GHIDIRIM G, MIŞIN I, MIŞINA A, ZAHARIA S (Chişinău, Moldova)
Particularităţi de diagnostic şi tratament chirurgical al endometriozei cicatricei postoperatorii
Diagnosis and surgical treatment features of the postoperative scar endometriosis

TÂRCOVEANU E. VASILESCU A, VLAD N, NICULESCU D, COTEA E, CRUMPEI F, DĂNILĂ N, MOGOŞ V, BRADEA C (Iaşi, România)
Guşe retrosternale
Retrosternal goiters

DIACONESCU MR (Iaşi, România)
Update de diagnostic şi tratament pentru nodulul tiroidian
Update of diagnosis and treatment of thyroid nodule

GRUBNIK VV. BURLAK OS, ILYASHENKO VV, GRUBNIK VV (Odessa, Ucraina)
Compararea adrenalectomiei retroperitoneoscopice şi laparoscopice pe stânga: un studiu randomizat controlat
Comparison of retroperitoneoscopic and laparoscopic left adrenalectomy: a randomized controlled trial

BALAN S. REVENCU S, CONŢU G, CONŢU O, REVENCU D (Chişinău, Moldova)
Bypass-ul gastric Roux-en-Y în tratamentul diabetului zaharat tip 2 la pacienţii cu obezitate redusă şi nonobezi
The Roux-en-Y gastric bypass in the treatment of mild and non-obesity patients with type 2 diabetes mellitus

ZAPOROZHAN VN, MISHCHENKO VP, RUDENKO IV. ZAPOROZHCHENKO MB (Odessa, Ucraina)
Miomectomia laparoscopică în tratamentul leiomiomului uterin
Laparoscopic myomectomy for treatment of leiomyoma of uterus

STRAJESCU G. BUJOR P, DOCHIŢAN E, STRAJESCU D (Chişinău, Moldova)
Alternativă miniminvazivă a varicocelului scrotal
The alternative of minimally invasive scrotal varicocele

VÂRCUŞ F. DUŢA C, SĂNDESC D, PAPURICA M, DOBRESCU A, TARTA C (Timişoara, România)
Locul cursurilor intesive de chirurgie laparoscopică pe ţesut viu în formarea chirurgilor
The role of intensive training courses in laparoscopic surgery on live tissue in the surgeon's formation

VOZIAN M. ROMANCENCO A, SĂRATILĂ I, CHIPER D (Chişinău, Moldova)
Instruirea prin simulare cu realitate virtuală în endoscopie şi chirurgia laparoscopică
Virtual reality simulation based training for endoscopy and laparoscopic surgery

DOGOTARI N (Chişinău, Moldova)
Particularităţile morfopatologice ale structurilor tisulare perichistice în chistul hidatic pulmonar la copii
Morphopathological characteristics of pericystic tissue structures in pulmonary hydatid cyst in children

Anexa 33

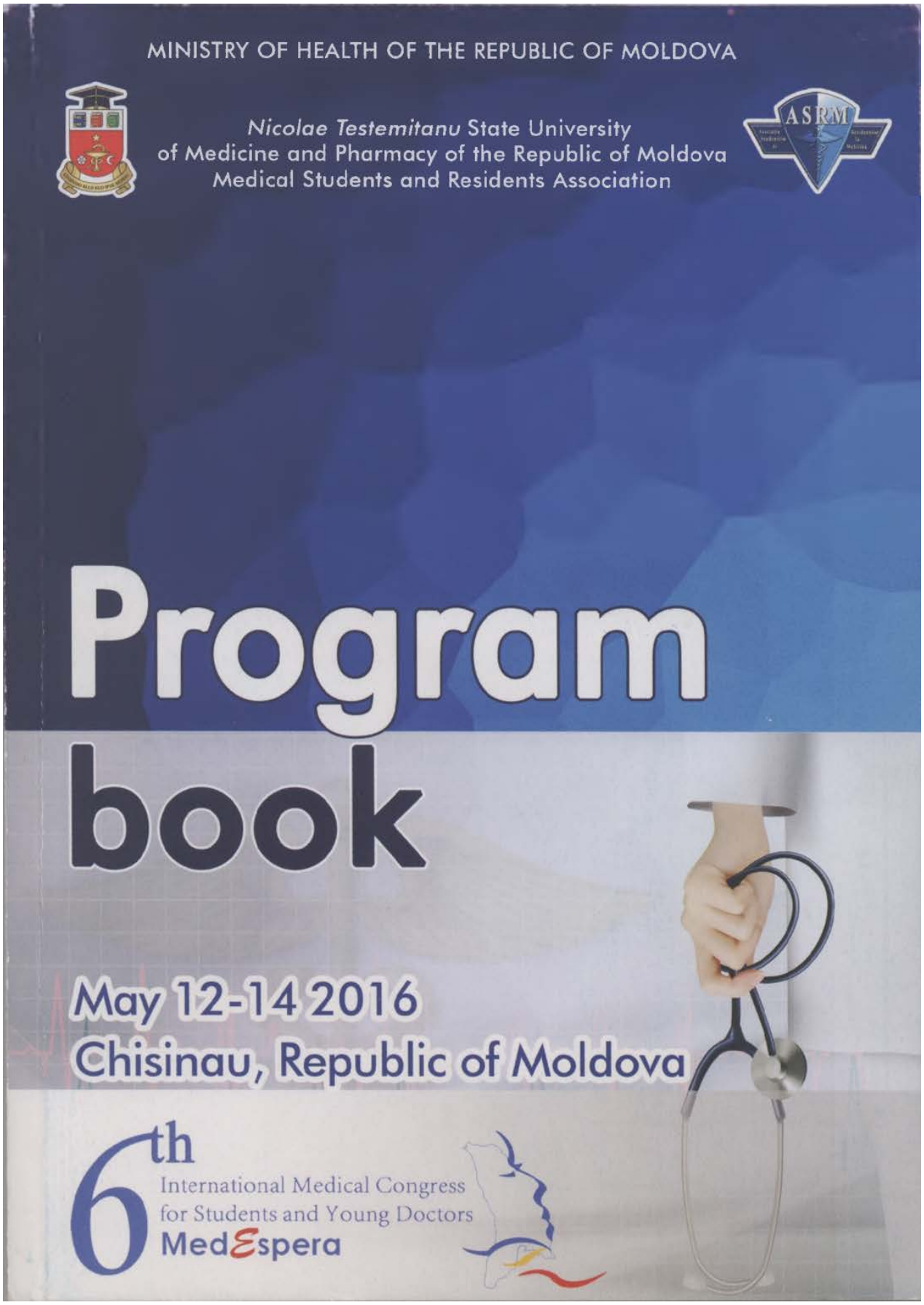
MINISTRY OF HEALTH OF THE REPUBLIC OF MOLDOVA
Nicolae Testemitanu State University
of Medicine and Pharmacy of the Republic of Moldova
Medical Students and Residents Association
ASRM
Program
book
May 12-14 2016
Chisinau, Republic of Moldova
6th
International Medical Congress
for Students and Young Doctors
MedEspera

124. POSTOPERATIVE SCAR ENDOMETRIOSIS OF THE ANTERIOR ABDOMINAL WALL

Vladislav Vasilev, Sergiu Zaharia, Diana Madan, Ana Mishina
Scientific adviser: Mishin Igor, MD, PhD, Professor, First Department of Surgery "N. Anestiadi" and Laboratory of Hepato-Pancreato-Biliary Surgery, *Nicolae Testemitanu* State University of Medicine and Pharmacy, Chisinau, Republic of Moldova

125. POSTOPERATIVE MEDIAN INCISIONAL HERNIAS OCCURRENCE AND THEIR SURGICAL TREATMENT WITH RETROMUSCULAR PROLENE MESH AND HERNIAL SAC

Zsolt Zoltán Fulop, Emőke Dragus, Andreea-Iuliana Miron
Scientific adviser: Tivadar Bara, PhD, Professor, University of Medicine and Pharmacy of Targu Mures, Romania

126. ABDOMINAL WALL HERNIAS SURGERY IN PATIENTS WITH CIRRHOSIS AND ASCITES.

Sergiu Pisarenco, Tatiana Zugrav
Scientific adviser: Gheorghe Anghelici, MD, PhD, Professor, Head of Chair of Department of Surgery N2, LCS Hepatosurgery, *Nicolae Testemitanu* State University of Medicine and Pharmacy, Chisinau, Republic of Moldova

127. REMOVAL OF XENOANTIGENIC GLYCOSYLATION PATTERNS FROM PORCINE PULMONARY HEART VALVE MATRICES IS DEPENDENT OF THE APPLIED DECELLULARIZATION METHOD

T. Goecke, S. Cebotari, I. Tudorache, A. Haverich, A. Hilfiker
Department of Cardiac-, Thoracic-, Transplantation and Vascular Surgery, Hannover Medical School, Hannover Germany and Leibniz Research Laboratories for Biotechnology and Artificial

Anexa 35

Congresul Naţional de Chirurgie 2016

Centrul Internațional de Conferințe, Sinaia, România

01 IUNIE 04

Societatea Română de Chirurgie

Organizatori

Universitatea de Medicină şi Farmacie „Carol Davila" Bucureşti • Colegiul Medicilor din România • Academia de Ştiinţe Medicale
Asociaţia Română de Chirurgie Endoscopică şi Alte Tehnici Intervenţionale • Societatea Română ce Chirurge de Urgenţă şi Traumă
Societatea Română de Chirurgie Toracică • Societatea Română de Chirurgie Pediatrică • Societatea Română de Coloproctologie
Ordinul Asistenţilor Medicali Generalişti, Moaşelor şi Asistenţilor Medicali din România • Societatea Studenţească de Chirurgie din România

Parteneri

Society for Medical Innovation and Technology • Society for Laparoendoscopic Surgeons

CERTIFICAT DE PARTICIPARE

D-na / Dl.

Zaharia Sergiu

a participat la

Congresul Național de Chirurgie 2016
cu tema „Chirurgia de azi - chirurgia viitorului"

Al V-lea Congres Național de Chirurgie de Urgență şi Traumă

Evenimentele s-au desfăşurat la Centrul Internațional de Conferințe, Sinaia, România, în perioada 01 - 04 iunie 2016.

Manifestarea a fost creditată de către Colegiul Medicilor din România cu 24 de credite EMC, conform adresei nr. 3933 / 26.05.2016

Prof. Dr. Mircea Beuran
Preşedinte Societatea Română de Chirurgie
Preşedinte Congresul Național de Chirurgie 2016

Seria nr. / 04 iunie 2016

Anexa 36

Congresul Național de Chirurgie 2016

Centrul Internațional de Conferințe, Sinaia

01 IUNIE 04

Cu tema:
Chirurgia de azi - chirurgia viitorului

Al V-lea Congres Național de Chirurgie de Urgență și Traumă

Congresul Asistenților Medicali din România

Congresul Național al Societății Studențești de Chirurgie din România

Organizatori:

Societatea Română de Chirurgie

Universitatea de Medicină și Farmacie „Carol Davila" București

Colegiul Medicilor din România

Academia de Ştiinţe Medicale

Asociaţia Română de Chirurgie Endoscopică şi alte Tehnici Intervenţionale

Societatea Română de Chirurgie de Urgenţă şi Traumă

Societatea Română de Chirurgie Toracică

Societatea Română de Chirurgie Pediatrică

Societatea Română de Coloproctologie

Ordinul Asistenţilor Medicali Generalişti, Moaşelor şi Asistenţilor Medicali din România

Societatea Studenţească de Chirurgie din România

Parteneri:

Society for Medical Innovation and Technology

Society for Laparoendoscopic Surgeons

Culegere Rezumate

Tumorile gastrointestinale stromale (GIST) ale intestinului subțire

Gastrointestinal Stromal Tumors (GIST) of the Small Bowel

G. Ghidirim (1), I. Mișin (2), M. Cernat (3), Inga Chemencedji (4), V. Gheorghița (2), V. Vasiliev (1)
(1) Universitatea de Stat de Medicină și Farmacie „Nicolae Testemițanu", Catedra Chirurgie Nr. 1 „Nicolae Anestiadi", Chișinău, Republica Moldova
(2) Universitatea de Stat de Medicină și Farmacie „Nicolae Testemițanu", Laboratorul de Chirurgie Hepato-Pancreato-Biliară, Chișinău, Republica Moldova
(3) Institutul Oncologic din Moldova, Laboratorul de Chirurgie Gastrică și Toracică, Chișinău, Republica Moldova
(4) Institutul Oncologic din Moldova, Laboratorul de Morfologie a Tumorilor, Chișinău, Republica Moldova

Introducere: Tumorile gastrointestinale stromale (GIST) - cele mai frecvente tumori mezenchimale ale tractului gastro-intestinal. Intestinul subțire - a doua localizare primară, ca frecvență, după stomac. Obiectiv: Analiza frecvenței, particularităților tabloului clinic, aspectelor histopatologice, imunohistochimice și rezultatelor tratamentului GIST. Materiale și metode: 30 pacienți cu GIST (c-kit (CD117) pozitive) ale duodenului, jejunului și ileonului, operați între 2007 și 2015. Rezultate: Vârsta medie - 57.2±2.1 (95% CI: 53.02-61.45) ani. Raportul B:F=1:2. Simptomul central -durerea abdominală în 24/30 cazuri (80%). Prezentare inițială print-o complicație - 13/30 cazuri (43.3%): hemoragie intraluminală - 6/13 (46.2%), ocluzie intestinală - 3/13 (23.1%), perforație - 4/13 (30.8%). Localizarea tumorilor în duoden - 6/30 (20%), în jejun - 15/30 (50%), în ileon - 9/30 (30%) ($p<0.05$). Tumori solitare - 25 pacienți (83.3%), tumori multiple - 5 (16.7%) ($p<0.0001$). Tumorile GIST cu dimensiuni ≤5 cm vs. >5 cm - 7 (23.3%) vs. 23 (76.7%) ($p<0.0001$). Caracterul exoluminal de creștere al GIST - 18 (60%) vs. expansiune endoluminală - 6 (20%) vs. caracter mixt de creştere - 6 (20%) ($p=0.0012$). Numărul mediu al mitozelor pentru grupul cu risc redus (≤5/50 HPF) - 3.1±0.3 (95% CI: 2.423-3.854), pentru grupul cu risc înalt (>5/50 HPF) - 17.9±3.4 (95% CI: 10.55- 5.20). Rezecția segmentară a intestinului subțire cu anastomoză - 20 (66.7%), rezecția cuneiformă a intestinului subțire - 4 (13.2%), excizia tumorii duodenului - 2 (6.7%), rezecția duodenului - 2 (6.7%), rezecția pancreatoduodenală - 2 (6.7%). Supraviețuirea generală a constituit 35.3±6.1 (95% CI: 22.78-47.83) luni. Progresare - 8/30 pacienți (26.7%). Au fost supuși tratamentului combinat - chirurgical și adjuvant - 15/30 pacienți (50%). Concluzii: Manifestările clinice ale GIST ale intestinului subțire se pot prezenta printr-o complicație sau sunt descoperite incidental. Tratamentul chirurgical rămâne metoda principală în tratamentul GIST. Cuvinte cheie: tumoră gastrointestinală stromală, jejun, ileon, chirurgical

Introduction: Gastrointestinal stromal tumors (GISTs) are the most common non-epithelial tumors of the gastrointestinal tract. Small bowel is the second most frequent primary site after stomach. Aim: Analysis of frequency, clinical presentation, histopathology and treatment results of GISTs. Materials and Methods: 30 patients with c-kit (CD117)-positive GISTs of the duodenum, jejunum and ileum, operated on between 2007 and 2015. Results: Mean age - 57.2±2.1 (95% CI: 53.02-61.45) years. Male to female ratio - 1:2. Main symptom - abdominal pain in 24/30 cases (80%). Initial presentation by a complication - 13/30 cases (43.3%): intraluminal hemorrhage - 6/13 (46.2%), obstruction - 3/13 (23.1%), perforation - 4/13 (30.8%). Localization of tumors: duodenum in 6/30 (20%), jejunum - 15/30 (50%), ileum - 9/30 (30%) ($p<0.05$). Solitary tumors in 25 patients (83.3%), multiple tumors - 5 (16.7%) ($p<0.0001$). GIST tumor's size ≤5 cm vs. >5 cm - 7 (23.3%) vs. 23 (76.7%) ($p<0.0001$). Exoluminal growth - 18 (60%) vs. endoluminal expansion - 6 (20%) vs. mixt growth - 6 (20%) ($p=0.0012$). Mean number of mitosis for the low risk group (≤5/50 HPF) - 3.1±0.3 (95% CI: 2.423-3.854), for the high risk group (>5/50 HPF) - 17.9±3.4 (95% CI: 10.55-25.20). Segmental resection of the small bowel with anastomosis - in 20 cases (66.7%), cuneiform resection - in 4 (13.2%), excision of the tumor of duodenum - in 2 (6.7%), duodenopancreatectomy - in 2 (6.7%). Overall survival was 35.3±6.1 (95% CI: 22.78-47.83) months. Progression - 8/30 patients (26.7%). Surgery followed by adjuvant treatment - 15/30 patients (50%). Conclusions: Clinical symptoms of small bowel GISTs may be presented by a complication or incidental. Surgical treatment is still the main treatment for GISTs. Keywords: gastrointestinal stromal tumor, jejunum, ileum, surgery

Endomitrioza cicatricei condiționată de operația cezariană

Postoperative Scar Endometriosis after Caesarian Section

G. Ghidirim (1), I. Mișin (2), Ana Mișina (3), S. Zaharia (4), V. Vasiliev (5)
(1) Universitatea de Stat de Medicină și Farmacie „Nicolae Testemițanu, Catedra Chirurgie Nr. 1 „Nicolae Anestiadi", Chișinău, Republica Moldova
(2) Universitatea de Stat de Medicină și Farmacie „Nicolae Testemițanu, Laboratorul de Chirurgie Hepato-Pancreato-Biliară, Chișinău, Republica Moldova
(3) IMSP Institutul Mamei și Copilului, Secția Ginecologie Chirurgicală, Chișinău, Republica Moldova
(4) Institutul de Medicină Urgentă, Chirurgie, Chișinău, Republica Moldova
(5) Universitatea de Stat de Medicină și Farmacie „Nicolae Testemițanu, Catedra Chirurgie Nr.1 „Nicolae Anestiadi", Chișinău, Republica Moldova

Introducere: Endometrioza cicatricei postoperatorii (ECP) cel mai frecvent este condiționată de chirurgia obstetricală, cu tendința de extindere datorită creșterii continue a numărului operațiilor cezariene (OC). Scopul studiului dat este evaluarea ECP localizată în cicatricea postoperatorie după OC. Material și metode: Studiul se bazează pe analiza consecutivă a 23 cazuri de ECP condiționat de OC. Rezultate: Vârsta medie a pacientelor cu ECP reprezintă 31.1±1.1 (95% CI: 28.72-33.48) ani. Perioada apariției ECP 44.6±3.1 (95% CI: 38.08-51.14) luni. Prezența formațiunii tumorale în regiunea cicatricei postoperatorii (n=25). Incizia Pfannenstiel (n=22), mediană inferioară (n=3). A predominat unghiul stâng a ciatricei postoperatorii (73.9%, n=17). Principalul simptom fiind durerea cu evoluție ciclică manifestată în (60%, n=14). La stabilirea diagnosticului au fost utilizate metode imagistice: ultrasonografie (n=13), USG cu doplerografie (n=8), TC și RMN (n=9). În toate cazurile intervenit chirurgical cu excizia en bloc a ECP. Corelația amplasării ECP în straturile peretelui abdominal: subcutan vs. fascie și mușchi vs. mușchiul rect abdominal (30.4% vs. 56.5% vs. 13%, $p<0.0001$). Lichidarea defectului aponevrotic prin simpla suturare a fost efectuată în 20/23 (86.9%) pacienți, în trei cazuri a fost aplicat materialul sintetic. Diagnosticul confirmat histopatologic și imunohistochimic (CD10, PR, ER, CK7). Concluzie: ECP este necesar să fie luat în considerație în diagnosticul diferențial al tumorilor de perete abdominal la femei ce au suportat OC. Cuvinte cheie: endometrioza cicatricei postoperatorii, operație cezariană

Introduction: Postoperative scar endometriosis (PSE) is caused mainly by obstetrical surgery and has an increasing incidence due to increasing number of

caesarian sections. The aim of the study was to assess the features of PSE after caesarian section. Material and Methods: The research included 23 cases of PSE caused by caesarian section. Results: The mean age of the patients with PSE was 31.1±1.1 (95% CI: 28.72-33.48) years. PSE developed after 44.6±3.1 (95% CI: 38.08-51.14) months. Mass in the postoperative scar (n=25). Pfannenstiel incision (n=22), inferior median (n=3). Prevalence in the left corner of the postoperative scar (73.9%, n=17). The main symptom was cyclic pain (60%, n=14). The diagnostic workout included: ultrasonography (n=13), Doppler USG (n=8), CT and MRI (n=9). All the patients underwent en bloc surgical excision of the PSE. Correlation of the PSE within the abdominal wall layers: subcutaneous vs. fascia and muscles vs. rectus abdominis muscle (30.4% vs. 56.5% vs. 13%, p<0.0001). The aponeurosis defect was closed by: aponeurosis suture in 20/23 (86,9%) patients, abdominal alloplasty with synthetic meshes in 3 cases. Diagnosis was confirmed histologically and immunohistochemically (CD10, PR, ER, CK7). Conclusion: PSE should be included in the differential diagnosis of abdominal wall solid masses in patients after caesarian section. Key words: postoperative scar endometriosis, caesarian section

Liposarcom dediferențiat sigmoidian: prezentare de caz

Dedifferentiated Liposarcoma of Sigmoid Colon: A Case Report

Oana Crețu (1), Tatiana Dumitru (1), I. F. Achim (2), A. Constantin (2), I. N. Mateş (2), S. Constantinoiu (2)
(1) Universitatea de Medicină şi Farmacie „Carol Davila", Facultatea de Medicină Generală, Bucureşti, România
(2) Spitalul Clinic „Sf. Maria", Clinica de Chirurgie Generală şi Esofagiană, Bucureşti, România

Liposarcomul dediferentiat este subtipul cel comun al liposarcomului și de obicei apare dintr-un liposarcom bine diferențiat. Progresia apare la 17% dintre pacienți, atunci când liposarcomul bine diferențiat este situat în retroperitoneu și la 6% din cazuri când acesta se află în extremități.
Prezentăm cazul unui pacient în vârstă de 73 de ani, internat în departamentul nostru, acuzând dureri abdominale. Examenul fizic a detectat o formațiune abdominală pseudotumorală nedureroasă. Tomografia computerizată abdomino-pelvină a arătat prezența unei formațiuni tumorale pelvină expansivă voluminoasă, măsurând 15/10,5/10 cm, tumora bine definită, cu o structură omogenă, extinsă până la nivelul crestelor iliace, la polul-inferior al crestei superioare a simfizei pubiene, anterior- peretele abdominal, posterior- colonul sigmoid și partea superioară a peretelui anterior al vezicii urinare, cu fenomene de compresie asupra anselor intestinale. Punctul de pornire al tumorii nu poate fi precizat. Irigoscopia a dezvăluit o imagine lacunară la nivelul colonului sigmoid, probabil cauzată de o compresie extrinsecă.
Ablația tumorii a fost efectuată. Aspectul macroscopic intraoperator a sugerat o tumoare stromală gastro-intestinală, dar rezultatul histologic a fost neconcludent. Au fost necesare teste suplimentare. Rezultatul testelor de imunohistochimie a confirmat diagnosticul unui liposarcom dediferențiat cu diferențiere rabdoidă focală.
Postoperator, s-a constatat un volum crescut al membrului inferior stâng, comparativ cu cel drept. O ecografie Doppler a fost efectuată, excluzându-se astfel o tromboză venoasă profundă și relevând un edem subcutanat al gambei.
Pacientul a fost externat fără alte complicații în a 10-a zi postoperator.

Dedifferentiated liposarcoma is the least common subtype of liposarcoma and usually arises from a well-differentiated liposarcoma (WDLPS). Progression occurs in 17 % of patients when WDLPS is located in the retroperitoneum and 6% of cases when WDLPS is located in the extremities.
We present a 73-year-old patient admitted to our department because of an abdominal pain. Physical examination detected an abdominal painless pseudotumoral formation. Computed tomography of the pelvis and abdomen showed the presence of a voluminous expansive pelvic tumor, measuring 15/10,5/10 cm, well-defined tumor, with an homogenous structure, extended under the iliac crests, at the inferior pole- the superior crest of pubic symphysis, anterior- the abdominal wall, posterior- sigmoid colon and the superior part of the anterior bladder wall, with compressive phenomena of digestive loops. The starting point of the tumor cannot be revealed. The barium enema revealed a lacunar picture on the ascendant sigmoid loop, probably caused by an extrinsic compression. A tumor ablation was performed. The aspect of tumor intraoperatively suggested a gastrointestinal stromal tumor but the histological result was inconclusive. Further tests were needed. The result of the immunohistochemistry tests confirmed the diagnosis of a dedifferentiated liposarcoma with focal rhabdoid differentiation.
During the postoperative course, there was revealed an increased volume of the left inferior member compared to the right one. A Doppler echography was performed, that excluded a deep venous thrombosis and revealed a subcutaneous edema of the calf.
The patient was discharged on the 10th postoperative day without any other postoperative complications.

Anexa 39

АПНИ

АГЕНТСТВО ПЕРСПЕКТИВНЫХ НАУЧНЫХ ИССЛЕДОВАНИЙ

СЕРТИФИКАТ

участника международной
научно-практической конференции

«РЕЗУЛЬТАТЫ ФУНДАМЕНТАЛЬНЫХ И ПРИКЛАДНЫХ ИССЛЕДОВАНИЙ В ОБЛАСТИ ЕСТЕСТВЕННЫХ И ТЕХНИЧЕСКИХ НАУК»

29 июня 2017 года, г. Белгород

настоящий сертификат подтверждает участие в конференции

Захарии Сергея Леонидовича

с докладом

ЭНДОМЕТРИОЗ ПОСЛЕОПЕРАЦИОННОГО РУБЦА

Ответственный секретарь оргкомитета конференции, зам. директора Агентства перспективных научных исследований (АПНИ) Ткачева Е.П.

Anexa 40

АПНИ
АГЕНТСТВО ПЕРСПЕКТИВНЫХ НАУЧНЫХ ИССЛЕДОВАНИЙ
РЕЗУЛЬТАТЫ ФУНДАМЕНТАЛЬНЫХ И ПРИКЛАДНЫХ ИССЛЕДОВАНИЙ В ОБЛАСТИ ЕСТЕСТВЕННЫХ И ТЕХНИЧЕСКИХ НАУК
СБОРНИК НАУЧНЫХ ТРУДОВ
ПО МАТЕРИАЛАМ МЕЖДУНАРОДНОЙ НАУЧНО-ПРАКТИЧЕСКОЙ КОНФЕРЕНЦИИ
Г. БЕЛГОРОД, 29 ИЮНЯ 2017 Г.

Мирахмедов Ф., Рахимов А., Абдухалилова М.
МЕСТО ЯЧМЕНЯ В СЕВООБОРОТЕ УЗБЕКИСТАНА 73

Мирзаева С.А., Азнабакиева Д., Турдиева Д., Гафурова Г.
ЗНАЧЕНИЕ ФИТОПАТОГЕННЫХ МИКРОМИЦЕТОВ 74

Мирхамидова Г., Каримова М., Абдухалилова М.
УДОБРЕНИЕ ЯЧМЕНЯ НА СЕРОЗЕМНОЙ ЗОНЕ УЗБЕКИСТАНА 77

Рахимов А.Д., Мирхамидова Г., Абдухалилова М.
ДЕЙСТВИЕ МИНЕРАЛЬНЫХ УДОБРЕНИЙ И ОСАДКОВ НА УРОЖАЙ ЯЧМЕНЯ 79

Рахмонов З.З., Мирхомидова Н.А., Ахмедов Ш., Ахмаджонов Д., Комолдинова Д.
КОРРЕЛЯЦИЯ МЕЖДУ ВЕЛИЧИНОЙ РОСТА РАСТЕНИЙ И ПЛОДОВЫХ ЭЛЕМЕНТОВ СОРТОВ ХЛОПЧАТНИКА 80

Салиев С.
ВЫБОР СОРТОВ ДЛЯ ВЫРАЩИВАНИЯ ПОЗДНЕСПЕЛОГО КАРТОФЕЛЯ 82

Сиддикова Н.К., Мамажонова О.С., Кузибоев Ш.
ЭВОЛЮЦИЯ ПАРАЗИТИЗМА 84

СЕКЦИЯ «МЕДИЦИНСКИЕ НАУКИ» 88

Абдурасулов К.Д., Углева Т.Н.
ГЕМОДИНАМИЧЕСКИЕ И МОРФОЛОГИЧЕСКИЕ ИЗМЕНЕНИЯ МИОКАРДА У ДЕТЕЙ ПУБЕРТАТНОГО ВОЗРАСТА В УСЛОВИЯХ АРКТИЧЕСКОГО СЕВЕРА 88

Захария С.Л.
ЭНДОМЕТРИОЗ ПОСЛЕОПЕРАЦИОННОГО РУБЦА 91

Исламова Д.А., Платунова Д.Г.
РАННЕЕ ПЛАВАНИЕ В КОМПЛЕКСЕ МЕР ПО ПОДДЕРЖАНИЮ НОРМАЛЬНОГО РОСТА И РАЗВИТИЯ ДЕТЕЙ ПЕРВОГО ГОДА ЖИЗНИ 94

Касьян Д.А.
ИСПОЛЬЗОВАНИЕ МОДИФИЦИРОВАННОГО СЧЁТА КАРПЕНТЕР ДЛЯ ДИФФЕРЕНЦИАЛЬНОЙ ДИАГНОСТИКИ СУБЪЕКТИВНЫХ СИМПТОМОВ ВАРИКОЗНОЙ БОЛЕЗНИ 97

Кисляков В.Н.
ЛЕЧЕНИЕ ОСТРОЙ СПАЕЧНОЙ КИШЕЧНОЙ НЕПРОХОДИМОСТИ С ПОМОЩЬЮ ЭНДОСКОПИЧЕСКИХ ТЕХНОЛОГИЙ 101

Ковалевская М.А., Донкарева О.В., Абрамова С.Г., Старикова М.А.
КЛИНИКО-ФУНКЦИОНАЛЬНЫЕ ПАРАЛЛЕЛИ МЕЖДУ ЦВЕТООЩУЩЕНИЕМ И ПРОЯВЛЕНИЯМИ НАЧАЛЬНЫХ СТАДИЙ ПЕРВИЧНОЙ ОТКРЫТОУГОЛЬНОЙ ГЛАУКОМЫ 105

Межунц А.В.
ЛЕЧЕНИЕ ОСТРОЙ КИШЕЧНОЙ НЕПРОХОДИМОСТИ С ИСПОЛЬЗОВАНИЕМ ЭНДОСКОПИЧЕСКИХ ТЕХНОЛОГИЙ 115

Мерденова Л.А., Тагаева И.Р., Такоева Е.А.
ОСОБЕННОСТИ ИЗУЧЕНИЯ БИОЛОГИЧЕСКИХ РИТМОВ У ДЕТЕЙ 119

Салманов Ю.М., Сульдин А.М., Брынза Н.С., Зольникова Н.Е.
КОЛИЧЕСТВО ВЫПОЛНЕННЫХ ВЫЗОВОВ КРУГЛОСУТОЧНЫМИ БРИГАДАМИ СКОРОЙ МЕДИЦИНСКОЙ ПОМОЩИ В ЗАВИСИМОСТИ ОТ СЕЗОНА ГОДА 124

Устьянцева Е.П., Сметанин А.Г.
ВЗАИМОСВЯЗЬ ПОЛИМОРФИЗМОВ ГЕНОВ И ПРЕДРАСПОЛОЖЕННОСТИ К ЗАНЯТИЯМ СПОРТОМ 127

Anexa 42

Conferința științifică **„Nicolae Anestiadi – nume etern al chirurgiei basarabene"**
consacrată centenarului de la nașterea profesorului
Nicolae Anestiadi

ASOCIAȚIA CHIRURGILOR DIN RM "NICOLAE ANESTIADI"

Organizatori
Universitatea de Stat de Medicină și Farmacie „Nicolae Testemițanu"
Asociația chirurgilor „Nicolae Anestiadi" din RM

CERTIFICAT
DE
participare

Dl/D-na
Zaharia Sergiu

a participat la
Conferința științifică „Nicolae Anestiadi – nume etern al chirurgiei basarabene"

Evenimentul s-a desfășurat la USMF „Nicolae Testemițanu",
Chișinău, Moldova, pe 26 august 2016

Manifestarea a fost creditată de către Ministerul Sănătății al Republicii Moldova cu 15 credite EMC, conform dispoziției nr. 430d / 11.07.2016

seria MX codul XVI nr. 79656

Academician, Prof. Dr.
Gheorghe Ghidirim
Președinte de onoare al Asociației chirurgilor „Nicolae Anestiadi" din RM

Prof. Dr.
Gheorghe Rojnoveanu
Președinte Conferință

Prof. Dr.
Eugen Guțu
Președinte al Asociației chirurgilor „Nicolae Anestiadi" din RM

Nicolae Hristofor Anestiadi s-a născut în 25 august 1916 în s.Sărătenii Vechi, raionul Teleneşti

1924-1929	studii în şcoala din satul natal
1929-1937	studii la liceul de băieţi din Orhei
1937	se înscrie la Facultatea de Medicină a Universităţii din Iaşi
1940, 06-09	felcer la spitalul din Orhei
1940, 09	student a.IV la Institutul de Medicină din Lvov
1941, 06	felcer militar superior pe Frontul de sud demobilizat şi repartizat la învăţătură în Stalingrad, continuând studiile la a.V, În acelaşi timp continuă activitatea de felcer la ambulanţă
1943	absolveşte Institutul de Medicină din Alma-Ata
1943, 06 – 1947, 04	serviciul în Armata Sovietică ca medic militar
1947	secundar clinic la chirurgie a Institutului de Medicină din Chişinău
1948-1950	Universitatea Marcsism-leninism din or.Chişinău
1950, 11	este înscris în Partidul Comunist
1953	doctor în ştiinţe medicale. Teza de doctorat *"K вопросу об увеличении продолжительности обезболивающего действия новокаина"*
1955-1962	chirurgul de frunte la MS al RSS Moldoveneşti
1956, 12	asistent la catedra de Chirurgie
1958-1968	membru al colegiului de redacţie la revista "Здравоохранение"
1959	conferenţiar la catedra de Chirurgie
1960	şef de catedră Chirurgie de Facultate
1964	doctor habilitat în ştiinţe medicale. Teza de doctor habilitat *"Резекция легких при неспецифических нагноительных процессах (Анализ патологических изменений, влияющих на непосредственный исход операции)"*
1965-1967	preşedinte al Consiliului ştiinţific al MS al RSSM
1966	profesor de chirurgie al Institutului de Medicină din Chişinău
1968	a decedat în 19 noiembrie

Distincţii:

1945	medaliile "За боевые заслуги", "За победу над Германией"
1949	Medalia "За трудовое отличие"
1957	Medic Emerit al RSS Moldoveneşti
1961	Ordinul "Знак почета"
1966	Ordinul "Drapelul Roşu de Muncă"

Universitatea de Stat de Medicină şi Farmacie „Nicolae Testemiţanu"
Asociaţia chirurgilor „Nicolae Anestiadi" din Republica Moldova

Conferinţa ştiinţifică **„Nicolae Anestiadi – nume etern al chirurgiei basarabene"** consacrată centenarului de la naşterea profesorului Nicolae Anestiadi

Chişinău, 2016

Anexa 43

Cu deosebită plăcere Vă invităm la Conferința științifică „Nicolae Anestiadi – nume etern al chirurgiei basarabene" consacrată centenarului de la nașterea profesorului Nicolae Anestiadi, care va avea loc în 26 august 2016, la orele 9.00 – 16.00 USMF „Nicolae Testemițanu", Sala Senatului

In program:

9.00-16.00	Expoziție de carte
9.00-16.00	Expoziție fotodocumentara
9.00-16.00	Conferință științifică
9.00-10.00	Înregistrarea participanților
10.00-10.10	Cuvânt de salut – Ion Ababii, rectorul USMF „Nicolae Testemițanu"
10.10-10.20	Cuvânt de salut – Ruxanda Glavan, ministru al Sănătății RM
10.20-10.40	„Nicolae Anestiadi – creator de școală chirurgicală" – Gheorghe Ghidirim, acad.AȘM, șef catedră Chirurgie nr.1 "Nicolae Anestiadi"
10.40-11.00	„Savantul Nicolae Anestiadi – orizonturi științifice" – Gheorghe Rojnoveanu, prof.univ catedra Chirurgie nr.1 „Nicolae Anestiadi"
11.00-11.20	„Aportul chirurgului Nicolae Anestiadi în dezvoltarea chirurgiei toracice în Moldova" – Nicolae Gladun, prof.univ., șef catedră Chirurgie nr.4
11.20-11.40	„Evoluția cardiochirurgiei în Republica Moldova" – Anatol Ciubotaru, prof. univ., director SCR
11.40-12.00	„Paralele istorice ale anesteziologiei și terapiei intensive din România și Moldova postbelică. Rolul lui Nicolae Anestiadi" – Adrian Belii, conf.univ. catedra Anesteziologie și reanimatologie „Valeriu Ghereg"
12.00-12.20	Lansare de carte „Centenar (1916-2016) Nicolae Anestiadi, un nume etern al chirurgiei basarabene"– Romeo Șcerbina, conf.univ. catedra Chirurgie nr.1 „Nicolae Anestiadi"
12.20-12.30	„Tehnici noi și tendințe ale imagisticii moderne" Prezentare Centrul Diagnostic German

Pauză – 30 min (cantina universitară „Smaranda")

13.00-15.50 Rapoarte științifice

Moderatori: acad., prof. univ., dr.hab.șt.med. **G. Ghidirim**; acad., prof. univ., dr.hab.șt.med. **Eva Gudumac**; acad., prof. univ., dr.hab.șt.med. **V. Hotineanu**; prof. univ., dr.hab.șt.med. **G. Rojnoveanu**; prof. univ., dr.hab.șt.med. **E. Guțu**

13.00-13.10 Etapizarea operațiilor plastice și operațiile multiple după pierderea masivă a masei corporale
Conțu G, Conțu O, Balan S
Catedra de chirurgie nr.1 "Nicolae Anestiadi", Catedra de chirurgie nr.4
13.10-13.20 Aspecte noi în tratamentul chirurgical al formelor distructive ale erizipelului
Ignatenco S, Ghidirim G, Beresteanu S
Catedra de chirurgie nr.1 „Nicolae Anestiadi"
13.20-13.30 Evaluarea eficacității plasmei cu concentrația sporită de trombocite în protejarea anastomozei pe colon
Pleșco E
Catedra de chirurgie nr.1 „Nicolae Anestiadi"
13.30-13.40 Strategii terapeutice în chirurgia hipertensiunii portale
Cazacov V
Catedra de chirurgie nr. 2
13.40-13.50 Hepaticojejunoanastomoza – soluție reconstructivă optimală în stricturile biliare postoperatorii
Ferdohleb A
Catedra de chirurgie nr. 2
13.50-14.00 Hipertensiune portală stângă, complicată cu hemoragie masivă din varicele gastrice izolate
Guțu E, Iacub V, Guzun V, Șcureac A
Catedra chirurgie generala – semiologie
14.00-14.10 Operațiile corective în tratamentul bolii de reflux gastro-esofagian
Ungureanu S, Gladun N, Șipitco N, Lepadatu C
Catedra de chirurgie nr.4
14.10-14.20 Abordul laparoscopic transabdominal preperitoneal în tratamentul herniilor inghinale
Bour A, Targon R, Potlog F
Catedra Chirurgie nr.5, Spitalul Clinic Militar Central
14.20-14.30 Tratamentul arsurilor termice la copii cu alopiele
Gudumac E[1], Bernic J[1], Prisăcaru O[1,2], Vicol Gh[2], Prisăcaru I[1], Nacu V[3]
[1]Catedra chirurgie, ortopedie și anesteziologie pediatrică IMC, [2]Clinica Arsuri și Chirurgie Plastică, [3]Laboratorul Inginerie tisulară și culturi celulare
14.30-14.40 Revascularizarea miocardului pe cord bătând
Morozan V, Barnaciuc S, Marginean A, Moscalu V, Manolache G, Batrînac A.
IMSP Spitalul Clinic Republican
14.40-14.50 Splenectomia în maladiile hematologice. Tehnica mini-invazivă versus tradițională
Ghidirim N[1,2], Cazacov V[3], Godoroja V[1], Antoci L[1], Cernat M[1], Mednicov L[1], Corobcean N[3], Donscaia A[1], Catrinici V[1], Gherasim M[1], Bacalim L[2]
[1]Laboratorul de chirurgie gastrică și toracică și Secția Gastrologie, Institutul Oncologic, [2]Catedra de oncologie, hematologie și radioterapie, [3]Catedra de chirurgie nr.2
14.50-15.00 Stenoza aortică supravalvulară congenitală: rezultatele tratamentului chirurgical
Repin O, Maniuc L, Corcea V, Cheptanaru E, Maliga O, Guzgan I, Ciubotaru A.
IMSP Spitalul Clinic Republican
15.00-15.10 Efectele hemodinamice ale anesteziei neuraxiale la pacienții cu intervenții ortopedice ale femurului
Boleac D, Șandru S
Catedra de anesteziologie și reanimatologie nr.1 „Valeriu Ghereg"
15.10-15.20 Scorul vasoactiv-inotrop: un predictor al morbidității la copii după circulația extracorporeală
Botizatu A[1,2], Cojocaru V[1,2], Guțan V[1,2], Ciubotaru A[2]
[1]Catedra de anesteziologie și reanimatologie nr.2, [2]Departamentul Reanimare și Terapie Intensivă, Spitalul Clinic Republican
15.20-15.30 Managementul contemporan în infecția periprotetică de șold
Bețișor A
Catedra de ortopedie și traumatologie
15.30-15.40 Managementul fracturilor de platou tibial
Madan V, Croitor Gh
Clinica ortopedie și traumatologie "Vitalie Bețișor"
15.40-15.50 Traumatismul electric în Republica Moldova
Cirimpei O, Cociorva A, Anisei V, Furtună C, Gaponenco E, Nicoara A
Secția Leziuni Termice, Spital Clinic de Traumatologie și Ortopedie

15.50-16.00 Închiderea conferinței

16.30 Coctail aniversar – restaurantul "Vis Pas"

Anexa 44

Anexa 45

Ministerul Sănătății al Republicii Moldova
IMSP Institutul de Medicină Urgentă

CERTIFICAT

Seria MX Codul XIV (Ordin Ministerului Sănătății al Republicii Moldova nr. 661-d din 24. 11. 2014)
45991 – 46191 atestă că

D-nul (a) _____

a participat la Conferința științifică anuală IMSP IMU
"Actualități și controverse în managementul urgențelor medico-chirurgicale"

Număr credite: 15

Director IMU
Prof. univer., Dr. hab. în med.
Gheorghe CIOBANU

Vicedirector știință IMU
Prof. cercet. Dr. hab. în med.
Igor MIȘIN

05 decembrie 2014, Chișinău, RM

Managementul pacienţilor cu Crash –sindrom la etapa de prespital. *8 min.*
V. Petrache. Clinica urgenţe medicale USMF "N. Testemiţanu", IMU.

Actualităţi în managementul insuficienţei cardiace acute. *8 min.*
L. Crivceanschi. Clinica urgenţe medicale USMF "N.Testemiţanu", IMU.

Actualităţi în diagnosticul şi tratamentul urgenţelor hipertensive. *8 min.*
T. Frimu. Clinica urgenţe medicale USMF "N. Testemiţanu", IMU.

Utilizarea antidoţilor în intoxicaţiile exogene la etapa de prespital şi în DMU. *8 min.*
A. Oglindă. Clinica urgenţe medicale USMF "N. Testemiţanu", IMU.

Aspecte de discriminare în asistenţa medicală urgentă. *8 min.*
E. Ciubotaru. Clinica urgenţe medicale USMF "N. Testemiţanu", IMU.

Serviciul pediatric regional de urgenţă şi terapie intensivă. *8 min.*
S. Morgoci. Clinica urgenţe medicale USMF "N. Testemiţanu", IMU.

Tendinţe şi realizări în abordarea durerii precordiale. *8 min.*
A. Rabovila. Clinica urgenţe medicale USMF "N. Testemiţanu", IMU.

Managementul pacientului comatos. *8 min.*
N. Scurtov. Clinica urgenţe medicale USMF "N. Testemiţanu", IMU.

Accidentul vascular cerebral – complicaţie majoră a sindromului metabolic. *8 min.*
N. Catanoi. Clinica urgenţe medicale USMF "N. Testemiţanu", IMU.

SDRA în cadrul politraumatismelor. *15 min.*
S. Şandru. Clinica anesteziologie şi reanimatologie "V. Ghereg" USMF "N. Testemiţanu", IMU.

Disfunctia cognitiva postoperatorie: instrumente si criterii de diagnostic. *15 min.*
A. Belii, Gh. Severin, V. Lazari. Clinica anesteziologie şi reanimatologie "V. Ghereg" USMF "N. Testemiţanu", IMU.

Blocul transvers de plan abdominal pentru analgezia postoperatorie: studiu-pilot. *15 min.*
I. Chesov, E. Fatnic, A. Belii. Clinica anesteziologie şi reanimatologie "V. Ghereg" USMF "N. Testemiţanu", IMU.

Evaluarea activitatii enzimatice a catepsinei D in SDRA a pacientului politraumatizat. *15 min.*
O. Arnaut. Clinica anesteziologie şi reanimatologie "V. Ghereg" USMF "N. Testemiţanu", IMU.

Sesiunea Poster

Prezentare clinică şi tactică chirurgicală în tumorile gastrointestinale stromale ale intestinului subţire.
Gh. Ghidirim, N. Ghidirim, I. Mişin, M. Cernat, V. Gheorghiţă, Clinica chirurgie nr. 1"N. Anestiade" USMF „N.Testemiţanu", IMU.

Tratamentul chirurgical al tumorilor ovariene la copii şi adolescente.
D. Madan, A. Mişina, P. Harea, I. Mişin Clinica chirurgie nr. 1"N. Anestiade" USMF „N.Testemiţanu", IMU.

Miomectomie intracapsulară transabdominală.
A. Mişina, P. Harea, D. Madan, Clinica chirurgie nr. 1"N. Anestiade" USMF „N.Testemiţanu", IMU.

Chistadenomui ovarian mucinos la adolescente.
D. Madan, A. Mişina, P. Harea, I. Mişin, Clinica chirurgie nr. 1"N. Anestiade" USMF „N.Testemiţanu", IMU.

Chistul ovarian dermoid la pacientele pediatrice.
D. Madan, A. Mişina, P. Harea, Clinica chirurgie nr. 1"N. Anestiade" USMF „N.Testemiţanu", IMU.

Miomectomia transabdominala in miomul uterin de dimensiuni mari.
D. Madan, A. Mişina, P. Harea, Clinica chirurgie nr. 1"N. Anestiade" USMF „N.Testemiţanu", IMU.

Endometrioma peretelui abdominal.
S. Zaharia, A. Mişina, I. Mişin, Gh. Ghidirim Clinica chirurgie nr. 1 "N.Anestiade" USMF „N.Testemiţanu", IMU.

2004, mun. Chişinău, str. T. Ciorba, 1
tel.: (+373 22) 23-78-84, fax: (+373 22) 23-53-09
e-mail: anticamera@urgenta.md
www.urgenta.md

REPUBLICA MOLDOVA
MINISTERUL SĂNĂTĂŢII

INSTITUŢIA MEDICO-SANITARĂ PUBLICĂ
INSTITUTUL DE MEDICINĂ URGENTĂ

Conferinţa ştiinţifică anuală "Actualităţi şi controverse în managementul urgenţelor medico-chirurgicale"

CHIŞINĂU, 05.12.2014

Anexa 46

Ministerul Sănătății al Republicii Moldova

IMSP INSTITUTUL DE MEDICINĂ URGENTĂ

CERTIFICAT

Seria MX Codul XV (Ordin Ministerului Sănătății al Republicii Moldova nr. 307-d din 25. 05. 2015)

55357– 55557 atestă că

D-nul (-a) ZAHARIA SERGIU

a participat la Conferința științifică anuală a tinerilor specialiști IMSP IMU

"Performanțe și perspective în urgențele medico-chirurgicale"

Număr credite: 15

27 mai 2015, Chișinău, RM

Vicedirector știință IMU
Prof. cercet. Dr. hab. în med.
Igor MIȘIN

SECȚIA ȘTIINȚĂ «INSTITUTUL DE MEDICINĂ URGENTĂ»

Anexa 47

Anexa 48

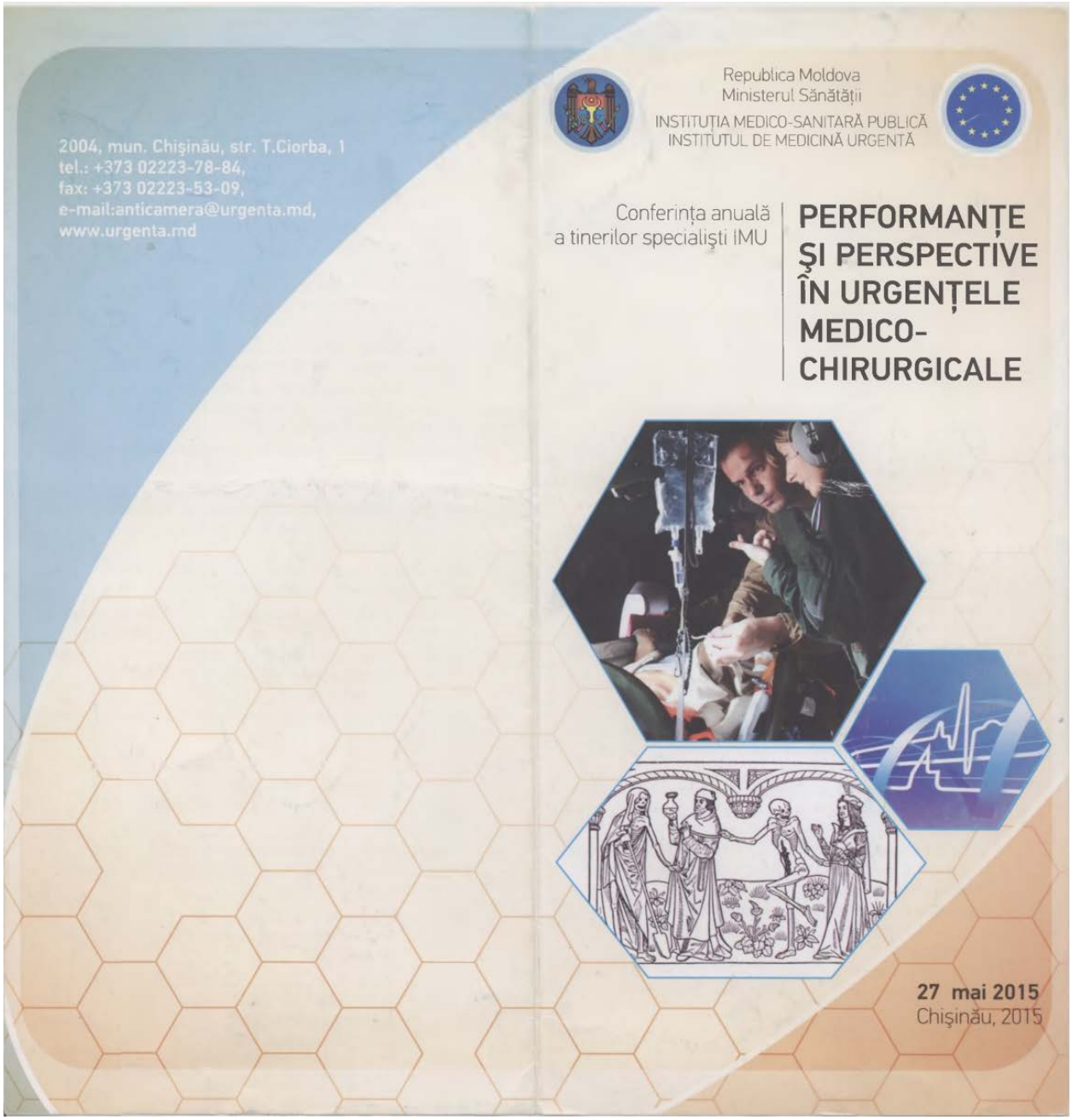

2004, mun. Chişinău, str. T.Ciorba, 1
tel.: +373 02223-78-84,
fax: +373 02223-53-09,
e-mail:anticamera@urgenta.md,
www.urgenta.md

Republica Moldova
Ministerul Sănătăţii
INSTITUŢIA MEDICO-SANITARĂ PUBLICĂ
INSTITUTUL DE MEDICINĂ URGENTĂ

Conferinţa anuală
a tinerilor specialişti IMU

PERFORMANŢE ŞI PERSPECTIVE ÎN URGENŢELE MEDICO-CHIRURGICALE

27 mai 2015
Chişinău, 2015

PROGRAM:

27 MAI 2015. Sesiunea 1 (09.00 - 12.00)

Moderatori:

- Gh. Ghidirim, Academician al AŞ RM, Prof. univ, Dr. hab. în med., Director clinica chirurgie nr. 1"N. Anestiade" USMF "N.Testemiţanu", IMU
- St. Groppa, Academician al AŞ RM, Prof. univ, Dr. hab. în med., Director clinica neurologie şi neurochirurgie USMF „N. Testemiţanu", IMU
- I. Mişin, Prof. cercet., Dr.hab. în med., Vicedirector ştiinţa IMU
- S. Şandru, Conf. univ., Dr. în med., Director clinica anestiologie şi reanimatologie "V. Ghereg" USMF „N. Testemiţanu", IMU

1. **Rolul EEG de inalta densitate in localizarea focarului epileptogen.** D. Ciolac. Clinica neurologie şi neurochirurgie USMF "N. Testemiţanu", IMU. Acad. St. Groppa — 15 min
2. **Importanta caracteristicii ultrasonografice a placii aterosclerotice carotidiene ca factor predicator a AVC ischemic.** V. Cheforesina. Clinica neurologie şi neurochirurgie USMF "N. Testemiţanu", IMU. Acad. St. Groppa — 15 min
3. **Evaluarea comparativă a fizabilităţii chestionarelor de screening preoperatoriu la pacienţii cu apnee obstructive de somn.** T. Ambrosie. Clinica anesteziologie şi reanimatologie "V. Ghereg" USMF "N. Testemiţanu", IMU. Conf. S. Sandru — 15 min
4. **Modificările sensoriale dupa blocul transvers de plan abdominal.** N. Vieru. I. Chesov. Clinica anesteziologie şi reanimatologie "V. Ghereg" USMF "N. Testemiţanu", IMU. Prof. A. Belii . — 15 min
5. **Disfunctia neurocognitiva postoperatorie la tineri dupa interventii miniinvazive: mit sau realitate?** Gh. Severin. Clinica anesteziologie şi reanimatologie "V. Ghereg" USMF "N. Testemiţanu", IMU. Prof. A. Belii — 15 min
6. **Gestiunea riscului morbiditatii perioperatorie in chirurgia ortopedica in baza parametrilor derivati din presiunea arterială.** V. Garaba. Clinica anesteziologie şi reanimatologie "V. Ghereg" USMF "N. Testemiţanu", IMU. Conf. S. Sandru — 15 min
7. **Importanţa modelelor de predicţie clinică în tromboembolismul pulmonar.** V. Melnicov. Clinica urgenţe medicale USMF "N.Testemiţanu", IMU. Prof. Gh. Ciobanu — 15 min
8. **Managementul tratamentului chirurgical al torsiunii ovariene la copii si adolescente.** A. Misina, D. Madan. Secţia ginecologie chirurgicală IMSP Institutul Mamei şi Copilului — 15 min
9. **Endometrioza peretelui abdominlal: particularitati de diagnostic şi tratament.** S. Zaharia. Clinica chirurgie nr.1"N. Anestiade" USMF "N. Testemiţanu", IMU. Prof. I. Mişin — 15 min
10. **Diagnosticul si tratamentul chirurgical al hematocolposului.** A. Misina, D. Madan. Secţia ginecologie chirurgicală IMSP Institutul Mamei şi Copilului
11. **Pseudomixom peritoneal. Serie de cazuri.** I. Mişin, Gh. Rojnoveanu, M. Vozian. Clinica chirurgie nr. 1"N. Anestiade", USMF "N.Testemiţanu", IMU. Acad. Gh. Ghidirim — 15 min
12. **Farmacoterapia unor afecţiuni neurologice.** N. Bacinschi. Balcan Pharmaceuticals — 10 min

27 MAI 2015. Sesiunea 2 (13.00 - 15.30)

Moderatori:

- V. Topalo, Prof. univ., Dr. hab. în med., Director clinica chirurgie oro-maxilo-facială "A. Guţan" USMF "N.Testemiţanu", IMU
- I. Mişin, Prof. cercet., Dr. hab. în med., Vicedirector ştiinţa IMU
- E. Borovic, Conf. cercet., Dr. în med., secretar ştiinţific IMU
- P. Croitoru, Dr. în med., preşedintele asociaţiei tinerilor savanţi IMU

13. **Tratamentul fracturilor deplasate de col femoral.** V. Cobzac. Clinica ortopedie şi traumatologie "V. Beţişor" USMF "N. Testemiţanu", IMU. Conf. A. Betisor — 15 min
14. **Managementul fracturilor talamice de calcaneu.** V. Madan, A. Vistovschii. Clinica ortopedie şi traumatologie "V. Beţişor" USMF "N. Testemiţanu", IMU. Prof. Gh. Croitor — 15 min
15. **Tratamentul fracturilor deschise.** S.Coşciug. Clinica ortopedie şi traumatologie "V. Beţişor" USMF "N. Testemiţanu", IMU.Conf. A. Betisor — 15 min
16. **Unele elemente de patogenie şi fiziologie a lambourilor microchirurgicale.** M. Galagan, V. Galagan. Clinica ortopedie şi traumatologie "V. Beţişor" USMF "N. Testemiţanu", IMU. Prof. Gr. Verega. — 15 min
17. **Tratamentul miniinvaziv al chisturilor odontogene a maxilarului superior.** Gh. Cucu. Clinica chirurgie oro-maxilo-facială "A. Guţan" USMF "N. Testemiţanu", IMU. Prof. V. Topalo — 15 min
18. **Particularitatile evolutiei chisturilor odontogene ale mandibulei.** P. Godoroja. Clinica chirurgie oro-maxilo-facială "A. Guţan" USMF "N. Testemiţanu", IMU. Prof. V. Topalo — 15 min
19. **Micoza sinusului maxilar.** A. Mighic. Clinica chirurgie oro-maxilo-facială "A. Guţan" USMF "N. Testemiţanu", IMU. Prof. V. Topalo — 15 min
20. **Angiofibrom al orbitei. Prezentare de caz.** E. Eni. Clinica chirurgie oro-maxilo-facială "A. Guţan" USMF "N. Testemiţanu", IMU. I. Suharschi — 15 min
21. **Particularitatile traumei regiunii OMF cu instrumente rotative.** V. Osman. Clinica chirurgie oro-maxilo-facială "A. Guţan" USMF "N. Testemiţanu", IMU. I. Suharschi — 15 min
22. **Medicaţia stărilor post-operatorii şi post-traumatice.** S. Cerlat. Balcan Pharmaceuticals — 10 min

Sesiunea poster

1. **Evaluarea clinică a adezivului tisular Latex.** Gh. Ghidirim, I. Mişin, E. Plesco. Clinica chirurgie nr. 1"N. Anestiade" USMF „N.Testemiţanu", IMU
2. **Tumorile gastrointestinale stromale (gist) ale jejunului şi ileonului.** Gh. Ghidirim, M. Cernat, I. Mişin, N. Ghidirim. V. Gheorghita. Clinica chirurgie nr. 1"N. Anestiade" USMF „N.Testemiţanu", IMU
3. **Adenocarcinom al papilei vater: caz clinic.** Gh. Ghidirim, I. Mişin, Gh. Rojnoveanu. E. Şor. Clinica chirurgie nr. 1"N. Anestiade" USMF „N.Testemiţanu", IMU

BALKAN Pharmaceuticals
totul pentru sănătatea ta BP

Ministerul Sănătății al Republicii Moldova
IMSP Institutul de Medicină Urgentă

CERTIFICAT

Seria MX Codul XVI (Ordin Ministerului Sănătății al Republicii Moldova nr. 779-c din 02. 12. 2016) 87176– 87470

atestă că

D-nul (-a) ZAHARIA SERGIU

a participat la Conferința științifică anuală a specialiștilor IMSP IMU

"Actualități și controverse în managementul urgențelor medico-chirurgicale"

Număr credite: 10

9 decembrie 2016, Chișinău, RM

Director IMSP IMU Prof., Dr. hab. în med. Mihail Ciocanu

Anexa 50

4. **Impactul HTA asupra morbidității populației prin boli cardiovasculare în Republica Moldova**. *N. Catanoi.* Clinica Urgențe medicale USMF "N. Testemițanu", IMU.
5. **Importanța scorurilor de determinare a riscurilor în managementul țintit al sindromului coronarian acut**. *A. Rabovila.* Clinica Urgențe medicale USMF "N. Testemițanu", IMU.
6. **Tratamentul endoscopic al hemoragiilor digestive superioare.** *T. Malacinschi.* Clinica Urgențe medicale USMF "N. Testemițanu", IMU.
7. **Unclassified sectoral impacted fracture of the lunate bone: a case report.** *E. Borovic.* IMSP Institutul de Medicină Urgentă.
8. **Influenta hipo și hipertensiunii arteriale asupra prognosticului pacienților cu TCC severe.** *N. Scurtov.* Clinica Urgențe medicale USMF "N. Testemițanu", IMU.
9. **Tumorile gastrointestinale stromale (gist) ale duodenului.** *N. Ghidirim, I. Mișin, M. Cernat, L. Antoci, V. Catrinici, V. Godoroja, L. Mednicov, N. Corobcean, M. Gherasim.* IMSP Institutul Oncologic din Moldova. Clinica chirurgie nr. 1 "N. Anestiade", USMF "N. Testemițanu", IMU.
10. **Relevanța clinică a endoscopiei digestive avansate în esofagul Barrett.** *S. Ungureanu, V. Istrate.* Catedra Chirurgie nr. 4, USMF "N.Testemițanu", Centrul medical "Excellence".
11. **Tratamentul hemoftalmului în RDHPC.** *E. Pavlovschi, D. Borovic.* Centrul Medical "Ovisus", IMSP Institutul de Medicină Urgentă.
12. **Abdomenul acut la gravide – Panceatita acută, caz clinic.** *Gh. Ghidirim, A. Suman.* Clinica chirurgie nr. 1 "N. Anestiade", USMF "N. Testemițanu", IMU.
13. **Variantele de origine a arterei peniene**. *S. Toncoglaz, S. Suman, C. Toncoglaz.* USMF "N. Testemițanu", IMU.
14. **Morfologia joncțiunii biliopancreatice pe piese corozive.** *Gh. Guzun, S. Suman, R. Turchin, A. Suman.* Clinica chirurgie nr. 1 "N. Anestiade", USMF "N.Testemițanu", IMU.
15. **Funcționalitatea ansamblului musculo-aponevrotico-fascial și rolul lui în geneza herniilor.** S. Dragan, *S. Suman, A. Suman.* Clinica chirurgie nr. 1 "N. Anestiade", USMF "N. Testemițanu", IMU.
16. **Malformațiile congenitale ale uterului.** *C. Toncoglaz, A. Cebotari, S. Suman, S. Toncoglaz.* USMF "N. Testemițanu", IMU.
17. **Rezultatele osteosintezei cu tija zăvorâtă a fracturilor oaselor tubulare lungi**. *V. Tocarciuc, M. Darciuc, D. Darciuc.* Clinica ortopedie și traumatologie "V. Bețișor", IMU.
18. **Osteosinteză platoului tibial.** *A. Glavan, P. Zlatin.* Clinica ortopedie și traumatologie "V. Bețișor", IMU.
19. **Principii actuale în managmentul fracturilor maleolare**. *V. Zelenschi, A. Munteanu, M. Birman.* Clinica ortopedie și traumatologie "V. Bețișor", IMU.

2004, mun. Chișinău, str. T.Ciorba, 1
tel.: +373 02223-78-84, fax: +373 02223-53-09,
e-mail:anticamera@urgenta.md, www.urgent ı.md

Republica Moldova
Ministerul Sănătății

Instituția Medico-Sanitară Publică
Institutul de Medicină Urgentă

Conferința Științifică Anuală a specialiștilor IMU "Actualități și controverse în managementul urgențelor medico-chirurgicale"

9 decembrie 2016

Chișinău, 2016

PROGRAM:

9 DECEMBRIE 2016. SESIUNEA (09.00 - 13.30)

Moderatori:

- M. Ciocanu, Prof., Dr. hab. în şt. med., Director IMSP IMU
- St. Groppa, Academician al AŞ RM, Prof. univ, Dr. hab. în şt. med. Clinica neurologie şi neurochirurgie USMF "N. Testemiţanu", IMU
- Gh. Ghidirim, Academician al AŞ RM, Prof. univ, Dr. hab. în şt. med. Clinica chirurgie nr. 1 "N. Anestiade", USMF "N.Testemiţanu", IMU
- Gh. Rojnoveanu, Prof. univ, Dr. hab. în şt. med. Clinica chirurgie nr. 1 "N. Anestiade", USMF "N. Testemiţanu", IMU
- Gh. Ciobanu. Prof. univ, Dr. hab. în şt. med. Clinica Urgenţe medicale, USMF "N. Testemiţanu", IMU
- S. Şandru, Conf. univ., Dr. în şt. med. Clinica anesteziologie şi reanimatologie "V. Ghereg" USMF „N. Testemiţanu", IMU
- Gh. Croitoru, Prof. Dr. hab. în şt. med. Clinica ortopedie şi traumatologie "V. Beţişor" USMF "N.Testemiţanu", IMU
- N. Chele, Conf. univ., Dr. în şt. med. Clinica chirurgie oro-maxilo-facială "A. Guţan" USMF "N. Testemiţanu", IMU

---

1. **Perspectivele dezvoltării Institutului de Medicină Urgentă**. *M. Ciocanu*. IMSP Institutul de Medicină Urgentă, dir. Prof. M. Ciocanu. (10 min)
2. **Principiile ATLS® în tratamentul pacientului traumatizat grav.** *Gh. Croitor, Gh. Rojnoveanu, M. Ciocanu, A. Uncuţa, A. Beţişor.* Clinica ortopedie şi traumatologie "V. Beţişor", USMF "N. Testemiţanu", IMU (20 min)
3. **Strategii noi, tactici vechi în resuscitarea volemică precoce a pacientului critic**. *Gh. Ciobanu*. Clinica Urgenţe medicale USMF "N. Testemiţanu", IMU. Prof. Gh. Ciobanu. (20 min)
4. **Evaluarea barierelor în asigurarea accesului pacienţilor cu AVC la tratamentul prin tromboliză**. *N. Catanoi.* Clinica Urgenţe medicale USMF "N. Testemiţanu", IMU. Prof. Gh. Ciobanu. (10 min)
5. **Sindromul Coronarian Acut între Ghiduri şi realităţi**. *S. Moşneguţu.* Clinica Urgenţe medicale USMF "N. Testemiţanu", IMU. Prof. Gh. Ciobanu. (10 min)
6. **Utilitatea IRM în diagnosticul pacienţilor cu Epilepsie**. *M. Moldovanu.* Clinica neurologie şi neurochirurgie USMF "N. Testemiţanu", IMU. Acad. St. Groppa. (10 min)
7. **Utilizarea clinica a Electro-Neurografiei şi Potenţialelor Evocate în practica Neurologică**. *A. Gasnaş.* Clinica neurologie şi neurochirurgie USMF "N. Testemiţanu", IMU. Acad. St. Groppa. (10 min)
8. **Aspecte contemporane ale tratamentului pacienţilor cu traumatisme vertebromedulare**. *R. Postolachi, Iu. Glavan.* Clinica neurologie şi neurochirurgie USMF "N. Testemiţanu", IMU. Acad. St. Groppa. (10 min)
9. **Managementul HSA aneurismale**. *Iu. Glavan.* Clinica neurologie şi neurochirurgie USMF "N. Testemiţanu", IMU. Acad. St. Groppa. (10 min)
10. **Noile definitii ale sepsisului şi impactul lor asupra diagnosticului şi strategiei de tratament**. *A. Belii.* Clinica anesteziologie şi reanimatologie "V. Ghereg" USMF "N. Testemiţanu", IMU. Prof. S. Sandru. (20 min)
11. **Alimentarea enterala a pacientului critic**. *S. Sandru.* Clinica anesteziologie şi reanimatologie "V. Ghereg" USMF "N. Testemiţanu", IMU. Prof. S. Sandru. (20 min)
12. **Chyloperitoneum versus chyloperitonita. Aspecte etiopatogenetice şi clinice**. *M. Vozian* Clinica chirurgie nr. 1 "N. Anestiade", USMF "N. Testemiţanu", IMU. Prof. Gh. Rojnoveanu. (10 min)
13. **Relevanţa clinică a endoscopiei endoluminale în herniile esofagiene axiale**. *Gh. Ghidirim, I. Mişin, V. Istrate.* Catedra Chirurgie nr. 4, USMF "N. Testemiţanu", Centrul medical „Excellence", Clinica chirurgie nr. 1 "N. Anestiade", USMF "N. Testemiţanu", IMU. Prof. Gh. Rojnoveanu. (10 min)
14. **Utilizarea plasmei cu concentraţie sporită de trombocite pentru protejarea locală a anastomozei pe colon (studiu clinico-experimental)**. *Gh. Ghidirim, I. Mişin, E. Plesco.* Clinica chirurgie nr. 1 "N. Anestiade", USMF "N.Testemiţanu", IMU. Prof. Gh. Rojnoveanu. (10 min)
15. **Apendicita acută în situs inversus**. *Gh. Ghidirim, I. Mişin, E. Şor.* Clinica chirurgie nr. 1 "N. Anestiade", USMF "N.Testemiţanu", IMU. Prof. Gh. Rojnoveanu. (10 min)
16. **Metoda microchirurgicală în tratamentul defectelor postraumatice şi postoncologice ale capului**. *A. Calistru, Gr. Verega, I.Şapovalov, M. Ţaralungă, V. Vrabii.* Clinica Chirurgie Plastica Reconstructivă şi Microchirurgie a Locomotorului USMF "N. Testemiţanu", IMU. Prof. Gr. Verega (10 min)
17. **Tratamentul infectiilor oaselor tubulare: aspecte tactice**. *Gr. Verega.* Clinica Chirurgie Plastica Reconstructivă şi Microchirurgie a Locomotorului USMF "N. Testemiţanu", IMU. Prof. Gr. Verega (20 min)
18. **Chirurgia static virtual asistată în clinica Chirurgie OMF**. *I. Suharschi.* Clinica chirurgie oro-maxilo-facială "A. Guţan" USMF "N. Testemiţanu", IMU. Conf. N. Chele. (20 min)
19. **Tratamentul endoscopic asistat a patologiei sinusului maxilar în pregătirea preimplantară**. *A. Mighic.* Clinica chirurgie oro-maxilo-facială "A. Guţan" USMF "N. Testemiţanu", IMU. Conf. N. Chele. (20 min)
20. **Strategia utilizării antibioticelor. Trecut – Prezent – Viitor**. *E. Bernaz.* IMSP Institutul de Medicină Urgentă, dir. Prof. M. Ciocanu. (10 min)

Sesiunea e-poster

1. **Caracteristicile ultrasonografice şi dopplerografice a endometriozei cicatricei postoperatorii**. *Gh. Ghidirim, I. Mişin, S. Zaharia, A. Mişina.* Clinica chirurgie nr. 1 "N. Anestiade", USMF "N. Testemiţanu", IMU.
2. **Formaţiunile ovariene mucinoase la copii şi adolescente**. *A. Misina, D. Madan.* IMSP Institutul Mamei şi Copilului.
3. **Funcţia reproductivă dupa corecţia chirurgicală a anomaliilor de dezvoltare a uterului**. *A. Misina.* IMSP Institutul Mamei şi Copilului.

Anexa 53

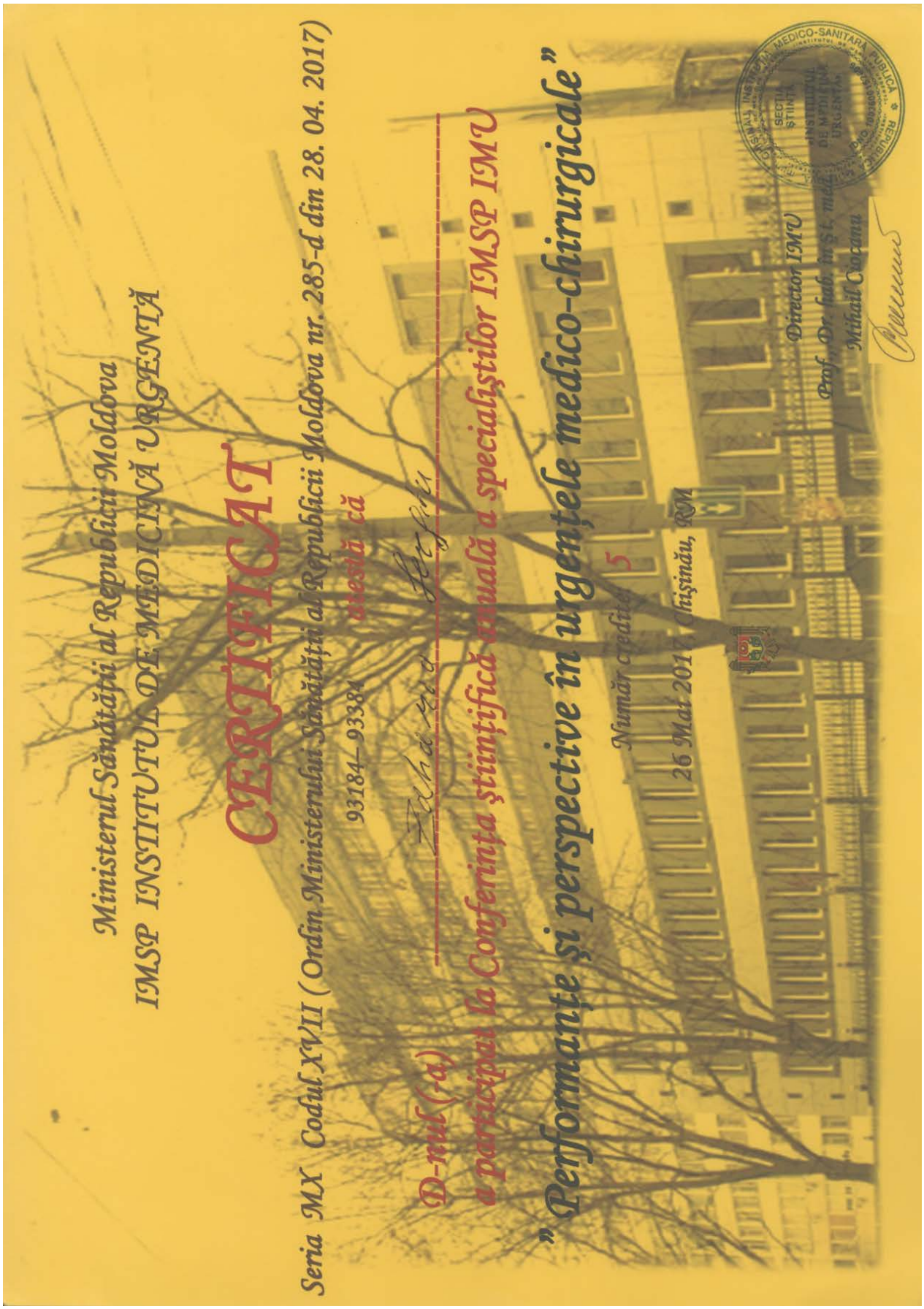

Ministerul Sănătății al Republicii Moldova
IMSP INSTITUTUL DE MEDICINĂ URGENȚĂ

CERTIFICAT

Seria MX Codul XVII (Ordin Ministerului Sănătății al Republicii Moldova nr. 285-d din 28. 04. 2017)

93184– 93384 atestă că

D-nul(-a) _____

a participat la Conferința științifică anuală a specialiștilor IMSP IMU

„Performanțe și perspective în urgențele medico-chirurgicale"

Număr credite 5

26 Mai 2017, Chișinău, RM

Director IMU
Prof. Dr. hab. în St. med.
Mihail Ciocanu

Anexa 54

9. **Ghidirim Gh., Şor Elina.** Tratamentul mimninvaziv al ulcerului perforat la copii. Clinica chirurgie nr. 1 "N. Anestiade", USMF "N.Testemiţanu", IMU
10. **Mişina Ana, Harea Patricia, Madan Diana.** Tumorile epiteliale ovariene la copii şi adolescente. IMSP Institutul Mamei şi Copilului
11. **Suman S., Toncoglaz C., Toncoglaz S., Toncoglaz Alina.** Nutcracker syndrome, USMF "N.Testemiţanu", IMU
12. **Pavlovschi Ecaterina, Tagadiuc Olga.** Posibilii factori de risc biochimici predictivi ai retinopatiei hipertensive. Catedra Biochimie şi Biochimie clinică, USMF "N.Testemiţanu"
13. **Ghidirim Gh., Mişin I., Rojnoveanu Gh., Vozian M., Mişina Ana.** Aspecte imagistice preoperatorii a mucocelului apendicular. Clinica chirurgie nr. 1"N. Anestiade", USMF "N.Testemiţanu", IMU

2004, mun. Chişinău, str. T.Ciorba, 1
tel.: +373 02223-78-84, fax: +373 02223-53-09,
e-mail:anticamera@urgenta.md, www.urgenta.md

REPUBLICA MOLDOVA
MINISTERUL SĂNĂTĂŢII, MUNCII ŞI PROTECŢIEI SOCIALE
INSTITUŢIA MEDICO-SANITARĂ PUBLICĂ
INSTITUTUL DE MEDICINĂ URGENTĂ
2004, mun. Chişinău, str. T.Ciorba, 1 Tel 022 23-78-84

CONFERINŢA ŞTIINŢIFICĂ ANUALĂ A SPECIALIŞTILOR DIN CADRUL IMSP IMU „ACTUALITĂŢI ŞI CONTROVERSE ÎN MANAGEMENTUL URGENŢELOR MEDICO-CHIRURGICALE»

10 noiembrie 2017

Chişinău, 2017

PROGRAM:

10 noiembrie 2017. Sesiunea (09.00 – 12.30)

Moderatori:

- **M. Ciocanu,** Prof., Dr. hab. în şt. med., Director IMSP IMU
- **St. Groppa,** Academician al AŞ RM, Prof. univ., Dr. hab. în şt. med. Clinica neurologie şi neurochirurgie USMF „N. Testemiţanu", IMU
- **Gh. Ghidirim,** Academician al AŞ RM, Prof. univ., Dr. hab. în şt. med. Clinica chirurgie nr. 1 "N. Anestiade", USMF "N.Testemiţanu", IMU
- **Gh. Rojnoveanu**. Prof. univ., Dr. hab. în şt. med. Clinica chirurgie nr. 1 "N. Anestiade", USMF „N. Testemiţanu", IMU
- **Gh. Ciobanu.** Prof. univ., Dr. hab. în şt. med. Clinica Urgenţe medicale, USMF „N. Testemiţanu", IMU
- **N. Caproş,** Prof. univ., Dr. hab. în şt. med. Clinica ortopedie, traumatologie şi chirurgie spinală, "USMF" N.Testemiţanu" IMU
- **S. Şandru**, Conf. univ., Dr. în şt. med. Clinică anesteziologie şi reanimatologie "V. Ghereg" USMF „N. Testemiţanu", IMU
- **N. Chele**, Conf. univ., Dr. în şt. med. Clinica chirurgie oro-maxilo-facială "A. Guţan" USMF "N. Testemiţanu", IMU.

RAPORTURI

1. **Ciobanu Gh.** Evoluţie şi actualităţi în strategia de control a riscurilor. Catedra Urgenţe medicale, USMF "N. Testemiţanu", IMU — **30 min**
2. **Moşneaguţu S.** Sindromul Coronarian Acut - problemă actuală de sănătate nesoluţionată. Catedra Urgenţe medicale, USMF "N. Testemiţanu", Laborator ştiinţific IMU — **15 min**
3. **Feghiu Iuliana.** Modificările tonusului cardiac vegetativ simpatic şi parasimpatic în inducţia anestezică cu propofol şi fentanil. Clinica anesteziologie şi reanimatologie "V. Ghereg", USMF "N. Testemiţanu", IMU — **15 min**
4. **Belîi Natalia.** Durerea neuropată acută după intervenţiile chirurgicale: diagnostic, prevenire, consecinţe. Clinica anesteziologie şi reanimatologie "V. Ghereg", USMF "N. Testemiţanu", IMU — **15 min**
5. **Gasnaş A.** Rolul polimorfismul genei Val66Met în recuperarea funcţională a pacientului după accident vascular cerebral. Clinica neurologie şi neurochirurgie, USMF "N. Testemiţanu", IMU — **15 min**
6. **Crivorucica I.** Eficienţa şi siguranţa trombolizei intravenoase cu rtPA în accidental vascular cerebral ischemic. Clinica neurologie şi neurochirurgie, USMF "N. Testemiţanu", IMU — **15 min**
7. **Guzun Aliona, Caproş N.** Concepţii moderne în tratamentul fracturilor coloanei vertebrale în regiunile toracală şi lombară. Clinica ortopedie, traumatologie şi chirurgie spinală, "USMF" N.Testemiţanu", IMU — **15 min**
8. **Olaru A., Caproş N.** Tendinţe actuale în tratamentul chirurgical al metastazelor osoase, Clinica ortopedie, traumatologie şi chirurgie spinală, "USMF" N.Testemiţanu", IMU — **15 min**
9. **Dabija I.** Utilizarea sistemelor speciale de fixare a implantelor în sinus liftingul lateral. Clinica chirurgie oro-maxilo-facială "A. Guţan", USMF "N. Testemiţanu", IMU — **15 min**
10. **Cucu Gh.** Decompresia versus marsupializarea în tratamentul chisturilor odontogene maxilare. Clinica chirurgie oro-maxilo-facială "A. Guţan", USMF "N. Testemiţanu", IMU — **15 min**
11. **Motelica Gabriela.** Influenţa factorilor de vîrstă şi sex asupra apariţiei pericoronaritei molarilor trei inferiori. Clinica chirurgie oro-maxilo-facială "A. Guţan", USMF "N. Testemiţanu", IMU — **15 min**
12. **Ghidirim Gh., Mişin I., Istrate V.** Standarde contemporane pentru diagnosticarea endoscopică a herniilor hiatale. Clinica chirurgie nr. 1 "N. Anestiade", USMF "N.Testemiţanu", IMU — **15 min**
13. **Pleşco Elena, Ghidirim Gh., Mişin I., Suman Ala.** Utilitatea scorurilor de risc în prognozarea dihiscenţei anastamozei pe colon. Clinica chirurgie nr. 1 "N. Anestiade", USMF "N.Testemiţanu", IMU — **15 min**

SESIUNEA E-POSTER

1. **Suman Ala, Ghidirim Gh., Suman S.** Valoarea informativă a scorurilor (DIC, SIRS, MODS) şi a markerilor inflamatori în aprecierea severităţii colangitei acute. Clinica chirurgie nr. 1 "N. Anestiade", USMF "N.Testemiţanu", IMU
2. **Paladii Irina, Ghidirim Gh., Kusturov V., Lescov V., Mahovici I.** Complicaţiile politraumatismului. Clinica chirurgie nr. 1 "N. Anestiade", USMF "N.Testemiţanu", IMU
3. **Zamisniii I., Gudumac Eva, Suman S.** Managementul combustiilor esofagiene la copii. IMSP Institutul Mamei şi Copilului, USMF "N.Testemiţanu", IMU
4. **Gheorghiţa V., Ghidirim Gh., Mişin I., Cernat M.** Managementul tumorilor gastrointestinal stromale (GIST) în chirurgia de urgenţă. IMSP Institutul Oncologic din Moldova. Clinica chirurgie nr. 1 "N. Anestiade", USMF "N.Testemiţanu", IMU
5. **Crăciun I., Ghidirim Gh., Mişin I.** Pneumatoza intestinală în ischemia mezenterică acută. Clinica chirurgie nr. 1 "N. Anestiade", USMF "N.Testemiţanu", IMU
6. **Zaharia S., Mişin I., Mişina A., Chemencedji I., Petrovici V.** Particularităţile morfopatologice a endometriozei cicatricei postoperatorii. Clinica chirurgie nr. 1"N. Anestiade", USMF "N.Testemiţanu", IMU, IMSP Institutul Mamei şi Copilului
7. **Pavlovschi Ecaterina, Borovic Djina.** Concepte curente a retinopatiei hipertensive. Centrul medical "Ovisus"
8. **Cuţitari Irina, Rotaru Natalia, Mişina Ana.** Anatomia radiologică a sindromului Mayer-Rokitansky-Kuster-Hauser. IMSP Institutul Mamei şi Copilului

Anexa 56

Ministerul Sănătății
al Republicii Moldova

NOVA

CERTIFICATE OF ATTENDANCE

Series MMX, Code XVIII, Nr. 13059 (25 credits EMC)

according the disposition of MSM PS RM

Zaharia Sergiu

has attended

at the VIth National Congress of Obstetrics and Gynecology with International Participation

Chisinau, Republic of Moldova, September 13-15, 2018

Ion Ababii
Rector, Professor, PhD
Academician of ASM

Prof. Valentin Friptu, MD., PhD.
AMOG President

Anexa 57

VI Congres Național

cu Participare Internațională

ASOCIAȚIA MEDICILOR OBSTETRICIENI - GINECOLOGI REPUBLICA MOLDOVA

AMOG

13 -15 SEPTEMBRIE

Program Științific

Chișinău, 2018

Anexa 58

e-POSTERE

1. *Celac Janna, Radiș Marina, Al Faraj Diana* – Suportul pacienților în afara orelor de program - rolul asistentelor medicale.
2. *Radiș Marina, Celac Janna, Al Faraj Diana* – Rolul sesiunilor de instruire a pacienților pentru complianța cu autoinjectarea medicamentelor.
3. *Kiziloz Omer Iren, Oboroc Mihai* – Azoospermia - o barieră depășită.
4. *Cazacu Zoreana* - Infecția tuberculoasă în sarcină.
5. *Oleg Potacevschi, Zoreana Cazacu, Maria Cemortan, Denis Demcenco* – Operația ceazariană în obstetrică contemporană.
6. *Mișina A., Rojnoveanu Gh., Mișin I., Petrovici V.* – Chisturile epidermoide a vulvei și perineului.
7. *Mișina A., Cuțitari I., Harea P., Mamoncic E.* – Uter septat total cu sept vaginal longitudinal.
8. *Mișina A., Harea P., Petrovici V., Zaharia S., Mișin I.* – Endometrioza cicatricei postoperatorii condiționată de operația cezariană.
9. *Natalia Corolcova, Mihaela Burac, Alina Alsatou* – Sarcina și nașterea la pacientele cu dereglări de ciclu menstrual în anamneză.
10. *Codreanu N.* – Preeclampsia și riscurile cardiovasculare.
11. *Codreanu N.* – Endometriosis and Appendicitis.
12. *Cauș Cătălin* – Determinarea percutanată a bilirubinei în perioada neonatală precoce.
13. *Cauș Cătălin, Cerneţchi Olga* – Aprecierea severității bolii inflamatorii pelvine acute.
14. *Cerneţchi Olga, Cauș Cătălin , Cauș Natalia, Railean Ludmila, Iliadi Tulbure Corina, Ostrofeţ Constantin* – Pronosticarea evoluției bolii inflamatorii pelvine acute (BIPA) prin algoritmul de monitorizare a procalcitoninei semicantitative.
15. *Stavinskaia Ludmila* – Nașterea per vias naturalis la femeile cu cicatrice pe uter.

Anexa 59

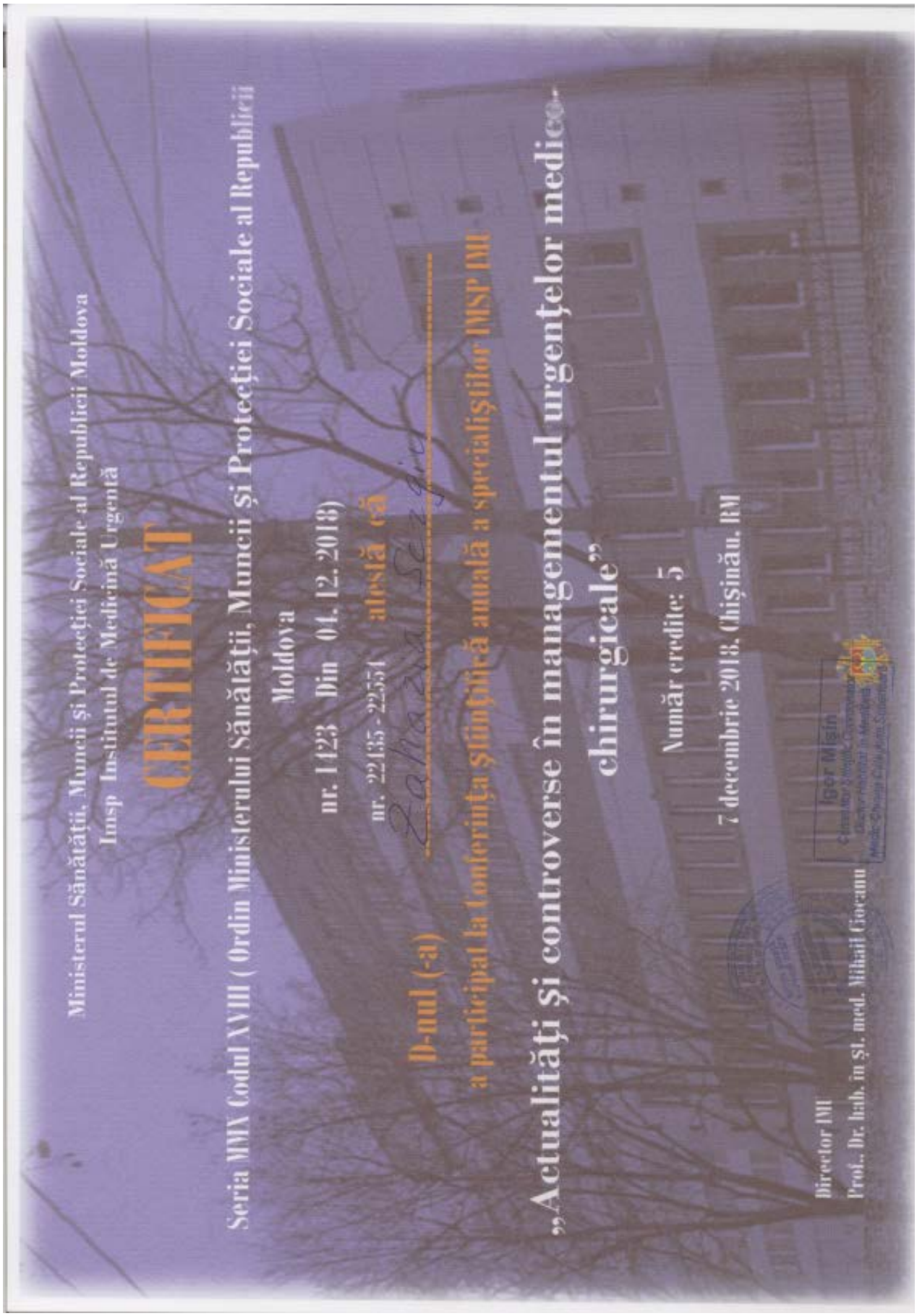

Ministerul Sănătății, Muncii și Protecției Sociale al Republicii Moldova
Instituțional de Medicină Urgentă

CERTIFICAT

Seria MMX Codul XVIII (Ordin Ministerului Sănătății, Muncii și Protecției Sociale al Republicii Moldova
nr. 1123 Din 04. 12. 2018)
nr. 22135 - 22551 atestă că

D-nul (-a) Zahariuc Sergiu

a participat la Conferința științifică anuală a specialiștilor IMSP IMU

„Actualități și controverse în managementul urgențelor medico-chirurgicale"

Număr credite: 5

7 decembrie 2018, Chișinău, RM

Director IMU
Prof., Dr. hab. în șt. med. Mihail Goreanu

Igor Mișin

5. **Scurtov N.** „Trauma craniocerebrală-ghidurile recente: realizări şi probleme nesoluţionate". USMF „N.Testemiţanu", Clinica Urgenţe medicale, IMSP IMU.
6. **Rabovila A.** „250 ani de la descrierea clasică a anginei pectorale de William Heberden". USMF „N.Testemiţanu", Clinica Urgenţe medicale, IMSP IMU.
7. **Catanoi N.** „HTA ca factor de risc major în incidenţa AVC din populaţia RM". USMF „N.Testemiţanu", Clinica Urgenţe medicale, IMSP IMU.
8. **Ciubotaru E.** „Urgenţele medicale în percepţia populaţiei". USMF „N.Testemiţanu", Clinica Urgenţe medicale, IMSP IMU.
9. **Melnicov V.** „Telemedicina în asistenţa medicală de urgenţă". USMF „N.Testemiţanu", Clinica Urgenţe medicale, IMSP IMU.
10. **Toncoglaz M.,** „Urgenţele hipertensive în populaţia urbană a RM". USMF „N.Testemiţanu", Clinica Urgenţe medicale, IMSP IMU.
11. **Pavlovschi E., Borovic D.** „Nivelurile plasmatice ale VEGF ca un marker util pentru detectarea leziunilor microvasculare timpurii în hipertensiune". Catedra Biochimie şi biochimie clinică, USMF „N.Testemiţanu".
12. **Pavlovschi E., Borovic D. Tagadiuc O.** „Mecanismele biochimice şi markerii retinopatiei diabetice". Catedra Biochimie şi biochimie clinică, USMF „N.Testemiţanu".
13. **Ghidirim Gh., Kusturov V., Kusturova A., Mahovici I., Paladii I.** „Interacţiunea tipului fracturii pelviene şi hemoragiilor retroperitoneale". Catedra Chirurgie nr.1 „N. Anestiadi", Laboratorul de Chirurgie Hepato-Bilio-Pancreatică, USMF „N.Testemiţanu", IMSP IMU.
14. **Ghidirim Gh., Kusturov V., Kusturova A., Mahovici I., Paladii I**. „Particularităţile la pacienţii în etate cu traumatism pelvio-abdominal". Catedra Chirurgie nr.1 „N. Anestiadi", Laboratorul de Chirurgie Hepato-Bilio-Pancreatică, USMF „N.Testemiţanu", IMSP IMU.
15. **Ghidirim Gh., Kusturov V., Kusturova A., Mahovici I., Paladii I.** „Tarele asociate la pacienţii cu complicaţii post-traumatice". Catedra Chirurgie nr.1 „N. Anestiadi", Laboratorul de Chirurgie Hepato-Bilio-Pancreatică, USMF „N.Testemiţanu", IMSP IMU.
16. **Suman A., Ghidirim Gh., Suman S., Zagadailov D., Spătaru V**. „Metode moderne de diagnostic şi tratament al colangitei acute, în colecistita acută calculoasă". Catedra Chirurgie nr.1 „N. Anestiadi" şi Laboratorul de Chirurgie Hepato-Bilio-Pancreatică, USMF „N.Testemiţanu", IMSP IMU.
17. **Kusturova A., Kusturov V.** „Tactica de tratament al leziunilor asociate ale inelului pelvian şi coloanei vertebrale". USMF „N.Testemiţanu". Laboratorul „Politrauma", IMSP IMU.
18. **Lescov V.** „Factorii de risc în evoluţia leziunilor traumatice duodenale". Catedra Chirurgie nr.1 „N. Anestiadi" USMF „N.Testemiţanu", IMSP IMU.
19. **Lescov V., Ghidirim Gh., Paladii I., Berliba S.** „Valoarea informativă a metodelor paraclinice de diagnostic a leziunilor traumatice duodenale". Catedra Chirurgie nr.1 „N. Anestiadi", USMF „N.Testemiţanu", IMSP IMU.

2004, mun. Chişinău, str. T. Ciorba, 1
tel.: +373 02223-78-84, fax: +373 02223-53-09,
e-mail:anticamera@urgenta.md, www.urgenta.md

REPUBLICA MOLDOVA
MINISTERUL SĂNĂTĂŢII, MUNCII ŞI PROTECŢIEI SOCIALE
INSTITUŢIA MEDICO-SANITARĂ PUBLICĂ
INSTITUTUL DE MEDICINĂ URGENTĂ

CONFERINŢA ŞTIINŢIFICĂ ANUALĂ IMSP IMU "ACTUALITĂŢI ŞI CONTROVERSE ÎN MANAGEMENTUL URGENŢELOR MEDICO-CHIRURGICALE"

7 decembrie 2018

Chişinău

PROGRAM:

7 decembrie. Sesiunea (09.00–12.40)

Moderatori:

- **M. Ciocanu,** Prof. univ., Dr. hab. în şt. med., Director IMSP IMU
- **St. Groppa,** Academician al AŞ RM, Prof. univ., Dr. hab. în şt. med. Clinica neurologie şi neurochirurgie USMF „N. Testemiţanu", IMSP IMU
- **Gh. Ghidirim,** Academician al AŞ RM, Prof. univ., Dr. hab. în şt. med. Clinica chirurgie nr. 1 „N. Anestiade", USMF „N.Testemiţanu", IMSP IMU.
- **Gh. Rojnoveanu**. Prof. univ., Dr. hab. în şt. med. Clinica chirurgie nr. 1 „N. Anestiade", USMF „N. Testemiţanu", IMSP IMU.
- **Gh. Ciobanu.** Prof. univ., Dr. hab. în şt. med. Clinica Urgenţe medicale, USMF „N. Testemiţanu", IMSP IMU.
- **N. Caproş,** Prof. univ., Dr. hab. în şt. med. Clinica ortopedie, traumatologie şi chirurgie spinală, USMF „N.Testemiţanu", IMSP IMU.
- **A. Belii,** Prof. univ., Dr. hab. în şt. med. Clinica anesteziologie şi reanimatologie „V. Ghereg" USMF „N. Testemiţanu", IMSP IMU.
- **S. Şandru**, Conf. univ., Dr. în şt. med. Clinica anesteziologie şi reanimatologie „V. Ghereg" USMF „N. Testemiţanu", IMSP IMU.
- **N. Chele**, Conf. univ., Dr. în şt. med. Clinica chirurgie oro-maxilo-facială „A. Guţan" USMF „N. Testemiţanu", IMSP IMU.

Raport oral

1. **Ciobanu Gh.,** prof. univ. „Strategia de control a riscurilor în resuscitarea precoce a pacientului politraumatizat critic". USMF „N.Testemiţanu", Clinica Urgenţe medicale, IMSP IMU. **15 min.**
2. **Bernaz E.,** conf. univ. „Terapia antimicrobiană precoce în tratamentul urgenţelor medico-chirurgicale". USMF „N.Testemiţanu", Clinica Urgenţe medicale, IMSP IMU. **10 min.**
3. **Moşneguţu S.,** asist. univ. „Măsurarea calităţii în urgenţele medico-chirurgicale la nivel de DMU". USMF „N.Testemiţanu", Clinica Urgenţe medicale, IMSP IMU. **10 min.**
4. **Sirbu D**., conf. univ. „Abordarea interdisciplinară în tratamentul pacienţilor cu anomalii şi defecte ale scheletului facial". Clinica chirurgie oro-maxilo-facială „A. Guţan" USMF „N. Testemiţanu", IMSP IMU. **15 min.**
5. **Suharschi I**., conf. univ. „Chirurgia static virtual asistată în tratamentul primar şi reconstructiv al pacienţilor cu traumă cranio-facială". Clinica chirurgie oro-maxilo-facială „A. Guţan" USMF „N. Testemiţanu", IMSP IMU. **15 min.**
6. **Sirghi G.**, doctorand. „Stabilizarea spino-pelvină ca metodă de osteosinteză în cadrul fracturilor pelvine si patologiilor coloanei vertebrale". Clinica ortopedie, traumatologie şi chirurgie spinală, USMF „N.Testemiţanu". IMSP IMU. **10 min.**
7. **Zaharia S., Mişin I.,** prof. cercet., **Mişina A.,** prof. cercet. „Endometrioza cicatricei postoperatorii: optimizarea diagnosticului şi tratamentului". Catedra Chirurgie nr.1 „N. Anestiadi" şi Laboratorul de Chirurgie Hepato-Bilio-Pancreatică, USMF „N.Testemiţanu", Secţia Ginecologie Chirurgicală, Institutul Mamei şi Copilului. **10 min.**
8. **Vozian M.,** asist. univ., **Cernat M., Antoci L., Mişin I.,** prof. cercet. „Tratamentul tumorilor gastrointestinale stromale gastrice (GIST)". Catedra Chirurgie nr.1 „N. Anestiadi" şi Laboratorul de Chirurgie Hepato-Bilio-Pancreatică, USMF „N.Testemiţanu", Secţia chirurgie gastrică, IMSP Institutul Oncologic. **10 min.**
9. **Şor E.,** asist. univ., **Ghidirim Gh.,** academ., prof. univ „Tratamentul laparoscopic al ulcerului perforat: metoda de elecţie?" Catedra Chirurgie nr.1 „N. Anestiadi", USMF „N.Testemiţanu", IMSP IMU. **10 min.**
10. **Malacinschi-Codreanu T.,** asist. univ. „Laparoscopia – spre un diagnostic mai precis în chirurgia de urgenţă". USMF „N.Testemiţanu", Clinica Urgenţe medicale, IMSP IMU. **10 min.**
11. **Sandru S**., prof. univ. „Nutriţia enterală a bolnavului critic". USMF „N. Testemiţanu", Clinica anesteziologie şi reanimatologie „V. Ghereg", IMSP IMU. **15 min.**
12. **Baltaga R**., conf. univ. „Siguranţa tromboprofilaxiei la pacientul chirurgical în contextul anestezieineuraxiale". USMF „N. Testemiţanu", Clinica anesteziologie şi reanimatologie „V. Ghereg", IMSP IMU. **15 min.**
13. **Plămădeală S**., conf. univ. „Managementul pierderilor hemoragice în chirurgia ortopedică a coloanei. Totul este posibil". USMF „N. Testemiţanu", Clinica anesteziologie şi reanimatologie „V. Ghereg", IMSP IMU. **15 min.**
14. **Belii A.**, prof. univ. „Durerea neuropată acută postoperatorie: mecanisme, diagnostic, prevenire". USMF „N. Testemiţanu", Clinica anesteziologie şi reanimatologie „V. Ghereg", IMSP IMU. **15 min.**
15. **Gasnaş A.,** asist. univ. „Rolul polimorfismului Val66Met al genei BDNF în recuperarea funcţională a pacienţilor după accident vascular cerebral". USMF „N.Testemiţanu", Clinica neurologie şi neurochirurgie, IMSP IMU. **10 min.**
16. **Barat S.** „Tratamentul Accidentului Vascular Cerebral Ischemic – concepte moderne". USMF „N.Testemiţanu", Clinica neurologie şi neurochirurgie, IMSP IMU. **10 min.**
17. **Rusu T.** „Tratamentul modern al tumorilor gliale – actualităţi şi direcţii de perspectivă". USMF „N.Testemiţanu", Clinica neurologie şi neurochirurgie, IMSP IMU. **10 min.**
18. **Catereniuc D.** „Caracteristici imagistice ale RMN-ului cerebral în Statusul epileptic". USMF „N.Testemiţanu", Clinica neurologie şi neurochirurgie, IMSP IMU. **10 min.**

12.40 Coffee Break

Sesiunea e-poster

1. **Ghidirim Gh., Mişin I., Şor E.** „Chist dermoid al cordonului spermatic". Catedra Chirurgie nr.1 „N.Anestiadi", Laboratorul de Chirurgie Hepato-Bilio-Pancreatică, USMF „N.Testemiţanu", IMSP IMU.
2. **Ghidirim Gh., Mişin I., Cernat M., Gheorghiţa V.** „Particularităţi de diagnostic şi tratament în tumorile benigne ale intestinului subţire". Catedra Chirurgie nr.1 „N. Anestiadi", Laboratorul de Chirurgie Hepato-Bilio-Pancreatică, USMF „N.Testemiţanu", Secţia chirurgie gastrică, IMSP Institutul Oncologic, IMSP IMU.
3. **Ghidirim Gh., Mişin I., Crăciun I.** „Valorile glicemiei în raport cu tipul ischemiei mezenterice acute". Catedra Chirurgie nr.1 „N. Anestiadi", Laboratorul de Chirurgie Hepato-Bilio-Pancreatică, USMF „N.Testemiţanu", Secţia chirurgie gastrică, IMSP IMU.
4. **Harea P., Mişina A., Fuior-Bulhac L., Petrovici V.** „Chisturile paraovariene la copii şi adolescente". Secţia Ginecologie Chirurgicală, Secţia imagistică, Secţia morfopatologie, IMSP Institutul Mamei şi Copilului.

Anexa 62

ОРГАНИЗАТОРЫ КОНГРЕССА

Министерство здравоохранения Российской Федерации
Федеральное государственное бюджетное учреждение «Национальный медицинский исследовательский центр акушерства, гинекологии и перинатологии имени академика В.И. Кулакова» Министерства здравоохранения Российской Федерации
Российское общество акушеров-гинекологов (РОАГ)
Общество репродуктивной медицины и хирургии (ОРМХ)
Российская ассоциация гинекологов-эндоскопистов (РАГЭ)
Российская ассоциация эндометриоза (РАЭ)
Конгресс-оператор «МЕДИ Экспо»

ПРИ УЧАСТИИ:

Американской ассоциации гинекологов-лапароскопистов (AAGL)
Европейской ассоциации по гинекологической эндоскопии (ESGE)

CONGRESS ORGANIZERS

Ministry of Health of the Russian Federation
Federal State Budgetary Institution «National Medical Research Center of Obstetrics, Gynecology and Perinatology named after Academician V.I. Kulakov, Ministry of Health of the Russian Federation
Russian Society of Obstetricians-Gynecologists (ROAG)
Society for Reproductive Medicine and Surgery (ORMH)
Russian Association of Gynecologists and Endoscopists (RAGE)
Russian Association of Endometriosis (RAE)
Congress Operator «MEDI Expo»

WITH THE PARTICIPATION:

American Association of Gynecological Laparoscopists (AAGL)
European Association for Gynecological Endoscopy (ESGE)

Москва,
4–7 июня, 2019

XXXII Международный конгресс с курсом эндоскопии

НОВЫЕ ТЕХНОЛОГИИ
в диагностике и лечении гинекологических заболеваний

Moscow,
June 4–7, 2019

XXXII International Congress with Endoscopy Course

NEW TECHNOLOGIES
for Diagnosis and Treatment of Gynecologic Diseases

ЭНДОМЕТРИОЗ ВУЛЬВЫ И ПРОМЕЖНОСТИ

ENDOMETRIOSIS OF THE VULVA AND PERINEUM

Мишина А.[1], Харя П.Н.[1], Захария С.Л.[2,3], Мишин И.В.[2,3], Фуйор – Булгак Л.И.[1] , Петрович В.Г.[1]
Mishina A.[1], Zaharia S.[2,3], Mishin I.[2,3], Fuior-Bulhac L.[1], Petrovici V.[1], Harea P.[1]

1. Институт матери и ребенка
2. Государственный Университет медицины и фармации им. Н.А.Тестемицану
3. Институт ургентной медицины, Кишинев, Молдова
1. Institute of Mother and Child Health
2. State Institute of Medcine and Farmacy

Эндометриоз вульвы и промежности (ЭВП) относится к редким формам экстрагенитального эндометриоза и в специализированной литературе описан в виде отдельных клинических наблюдений или малочисленных серий. Цель исследования – изучить особенности диагностики и лечения, а так же морфологические характеристики и иммуногистохимичекий профиль ЭВП.

Проведен ретроспективный анализ базы данных 37 случаев эндометриоза в области послеоперационных рубцов и установлено 8(21.6%) случаев ЭВП. Средний возраст пациенток составил 29.4±2.1 лет (95% CI:24.63–34.12). Основные клинические манифестации ЭВП: (1) наличие объемного образования в области наружных половых органов; (2) катамениальные (n=6) или постоянные боли (n=2) в области образования; и (3) увеличение образования (n=6) накануне и во время цикла. Во всех случаях в анамнезе отмечались хирургические вмешательства в области наружных половых органов: эпизиотомия (n=5), ушивание разрывов в родах (n=2) и удаление кисты половой губы (n=1). При пальпации ЭВП определялись как твердые, относительно подвижные образования и болезненные при компрессии. В подавляющем большинстве случаев отмечались единичные эндометриомы и только в одном – две эктопии. Эндометриомы локализовались в промежности (n=5), в половых губах (n=2) и задней стенке влагалища (n=1). При ультрасонографии и допплерографии: ЭВП визуализировались в виде гипогенных образований, с гиперэхогенными контурами и различной степенью периферической васкуляризации. Во всех случаях выполнено иссечение ЭВП в пределах неизмененных тканей и не нарушая целостности эндометриом.

При патоморфологическом исследовании во всех случаях подтвержден диагноз ЭВП (эндометриальные железы и цитогенная строма вокруг). При иммуногистохимическом исследовании (DAKO®, Denmark): CD10(clone 56C6) – диффузная (+++) мембранная экспрессия в цитогенной строме; цитокератин 7 (CK 7, clone OV–TL 12/30) – интенсивная цитоплазматическая экспрессия в эндометриальных железах; прогестероновые рецепторы (PR, clone PgR636) – интенсивная ядерная экспрессия в клетках эндометрия и цитогенной стромы (92–99%, индекс Allred 7,8); эстрогеновые рецепторы (ERa, clone 1D5) – экспрессия в ядрах эндометриальных желез и цитогенной стромы (95%, индекс Allred 3). Сроки наблюдения за пациентками составили в среднем 31.9±4.1 мес. (95% CI:21.86–41.85), рецидивов ЭВП не выявлено (zero).

Таким образом, ЭВП относятся к достаточно редкой патологии. В большинстве случаев ЭВП развиваются после хирургических вмешательств (эпизиотомия) в данной области. Хирургическое лечение с R0 резекцией является методом выбора при данной патологии.

Краткое резюме на русском языке

Резюме. Авторами представлены особенности клинической манифестации, диагностики и хирургического лечения серии пациенток (n=8) с эндометриозом вульвы и промежности.

Краткое резюме на английском языке

The authors have presented particular clinical manifestation, diagnosis and surgical treatment

Anexa 64

Ministerul Sănătății, Muncii și Protecției Sociale al Republicii Moldova

Universitatea de Stat de Medicină și Farmacie „Nicolae Testemițanu"

ASOCIAȚIA CHIRURGILOR DIN RM "NICOLAE ANESTIADI"

SOCIETATEA DE ENDOSCOPIE, CHIRURGIE MINIMINVAZIVĂ SI ULTRASONOGRAFIE "V.M. GUȚU"

CERTIFICAT DE PARTICIPARE

Seria MCH Codul XIX Nr. 424 (25 credite EMC)
conform ordinului MSMPS Nr. 990 din 09.09.2019

se acordă Dlui/Dnei **Zaharia Sergiu** **pentru participare la:**

al XIII-lea Congres al Asociației chirurgilor „Nicolae Anestiadi"
și al III-lea Congres al societății de endoscopie, chirurgie miniminvazivă
și ultrasonografie „V. M. Guțu" din Republica Moldova

Chișinău | 18-20 septembrie 2019

Prof. Dr. Gheorghe Rojnoveanu
Președintele Congresului

Prof. Dr. Eugen Guțu
Președintele Asociației Chirurgilor „Nicolae Anestiadi" din Republica Moldova

Dr. Eleferii Pitel
Președintele Societății de endoscopie, chirurgie miniminvazivă și ultrasonografie „V.M.Guțu" din Republica Moldova, Copreședintele Congresului

Anexa 65

Al XIII-lea
CONGRES AL ASOCIAȚIEI CHIRURGILOR „NICOLAE ANESTIADI" DIN REPUBLICA MOLDOVA
și al III-lea
CONGRES AL SOCIETĂȚII DE ENDOSCOPIE, CHIRURGIE MINIMINVAZIVĂ ȘI ULTRASONOGRAFIE „V. M. GUȚU" DIN REPUBLICA MOLDOVA
CAPITOLES PARK
PROGRAM
Al XIII-lea Congres al Asociației Chirurgilor „Nicolae Anestiadi" și al III-lea Congres al Societății de Endoscopie, Chirurgie miniminvazivă și Ultrasonografie „V. M. Guțu" din Republica Moldova (cu participare internațională)
"ÎMPĂRTĂȘIND CUNOȘTINȚELE ȘI EXPERIENȚA, CONTRIBUIM LA FORTIFICAREA MANAGEMENTULUI PACIENȚILOR CHIRURGICALI"
2019
18-20
septembrie

operat în urgență
Early postoperative complications in colorectal cancer operated in emergency

109. **URSU A (Chișinău, Moldova)**
Rolul markerilor genomici predictori ai cancerului colorectal: reviu al literaturii
The role of predictive genomic markers of colorectal cancer: review of literature

110. **ZAHARIA S, MIȘIN I, MIȘINA ANA, PETROVICI V (Chișinău, Moldova)**
Particularitățile morfologice caracteristice endometriozei cicatricei postoperatorii
Morphological particularities of the postoperative scar endometriosis

111. **ZASTAVNITCHI GH (Constanţa, România)**
Plagă abdominală penetrantă prin armă de foc: „Damage Control Surgery" într-un centru cu resurse limitate
Abdominal penetrating hunting rifle wound: Damage Control Surgery in a low resource setting

112. **GORBUNOV AA (Odessa, Ucraina)**
Tratamentul chirurgical al pacienților cu pancreatită paraduodenală (groove)
Surgical treatment of patients with paraduodenal (groove) pancreatitis

113. **SEVERIN GH (Chișinău, Moldova)**
Calitatea vieţii la pacienţii cu disfuncţie cognitivă postoperatorie la 6 luni după intervenţii pe abdomen: studiu prospectiv, de cohortă
Quality of life in patients with post- surgical cognitive disfunction 6 months after abdomen interventions: prospective, cohort study

114. **BOSTAN GH, MANOLACHE GH, MANIUC L, REPIN O, BARNACIUC S, MOROZAN V, MARGINEAN A, CIUBOTARU A (Chișinău, Moldova)**
Traumatismul cordului și aortei. Prezentare de cazuri
Trauma of the heart and the aorta. Case`s report

115. **MALOGHIN V, REVENCU S, BESCHIERU E, BALAN S, STRELȚOV L, SÎNGEREANU A, MUSTEA V (Chișinău, Moldova)**
Litiaza biliară consecutivă excluderii duodenului din transit
Biliary lithiasis consecutive exclusion of the duodenum out of transit

116. **ROJNOVEANU GH, IGNATENCO S, GAGAUZ I, GURGHIȘ R, DOLGHII A, BARAT S, NAFORNIȚA IU (Chișinău, Moldova)**
Caz rar de hemoragie digestivă superioară recidivantă. Probleme de management medico-chirurgical
Rare case of recurrent superior digestive haemorrhage. Medical-surgical management problems

E-Poster

Declaraţia privind asumarea răspunderii

Subsemnatul, declar pe răspundere personală că materialele prezentate in teza de doctor sunt rezultatul propriilor cercetări şi realizări ştiinţifice. Conștientizez că, in caz contrar, urmeazăsă suport consecinţele in conformitate cu legislaţia in vigoare.

Zaharia Sergiu

Semnătura

Data

CURRICULUM VITAE

Informaţii personale	
Nume / Prenume	**Zaharia Sergiu Leonid**
Adresă	MD 2004, Republica Moldova, mun. Chişinău, str. Liviu Deleanu 5/1 ap 70
Telefon	079434937
E-mail	zaharia71@mail.ru
Naţionalitate	RepublicaMoldova
Datanaşterii	08.01.1971
Sex	Masculin
Experienţa profesională	
Perioada	**1988- 1994**
Studii universitare	Universitatea de Stat de Medicină şi Farmacie "Nicolae Testemiţanu'
Perioada	**1994- 1995**
Studii postuniversitare	Internatura în Spitalul Clinic Municipal Medicina de Urgență, specialitatea Chirurgie
Perioada	**1995– 2006**
Funcţia sau postul ocupat	Medic ordinator secția Chirurgie nr.2 IMSP IMU.
Perioada	**2006 – 2016**
Funcţia sau postul ocupat	Șef secție Bloc operator IMSP IMU
Perioada	**2016**
Funcţia sau postul ocupat	Medic ordinator secția Chirurgie nr.2 IMSP IMU
	2018- Șef secție Chirurgie nr.2 IMSP IMU
Educaţie şi formare. Perioada	
Calificarea / diploma obţinută	Calificarea – medic Diploma nr. 014275
Competenţe profesionale dobândite	Certificatul nr 438, specialitate medic-chirurg de la 30.06.1995

Competenţe profesionale dobândite 2016 – până în prezent	Studii superioare de doctorat,ciclul III în școala doctorală a Consorțiului, Universitatea de Stat de medicină și Farmacie "Nicolae Testimițanu" programul chirurgie - 321.13 din 01.11.2016 Ordinul nr. 664-SP		
18.12-20.12.2002	Chirurgia ficatului și a căilor biliare extrahepatice		
09.03-09.04.2004	Chirurgia gastrică în afecțiunile gastroduodenale		
02.05-02.06.2006	Chirurgia ficatului și a căilor biliare extrahepatice		
25.09-17.10.2006	Cura laparoscopică a herniilor hiatale. Acalaziei cardiei și bolii ulceroase		
16.02-19.02.2009	Chirurgia laparoscopică		
18.01-22.01.2010	Hemoragia în bolile de profil chirurgical. Aspecte de diagnostic și tratament		
15.02-19.03.2010	Bazale laparoscopice diagnostice și curative		
17.05-02.06.2010	Chirurgia laparoscopică în patologia căilor biliare și pancreasului		
28.01-28.01.2011	Aspecte de diagnostic și tratament al tumorilo de diversă localizare		
23.01-27.01.2012	Aspecte de diagnostic și tratament al patologiei zonei hepatopancreatibiliare		
08.02.2012	Adaptarea și aplicarea fișei de siguranță chirurgicală după OMS Certificat Seria OȘ nr.3310		
21.01-25.01.2013	Aspecte de diagnostic și tratament al patologiei cardiotoracice și vasculare		
08.04-17.04.2013	Baze chirurgie miniinvazive toracice și abdominale		
20.01-24.01.2014	Infecția chirurgicală		
27.01-30.01.2015	Malpraxisul în bolile profilului chirurgical. Aspecte de diagnostic și tratament		
25.01-29.01.2016	Patologia chirurgicală a ficatului. Aspecte de diagnostic și tratament.		
31.03-02.04.2016	Echipamente pentru chirurgia generala minim invazivă. Sisteme moderne pentru săli de operație		
02.02-03.02.2017	Proprietățile intelectuale – instrument de valorificare a rezultatelor cercetării. Rolul informației de brevet în societatea modernă		
19.05.2017	Conduita diagnostico- curativă în trombozele venoase profunde		
04.09-03.10.2017	Bazele chirurgiei laparoscopice		
Aptitudini şi competenţe personale			
Limba(i) maternă(e)	română		
Limba(i) străină(e) cunoscută(e)	rusa, franceza, engleza		
Autoevaluare			
Nivel European (*)	**Înţelegere**	**Vorbire**	**Scriere**

	Ascultare	Citire	Participare la conversaţie	Discurs oral	Exprimare scrisă
Rusa	C2	C2	C2	C2	C2
Franceza	B1	B2	B1	B1	B1
Engleza	B1	B1	B1	A2	A2
	(*) Nivelul Cadrului European Comun de Referinţă Pentru Limbi Străine				
Competenţe şi aptitudini PC	Windows, MS Office applications: Word, Excel, Power Point				
Permis de conducere	• B, C				