MINISTERUL SĂNĂTĂŢII, MUNCII ŞI PROTECŢIEI SOCIALE AL REPUBLICII MOLDOVA

IP UNIVERSITATEA DE STAT DE MEDICINĂ ŞI FARMACIE „NICOLAE TESTEMIŢANU”

Cu titlu de manuscris

C.Z.U.: 616.716.85-007.23-089.844+616.314-089.843(043.2)

PĂLĂRIE VICTOR

AUGMENTAREA OSOASĂ ÎN ATROFIILE PROCESULUI ALVEOLAR MANDIBULAR CU UTILIZAREA FACTORULUI DE CREȘTERE PLACHETAR DERIVAT RECOMBINANT UMAN - BB (STUDIU CLINICO-EXPERIMENTAL)

341.01. – INGINERIE TISULARĂ ȘI CULTURI CELULARE

Teză de doctor în științe medicale

Conducător ştiinţific: _____ **Nacu Viorel**
doctor habilitat în științe medicale,
conferențiar universitar

Conducător ştiinţific cotutelă: _____ **Al Nawas Bilal**
doctor habilitat în științe medicale,
profesor universitar

Consultant ştiinţific : _____ **Topalo Valentin**
doctor habilitat în științe medicale,
profesor universitar

Autor: _____ **Pălărie Victor**

CHIŞINĂU, 2021

© PĂLĂRIE Victor, 2021

CUPRINS

ADNOTARE……..……...5

АННОТАЦИЯ ……..…….……..…….6

SUMMARY …….…….……..7

LISTA ABREVIERILOR……..…….……..….8

INTRODUCERE …….…….……...….10

1. ASPECTE ALE INGINERIEI TISULARE ÎN AUGMENTAREA OSOASĂ…..…..….….19

1.1 Fiziologia osului …….…….……19

1.2. Vindecarea osoasă……...…….……..….….20

1.3. Aspecte ale defectelor și resorbției osoase ….……..…….…..21

1.4. Aplicarea biologiei osoase în implantologia dentară….…..……24

1.5. Principiile ingineriei tisulare ……...……....29

1.6. Aplicații practice ale rhPDGF-BB în chirurgia orală și implantologia dentară ….…..……...39

1.7. Sinteză la capitolul 1 …..……44

2. MATERIAL ȘI METODE DE CERCETARE….…….……..…….……..…46

2.1. Modelul animal experimental și grupurile de studiu ……..…….…….…...46

2.2. Implanturile și biomaterialele folosite în experimente ……..…….……49

2.3. Procedurile chirurgicale …….……55

2.4. Biopsiile și analiza histologică…….…….……..62

2.5. Evaluarea statistică experimentală…….…….……..67

2.6. Evaluarea retrospectivă clinică…….……..…….……....68

2.7. Evaluarea statistică clinică …….….87

2.8. Sinteză la capitolul 2 ……..……...…….……..……...88

3. CARACTERISTICILE EXPERIMENTELOR PE ANIMALE FOLOSIND BIOMATERIALE…… 89

3.1. Caracteristicile osteoconductive ale implanturilor de titan cu suprafețe acoperite cu calciu-fosfat …….…….....……...89

3.2. Reformarea osoasă precoce după aplicarea matricei osoase bovine deproteinizate…….…...93

3.3. Augmentarea osoasă cu implantare dentară simultană folosind matrice din biomaterial crestal…….……....100

3.4 Influența membranei de colagen și a factorului de creștere recombinant derivat din trombocite asupra augmentării osoase cu os bovin deproteinizat fixat cu implant ……102
3.5. Sinteza rezultatelor obținute în capitolul 3 ……...……...…..……110
4. STUDIUL CLINIC RETROSPECTIV CU UTILIZAREA IMPLANTURILOR DENTARE ÎN AUGMENTAREA OSOASĂ ÎN ATROFIILE PROCESULUI ALEVOLAR AL MANDIBULEI ……..……...……...……....…...111
4.1. Caracteristica stabilității primare și secundare a implanturilor dentare..……..…...…..111
4.2. Caracteristica criteriilor ratei de supraviețuire și de succes a implanturilor dentare …...…..…118
4.3. Sinteza rezultatelor obținute **la capitolul 4…...**……..……...127
CONCLUZII GENERALE ȘI RECOMANDĂRI…….…..…….……...128
BIBLIOGRAFIE…….131
ANEXA 1 ……..…….…….153
ANEXA 2 ……..…….…….154
DECLARAȚIA PRIVIND ASUMAREA RĂSPUNDERII.....155
CV-ul AUTORULUI……...……156

ADNOTARE

Pălărie Victor ***Augmentarea osoasă în atrofiile procesului alveolar mandibular cu utilizarea factorului de creștere plachetar derivat recombinant uman - BB (studiu clinico-experimental)***

Teză de doctor în științe medicale. Chișinău, 2020

Structura tezei. Teza de doctor în științe medicale are 157 de pagini și conține: adnotare în limbile română, rusă și engleză, introducere, patru capitole, concluzii generale și recomandări practice, bibliografie cu 230 surse biliografice. Materialul ilustrativ include 7 tabele și 89 figuri. Rezultatele cercetărilor efectuate au fost reflectate în 11 publicații științifice: 3 articole în reviste naționale (inclusiv 2 articole monoautor) și 8 articole în reviste internaționale cu impact factor.

Cuvinte-cheie: regenerare osoasă ghidată, factori de creștere, grefă osoasă, atrofie osoasă.

Domeniul de studiu: se referă la medicina regenerativă, inginerie tisulară, stomatologie.

Scopul lucrării: reconstrucţia proceselor alveolare atrofiate la nivelul mandibulei prin utilizarea factorului de creștere plachetar derivat recombinant uman - BB.

Obiectivele cercetării. Determinarea proprietăților osteoconductive ale implanturilor de titan acoperite cu calciu-fosfat; apecierea reformării osoase după aplicarea matricei osoase deproteinizate; elaborarea metodei de augmentare osoasă cu implantare dentară simultană, folosind matrice din biomaterial crestal; determinarea influenței membranei de colagen și a factorului de creștere recombinant derivat din trombocite asupra augmentării; evaluarea retrospectivă clinică a implanturilor dentare inserate simultan cu augmentarea osoasă la nivelul mandibulei.

Noutatea și originalitatea științifică. A fost demonstrată proprietatea implanturilor bioactive de a induce creșterea osoasă. Au fost obținute rezultate privitor la: regenerărea osoasă cu utilizarea xenografei; procesele biochimice ce au loc în perioada de remodelare osoasă; factorii ce influențează procesele de remodelare ale osului la diverse intervale de timp, evoluția stabilității implanturilor dentare instalate concomitent cu procedurile de regenerare osoasă ghidată; rata de supraviețuire a acestor implanturi.

Semnificația teoretică. Constă în crearea unui concept de reconstrucție osoasă utilizând principii moderne de inginerie tisulară cu posibiliatea de utilizare în diverse domenii ale medicinii.

Valoarea aplicativă. Datele experimentale şi clinice obţinute sunt utilizate pentru optimizarea regenerării osoase dereglate şi au potențial de utilizare în tratamentul implantologic.

Implementarea rezultatelor științifice. Rezultatele obținute au fost implementate în procesul didactic al cursului de Medicina regenerativă și în procesul de cercatre științific al laboratorului de Inginerie tisulară și culturi celulare.

АННОТАЦИЯ

Пэлэрие Виктор ***Увеличение костной массы при атрофии альвеолярного отростка нижней челюсти с использованием рекомбинантного фактора роста тромбоцитов человека - BB (клинико-экспериментальное исследование).***

Диссертация на соискание ученой степени доктора медицинских наук. Кишинэу, 2020

Структура диссертации. Докторская диссертация имеет 157 страниц и содержит: аннотацию на румынском, русском и английском языках, введение, четыре главы, общие выводы и практические рекомендации, библиографию с 230 источниками. Иллюстративный материал включает 7 таблиц и 89 рисунков. Результаты исследования были отражены в 11 научных публикациях: 3 статьи в национальных журналах (включая 2 статьи одного автора) и 8 статей в международных журналах с импакт-фактором.

Ключевые слова: управляемая регенерация кости, факторы роста, костный трансплантат, атрофия кости.

Область исследования: относится к регенеративной медицине, тканевой инженерии, стоматологии.

Цель исследования: реконструкция атрофированных альвеолярных отростков нижней челюсти с использованием рекомбинантного фактора роста тромбоцитов человека - BB.

Задачи исследования: Определение остеокондуктивных свойств титановых имплантатов с кальцием-фосфатом; оценка реформации кости после применения депротеинизированного костного матрикса; разработка метода увеличения костной ткани с одновременной дентальной имплантацией; определение влияния коллагеновой мембраны и рекомбинантного фактора роста, происходящего из тромбоцитов; ретроспективная клиническая оценка зубных имплантатов, вставленных одновременно с увеличением кости.

Научная новизна и оригинальность исследования: продемонстрировано свойство биоактивных имплантатов вызывать рост кости. Результаты были получены в отношении: регенерации с использованием ксенотрансплантата; с биохимическими процессами; факторами, влияющие на процессы ремоделирования кости в различные промежутки времени, эволюция стабильности дентальных имплантатов, установленных одновременно с процедурами направленной регенерации кости; выживаемость этих имплантатов.

Теоретическая значимость исследования: заключается в создании концепции реконструкции костей с использованием современных принципов тканевой инженерии с возможностью использования в различных областях медицины.

Практическая значимость исследования. Экспериментальные и клинические данные, используются для оптимизации регенерации кости и имеют потенциал для использования в имплантологии.

Внедрение научных результатов. Полученные результаты были внедрены в учебный процесс курса регенеративной медицины и в научный процесс лаборатории Тканевой инженерии и клеточных культур.

SUMMARY

Palarie Victor. ***Bone augmentation in atrophies of the mandibular alveolar process with the use of recombinant human platelet-derived growth factor - BB (clinical-experimental study).***

PhD thesis in medical sciences. Chisinau, 2020

Thesis structure. The doctoral thesis has 157 pages and contains: annotation in Romanian, Russian and English, introduction, four chapters, general conclusions and practical recommendations, bibliography with 230 sources. Illustrative material includes 7 tables and 89 figures. The results of the research were reflected in 11 scientific publications: 3 articles in national journals (including 2 single-author articles) and 8 articles in international journals with impact factor.

Keywords: guided bone regeneration, growth factors, bone graft, bone atrophy.

Field of study: refers to regenerative medicine, tissue engineering, dentistry.

The aim of study: reconstruction of atrophied alveolar jaws using the recombinant human platelet-derived growth factor - BB.

Objectives. Determination of osteoconductive properties of titanium implants with calcium-phosphate surface; assessment of bone reformation after application of deproteinized bone matrix; elaboration of the bone augmentation method with simultaneous dental implantation, using matrix from crestal biomaterial; determination of the influence of collagen membrane and platelet-derived recombinant growth factor on augmentation; clinical retrospective evaluation of dental implants.

Scientific novelty. The property of bioactive implants to induce bone growth has been demonstrated. Results were obtained regarding: bone regeneration with the use of xenograft; biochemical processes during remodeling; factors that influence bone remodeling processes at various intervals, the evolution of the stability of the dental implants installed simultaneously with guided bone regeneration procedures; the survival rate of these implants.

Theoretical significance. It consists in creating a concept of bone reconstruction using modern principles of tissue engineering with the possibility of use in various fields of medicine.

Application value. Experimental and clinical data obtained are used to optimize bone regeneration and have the potential for use in implantology.

Implementation of scientific results. The results obtained were implemented in the teaching process of the regenerative medicine course and in the scientific process of the Laboratory of Tissue Engineering and Cell Cultures.

LISTA ABREVIERILOR

GBR – Regenerare osoasă ghidată

VEGF - Factor de creștere a endoteliului vascular

Ang1 - Angiopoietina-1

Ang2 - Angiopoietina-2

PRP – Plasmă bogată în plachete

DBM – Matrice osoasă demineralizată

PLF - Procentul umplerii osoase liniare

BIC - Procentul contactului osos cu implantul

VBH – Înălțimea osoasă verticală

NBA – Os nou format

ALP - Fosfataza alkalină

PDGF - Factorul de creștere derivat din trombocite

BMP - Proteina morfogenetică osoasă

ß-TCP – Beta tricalcium fosfat

rhPDGF-BB – factor de creștere uman recombinant BB derivat din trombocite

ePTFE - Membrană politetrafluoretilenă extinsă

CaP – Calcium fosfat

SLA - Sablare și corodare cu acid

SD – Deviație standard

ISQ - Analiza frecvenței rezonanței

TAcPh – Fosfataza acidă totală

BAcPh - Fosfataza acidă osoasă

TA1Ph - Fosfataza alcalină totală

BA1Ph - Fosfataza alcalină osoasă

INTRODUCERE

Actualitatea şi importanţa problemei abordate.

Edentaţiile parţiale, cât şi cele totale, prezintă o rată înaltă în rândul patologiilor stomatologice, iar reabilitarea acestora este influenţată de factori locali şi generali [1-3]. Odată cu apariţia implantologiei orale, insuficienţele ortopedice tradiţionale sunt compensate de avantajele construcţiilor protetice fixe cu sprijin implantar, cu o bună menţinere şi stabilitate, chiar şi în cazuri supuse intervenţiilor de reconstrucţie osoasă [4-6]. Oferta osoasă a procesului alveolar, ce adesea este limitată, datorată fenomenelor de distrucţie şi atrofie, a concentrat eforturile cercetătorilor în dezvoltarea unor tehnici chirurgicale care să permită reconstrucţia osului cu scopul instalării implanturilor dentare [6-9].

Pe lângă marea varietate de afecţiuni ce completează sarcinile chirurgiei oro-maxilo-faciale, atrofiile osoase rămân una din problemele de bază ale acestui domeniu. Concomitent cu progresul tehnico-ştiinţific, au crescut şi cerinţele faţă de metodele de regenerare a defectelor osoase la pacienţii edentaţi ce necesită tratament cu implanturi dentare. Un alt aspect ce creează o conexiune strânsă cu cele din urmă este calitatea vieţii pacienţilor [10, 11]. Aceste principii au stat la baza tendinţei de a restabili integritatea arcadelor dentare prin intermediul dispozitivelor implanturilor dentare instalate în regiuni ce necesită reconstrucţie osoasă [12, 13].

Tratamentul defectelor osoase, chiar şi prin metode care presupun tehnologii avansate şi adesea costisitoare, poate duce la eşecuri cauzate de incapacitatea fiziologică de a regenera şi de a forma un calus osos calitativ [14-17]. În ultima perioadă de timp, pentru optimizarea proceselor de regenerare, o atenţie deosebită se acordă utilizării materialelor sintetizate prin tehnicile ingineriei tisulare, factorilor de creştere. Aceste eforturi sunt îndreptate spre recuperarea defectelor osoase survenite ca rezultat al extracţiei dentare sau al unui traumatism [18, 19].

Scheletul uman este capabil să se autorepare, adică să regenereze ţesuturile deteriorate, în care un rol important este atribuit factorilor de creştere ce sunt capabili să stea la baza formării diferitor ţesuturi în caz de necesitate [20]. Utilizarea clinică a factorilor de creştere stă la baza tehnicilor de regenerare prin inginerie tisulară. Ingineria tisulară este o disciplină medicală care combină celule, biomateriale şi factori biologici semnificativi, pentru a dezvolta substituenţi biologici, cu proprietăţi structurale şi funcţionale care repară, restabilesc, menţin şi îmbunătăţesc funcţia ţesuturilor vii [21, 22].

Este larg definită aplicarea principiilor de inginerie și a științelor fundamentale pentru a dezvolta substituenți biologici care îmbunătățesc sau reconstruiesc organe, țesuturi și restabilesc funcția acestora [23]. Principiile de bază de a regenera osul alveolar și țesutul parodontal se bazează, în mare măsură, pe matrice sau spongii, inclusiv grefe osoase și substituenți sintetici de os, sau materiale celulare exclusive care compartimentează locul de regenerare, la fel ca în regenerarea osoasă ghidată. Strategiile de inginerie a țesutului osos s-au concentrat pe utilizarea matricelor, pentru a transplanta celule osteogenice, sau a substraturilor conductoare pentru regenerare osoasă ghidată, sau eliberarea factorilor bioactivi și inductivi din aceste spongii.

Vascularizarea grefei în zona de atrofie osoasă este esențială, așa cum a fost demonstrat în 1983 de către Cutting și colaboratorii, când au arătat că grefele vascularizate sunt superioare grefelor nevascularizate [24]. Potrivit lui Brandi, importanța sistemului vascular osos a fost recunoscută încă de către Albrecht von Haller în 1763, atunci când acesta a afirmat că "originea osoasă este artera care transportă sânge și elementul mineral" [25]. Mai târziu, Trueta și colaboratorii au arătat că vascularizarea osoasă este importantă nu doar pentru homeostaza calusului, dar joacă și un rol esențial prin furnizarea oxigenului, substanțelor nutritive, factorilor de creștere și celulelor precursoare către țesutul lezat [26, 27]. Vascularizarea insuficientă este una dintre principalele probleme întâmpinate atunci când este vorba de defectele osoase de dimensiune și grosime mare [28].

Introducerea factorilor de creștere recombinanți pentru îmbunătățirea regenerării osoase a potențat posibilitățile de reconstrucție a defectelor osoase în scopul poziționării implantului. Acest proces depinde de prezența a 3 componente critice: semnale moleculare, celule respondente cu receptori asociați și matrice extracelulară [29, 30]. Unul dintre factorii biologici cruciali, responsabili de activitatea reparatorie osoasă, este factorul de creștere derivat din trombocite (PDGF). PDGF este prezentat ca un factor mitogen important, prezent în ser, dar absent în plasmă. S-a constatat că este secretat de α-granulele trombocitare activate în timpul coagulării sângelui pentru a forma serul. PDGF acționează prin legarea de receptorii celulari de suprafață, de pe majoritatea celulelor de origine mezenchimală și stimulează procesele reparative în diferite tipuri de țesuturi. Efectele stimulatoare puternice ale PDGF ca agent chemotactic și mitogen, împreună cu capacitatea sa de a promova angiogeneza, completează acțiunea factorului de creștere endotelial vascular (VEGF) în formarea vaselor și se poziționează ca un mediator cheie în repararea țesuturilor [31-33].

Pentru crearea grefelor ce vor regenera osul de formă, structură şi calitate necesară, culturile factorilor de creștere urmează să fie crescute pe o carcasă similară ca formă şi structură cu regiunea destinată substituirii [34-36].

Matricea osoasă deproteinizată, care este utilizată în stomatologie şi studiată minuţios în diverse situații clinice, este utilizată pe larg în chirurgia orală pentru recuperarea defectelor osoase. Această matrice în stomatologie este reprezentată de osul bovin deproteinizat (DBM) şi a arătat o rezistență la resorbție în urma plasării acestuia în defecte osoase postextracționale. S-a dovedit că induce regenerarea osului, însă aceste aplicații ajută la regenerarea unei pierderi osoase mici localizate în limita pereților alveolei [28, 29, 37, 38].

Utilizarea tehnologiilor ingineriei tisulare în augmentarea cu matrice osoasă deproteinizată pare să reprezinte viitorul pentru soluţionarea problemei legate de activizarea regenerării ţesuturilor afectate şi suplinirea defectelor osoase cu un ţesut morfofuncţional corespunzător ţesutului din zonă [39-41].

Oricare ar fi cauza lipsei de regenerare osoasă, acest fapt reprezintă o problemă majoră pentru pacient, dar şi pentru medic, care este pus în situaţia de a găsi o metodă optimă de revitalizare a procesului de regenerare şi readucere la viaţă normală a pacientului [42, 43]. Faptul apariţiei peri-implantitelor după instalarea implanturilor concomitent cu augmentarea osoasă indică necesitatea abordării multilaterale şi complexe a problemei. Întreruperea procesului de formare a ţesutului osos la o anumită etapă indică existenţa unor factori care au influenţat fatal procesul de remodelare a grefei. Posibilitatea utilizării materialelor de augmentare îmbibate cu factori de creştere în chirurgia oro-maxilo-facială în cadrul stărilor şi proceselor succedate de insuficienţa regeneratorie osoasă sau lipsa ţesutului osos reclamă necesitatea efectuării unor studii complexe experimentale şi clinice în acest domeniu [44-48].

O altă direcție de cercetare în acest domeniu este raspunsul implanturilor dentare la procesul de augmentare, folosind principiile ingineriei tisulare. Acest răspuns se datorează, în primul rând, caracteristicilor suprafeței imlantului dentar, cercetările în domeniu demonstrând o influență deosebită a celei din urmă asupra contactului cu osul peri-implantar. La momentul actual sunt cunoscute diverse tipuri de suprafață: prelucrate mecanic, sablate şi gravate cu acid, suprafețe active de calciu fosfat (CaP) etc. [38, 49].

Inițial, fenomenul de osteointegrare a fost perceput drept un proces ce conduce la obținera unor structuri similare celor ce mențin dintele în alveolă [50]. Mai târziu însă, această teorie a fost

contrazisă. Datorită fenomenului de anchilozare osoasă (osteointegrarea), implantul dentar se menține în procesul alveolar, însă nu prezintă structuri anatomice similare dinților: ligamente și intruzie.

În chirurgia reconstructivă osoasă alveolară în calitate de standard este considerat abordul chirurgical, cercetat și descris de către Simion M. și coautorii (1994) [22], care prevede utilizarea implanturilor dentare endoosoase tip șurub și augmentarea osoasă postimplatară cu matrice bovină deproteinizată și folosirea unei membrane de barieră pentru consolidarea zonei de reconstrucție. După decolarea lambourilor mucoperiostale și expunerea patului osos, se forează neoalveola conform protocolului operator recomandat de producător, apoi se instalează corpul implantului. Zonele de defect osos sunt acoperite cu granule ale grefei demineralizate. În calitate de membrană de barieră, inițial era folosită o membrană neresorbabilă din titan, fixată de os cu 2-4 șuruburi monocorticale din titan. După o perioadă de vindecare de 6 luni pentru maxilarul inferior, se expune repetat patul osos, se înlătura membrana cu șuruburile de fixare și se conecta conformatorul gingival. Peste 2-4 săptămâni (după vindecarea țesuturilor moi) se iniția tratamentul protetic. Neajunsurile folosirii membranelor neresorbabile (trauma chirurgicală repetată, decolarea lambourilor mucoperiostale cu dereglarea vascularizării extraosoase, edemul postoperator, sindromul algic, timpul îndelungat pentru reabilitarea protetică, rata înaltă de complicații postoperatorii cum ar fi dehiscențe de țesuturi moi, inflamații purulente) au servit drept imbold pentru folosirea membranelor resorbabile din colagen [51, 52].

O particularitate importantă, ce determină succesul tratamentului implanto-protetic la pacienții cu edentații, este stabilitatea primară (mecanică) și secundară (biologică) a implanturilor instalate concomitent cu aplicarea procedurilor de reconstrucție osoasă. Există o multitudine de tehnici pentru aprecierea stabilității implanturilor: forța de inserție, proba forței de revers, proba Brånemark, Periotestometria, coeficientul de stabilitate a implanturilor (Ostell), Dental Fine Tester [6, 9, 10]. Aceste metode permit determinarea atât a stabilității mecanice a implanturilor (stabilitatea primară), precum și a celei biologice (secundare). Cea din urmă prezintă un criteriu de apreciere a gradului de osteointegrare.

Pentru optimizarea procesului de osteointegrare, au fost efectuate multiple studii direcționate către texturarea implanturilor cu mărirea suprafeței de contact și obținerea proprietăților hidrofile (sablare, gravaj acid, aplicare de ioni de calciu, utilizarea nanotehnologiilor etc.). În unele cercetări s-a demonstrat că la utilizarea acestor implanturi are loc o regenerare precoce a structurilor osoase

mature la 8 săptămâni postoperator [53, 54]. În opinia altor cercetători, țesutul osos formează un contact intim cu suprafața implantului deja la 4 săptămâni [55, 56]. Totodată, trebuie luați în considerare și ceilalți parametri ce pot influența procesul de osteointegrare (oferta osoasă, stabilitatea mecanică, starea generală și locală a pacientului, tehnica chirurgicală etc). În cazul tehnicilor ce impun și augmentări imediat după instalarea implanturilor dentare, evoluția osteointegrării nu poate fi monitorizată clinic pe perioada de vindecare, fapt pentru care se utilizează termenii convenționali acceptați pentru perioada de osteointegrare.

Pe lângă aspectele sus-menționate, instalarea implanturilor dentare într-o ședință chirurgicală cu augmentarea osoasă în defectele procesului alveolar cu utilizarea matricei demineralizate îmbogățite cu factori de creștere poate fi o metodă sigură în ceea ce privește vindecarea timpurie a zonei reconstruite. Acest lucru se bazează doar pe rezultate experimentale preclinice [37, 38, 57-59]. Rămâne încă neelucidată eficiența acestei tehnici în situații clinice umane, deoarece încă nu se cunoaște dacă factorul de creștere nu are și o acțiune mitogenă nedorită, cum ar fi inițierea unor tumori sau a necrozelor osoase. Această metodă ar putea soluționa un șir de dezavantaje ale procedurilor care sunt disponibile actualmente în clinică, cum ar fi: resorbția grefei, inițierea timpurie a angiogenezei și menținerea suportului vascular, obținerea integrării tisulare, micșorarea numărului de intervenții și termenilor de regenerare a grefei osoase. Este de asemenea necesar de elucidat dacă aceste tehnici favorizează osteointegrarea implanturilor dentare în situații clinice.

Scopul studiului. Reconstrucţia proceselor alveolare atrofiate la nivelul mandibulei prin utilizarea factorului de creștere plachetar derivat recombinant uman - BB.

Obiectivele cercetării:

1. Determinarea proprietăților osteoconductive ale implanturilor de titan cu suprafețe acoperite cu calciu-fosfat;
2. Apecierea reformării osoase timpurii după aplicarea matricei osoase bovine deproteinizate;
3. Elaborarea metodei de augmentare osoasă cu implantare dentară simultană, folosind matrice din biomaterial crestal;
4. Determinarea influenței membranei de colagen și a factorului de creștere recombinant derivat din trombocite asupra augmentării osoase și asupra osului bovin deproteinizat fixat în implant;

5. Evaluarea retrospectivă clinică a implanturilor dentare inserate simultan cu augmentarea osoasă la nivelul mandibulei.

Noutatea ştiinţifică a rezultatelor obţinute

În premieră a fost demonstrată proprietatea implanturilor dentare bioactive acoperite cu CaP de a induce creșterea osoasă pe verticală. Prezentarea acestor reultate au fost apreciate la Congresul European de Chirurgie Cranio-Maxilo-Facială – locul I pentru cea mai bună prezentare (Dubrovnik, Croația, 2012) (Anexa1)

În urma evaluării comparative a datelor obținute prin efectuarea experimentelor preclinice și studierii morfologice au fost obținute rezultate noi privitor la:

- Particularitățile regenerării osoase în utilizarea xenografei de os demineralizat;
- Particularitățile osteointegrării implanturilor dentare în regiuni augmentate, folosind xenografa și factorul de creștere rhPDGF-BB;
- Procesele biologice și biochimice ce au loc în perioada de remodelare osoasă după intervenții de augmentare;
- Factorii ce influențează procesele de remodelare a osului la diverse intervale de timp.

În urma evaluării retrospective clinice au fost obținute rezultate noi privitor la:

- Evoluția stabilității implanturilor dentare instalate concomitent cu procedurile de regenerare osoasă ghidată;
- Rata de supraviețuire și succes a acestor implanturi.

Importanţa teoretică

În urma analizei rezultatelor obținute, s-au demonstrat următoarele:

- Instalarea supracrestală în model experimental preclinic a implanturilor dentare endoosoase bioactive acoperite cu CaP conduce la o creștere osoasă pe întreaga suprafață a implantului, inclusiv și cea supracrestală;
- Matricea osoasă demineralizată, îmbibată cu factorul de creștere rhPDGF-BB, este un bun suport pentru structurile vasculare, asigurând creşterea celulelor în interiorul matricei într-un anturaj apropiat de cel fiziologic pentru creşterea şi dezvoltarea celulelor osteoblastice;

- Augmentarea osoasă cu implantare dentară simultană folosind biomatrice crestală a favorizat creșterea osoasă în profunzime, cu cea mai mare mineralizare în zona marginală a osului, formând un triunghi de mineralizare către suprafața implantului;
- Grefele osoase îmbibate cu factorul de creștere rhPDGF-BB stimulează celulele recipientului pentru diferenţiere osteoblastică şi se implică nemijlocit în procesul de osteogeneză, prin fenomene de proliferare şi diferenţiere în celule osteoprogenitoare;
- Conform studiului retrospectiv, 69% din totalul cazurilor de edentații, tratate prin intermediul implanturilor dentare, prezentau atrofii osoase la mandibulă;
- Rata complicațiilor tehnicii de instalare a implanturilor dentare concomitent cu regenerarea osoasă ghidată este destul de mare, iar rata de supraviețuire de 1 an este net inferioară decât în cazul implanturilor instalate în zone ce nu necesită augmentări de os: 83,9% versus 99%.

Valoarea aplicativă a lucrării

Rezultatele preclinice care au la bază dovezi fundamentale morfologice privind instalarea implanturilor dentare la nivel osos supracrestal, efectele timpurii și tardive ale matricei bovine deproteinizate și demineralizate, folosirii membranei resorbabile de barieră, aplicarea factorului de creștere rhPDGF-BB prezintă avantaje semnificative în augmentarea osoasă, precum și rezultatele evaluării stabiltății primare și secundare a implanturilor instalate concomitent cu utilizarea tehnicii de GBR la pacienți, prezintă avantaje prin: micșorarea numărului de intervenții chirurgicale, obținerea unei integrări sigure a grefei pe parcursul perioadei de vindecare și, respectiv, micșorarea termenului necesar pentru vindecare, posibilitatea evaluării stabilității implantare și determinarea termenilor individuali pentru inițierea tratamentului protetic. Metoda elaborată de instalare a implanturilor concomitent cu aplicarea tehnicii de augmentare folosind osul bovin deproteinizat îmbibat cu factorul de creștere rhPDGF-BB a fost implementată în cadrul Laboratorului de Inginerie Tisulară și Culturi Celulare al USMF „Nicolae Testemiţanu”, Băncii de Ţesuturi şi Celule Umane, IMSP Spitalul Clinic de Traumatologie şi Ortopedie şi Clinicii de chirurgie maxilo-facială şi chirurgie plastică a Universității din Mainz, Germania.

Aprobarea rezultatelor

Rezultatele cercetărilor au fost prezentate la următoarele forumuri științifice:

- Congresul *Regenerative Medicine: from basic research to orthopaedic applications and beyond* (Santander, Spania, 2011);
- Congresul Mondial de Osteologie (Cannes, Franța, 2011);
- Congresul Mondial *Astra Tech* (Frankfurt am Main, Germania, 2011 și Goetenburg, Suedia, 2012);
- Congresul European de Chirurgie Cranio-Maxilo-Facială – locul I pentru cea mai bună prezentare (Dubrovnik, Croația, 2012);
- Congresul Asociației Europene pentru Osteointegrare (EAO, Copenhaga, 2012 și Dublin, 2013);
- Conferinţa ştiinţifică anuală *Zilele Universităţii de Stat de Medicină şi Farmacie „Nicolae Testemiţanu”* – locul I pentru cea mai bună prezentare (2012);
- Conferințele și Congresele științifice naționale ale Asociației Medicilor Stomatologi din Republica Moldova (2013).

Rezultatele cercetărilor efectuate au fost reflectate în 11 publicații științifice: 3 articole în reviste naționale (inclusiv 2 articole monoautor) și 8 articole în reviste internaționale cu Impact Factor.

Sumarul compartimentelor tezei

Lucrarea este expusă pe 157 pagini și cuprinde: introducere, 4 capitole, concluzii generale și recomandări, rezumate în limbile română, rusă, engleză și bibliografie cu 230 de referințe. Materialul ilustrativ include 7 tabele și 89 figuri. În Introducere sunt prezentate actualitatea și importanța problemei abordate, argumentarea necesităţii cercetării ştiinţifice; scopul şi obiectivele lucrării, noutatea ştiinţifică a rezultatelor obţinute, importanţa teoretică şi valoarea aplicativă, aprobarea rezultatelor obținute.

Capitolul 1 este constituit din 7 subcapitole care reflectă unele tendințe ale cercetărilor științifice și rezultatele obținute până la momentul actual în reconstrucția atrofiilor osoase la mandibulă, problemele și ipotezele contradictorii existente în chirurgia reconstructivă osoasă. Sunt expuse date generale despre influența diferitor tehnici de augmentare asupra fiziologiei și metabolismului osos. S-a realizat o analiză a grefelor utilizate în reconstrucțiile osoase. De asemenea s-a analizat tehnica de utilizare a matricei osoase deproteinizate și demineralizate, asociate cu aplicarea factorilor de creștere.

În capitolul 2 este prezentat materialul de cercetare şi metodele investigaţionale. Studiul a fost realizat în cadrul Laboratorului Științific de Inginerie Tisulară și Culturi Celulare al USMF

„Nicolae Testemiţanu” și Laboratorul de Morfologie al Universității din Mainz, Germania. Cercetarea a fost axată pe intervenții experimentale asupra a 60 de animale de laborator - iepuri de rasa New Zealand. În cadrul experimentelor s-au obținut 120 de probe biologice pentru examinare morfologică. Au fost studiate caracteristicile osteoconductive verticale ale implanturilor de titan cu suprafețe acoperite cu CaP, a fost studiată remodelarea osoasă după aplicarea grefei osoase deproteinizate în defecte osoase. S-a studiat tehnica de augmentare osoasă cu implantare dentară simultană, folosind biomatrice crestală formată din os bovin deproteinizat. De asemenea experimentele au fost concepute pentru a evalua influența membranei resorbabile de colagen și a factorului de creștere recombinant derivat uman BB asupra regenerării osoase. Retrospectiv s-au studiat 86 cazuri clinice de atrofie osoasă la mandibulă, unde s-au instalat concomitent implanturi dentare cu regenerare osoasă ghidată. Au fost descrise tehnica de selectare a pacienților, investigațiile efectuate, particularitățile și criteriile de apreciere a ofertei cantitative și calitative a osului atrofiat, tehnica de instalare a implanturlor și de augmentare osoasă, evoluția și evaluarea perioadei postoperatorii și a celei de vindecare, aprecierea stabilității primare și secundare a implanturilor dentare, metodologia de calculare a ratei de supraviețuire și succes a implanturilor dentare, analiza statistică efectuată.

Evaluarea statistică a fost efectuată în baza analizei unidirecționale a testului post hoc Tukey și a fost realizată pentru a compara stabilitatea implanturilor (ISQ, Periotest), precum și în ceea ce privește remodelarea osoasă peri-implantară. S-au determinat valorile p descriptive ale testelor. Valorile <0.05 au fost considerate semnificative. Funcția de supraviețuire Kaplan-Meier a fost utilizată pentru descrierea ratelor de supraviețuire și succes. Analizele statistice au fost efectuate folosind programa computerizată SPSS15,0 (SPSS, Chicago, Il., Statele Unite ale Americii).

În capitolul 3 sunt redate rezultatele și caracteristicile experimentelor preclinice, folosind biomateriale. S-au studiat caracteristicile osteoconductive ale implanturilor de titan cu suprafețe acoperite cu calciu fosfat. A fost descrisă remodelarea osoasă după aplicarea matricei osoase deproteinizate și aplicarea factorului de creștere rhPDGF-BB. Datele biochimice sunt direct proporționale cu datele histologice în privința remodelării osoase la diferite intervale de timp. Augmentarea osoasă cu implantare dentară simultană, folosind biomatrice crestală, a arătat o creștere osoasă în profunzime, formând o zonă de mineralizare la suprafața implantului. Adăugarea de rhPDGF-BB la matricea de DBM are un potențial de a spori formarea osoasă precoce pentru augmentarea complexă.

Capitolul 4 este constituit din 3 subcapitole în care sunt reflectate rezultatele studiului retrospectiv și discuțiile. S-au evaluat parametrii clinici și paraclinici ai implanturilor dentare bioactive CaP instalate concomitent cu augmentarea ghidata în sectoarele edentate și atrofiate de mandibulă. S-a realizat sistematizarea unui algoritm utilizat în implantarea dentară și regenerarea osoasă ghidată concomitentă de contur. Pentru a obține o statistică corectă, interpretarea rezultatelor a fost efectuată pentru fiecare parametru clinic separat, astfel s-au putut evalua ratele de supraviețuire și de succes a implanturilor dentare. Rata de supraviețuire și de success de 1 an a implanturilor dentare instalate concomitent cu GBR a rezumat la o valoare statistică de 83,9%. Datele acestui studiu denotă o rată mare de prezență a atrofiilor osoase la mandibulă și o rată sporită de complicații a tehnicii GBR cu instalare imediată a implanturilor dentare.

1. ASPECTE ALE INGINERIEI TISULARE ÎN AUGMENTAREA OSOASĂ

1.1. Fiziologia țesutului osos

Osul viu este într-o constantă remodelare. În scheletul uman există întotdeauna o simetrie și un echilibru între formarea și resorbția osoasă. Există două cauze principale ale procesului de remodelare constantă. Inițial, acest proces permite oaselor să se adapteze schimbărilor fiziologice. În al doilea rând, remodelarea continuă este necesară pentru a repara leziunile cauzate de microtraumatismele ce apar în urma funcției. Într-o zonă tipică de remodelare, denumită unitate multicelulară de bază, osteoclastele specializate îndepărtează porțiunea osoasă îmbătrânită timp de aproximativ 3 săptămâni. Lacuna rezultată în urma resorbției este ulterior umplută de osteoblaste, un proces care durează aproximativ 3 luni [1, 2].

Unitatea structurală de bază a osului compact este osteonul sau sistemul Havers, un canal vascular central înconjurat de lamele osoase masive, concentrice și mineralizate. În lamelele consecutive, fibrele matricei sunt aranjate în spirală, contribuind astfel la creșterea rezistenței mecanice [3].

În esență, metabolismul osos se datorează la doar două tipuri de celule: osteoblaste și osteoclaste. Ultimele sunt celule adulte, cu prelungiri, adăpostite în nişte cavităţi ale substanţei fundamentale, denumite osteoclaste. Osteocitele individuale rămân conectate prin procese celulare lungi, formând o rețea conectată prin joncțiuni de comunicare, ce reprezintă modalitați de comunicare între celule. Osteocitele sunt capabile de a recepționa presiunea mecanică, pe care o raportează unităților construcției osoase cu ajutorul acestei rețele.

Osteoblastele se diferențiază din celulele medulare stromale. Aceste celule produc partea organică a matricei osoase, formată dintr-o serie de proteine, numite osteoizi. Trei dintre care sunt: colagenul de tip I, osteocalcina și osteonectina [3].

Colagenul de tip I reprezintă cea mai mare parte din osteoizi. Este compus din unități triplu helix, care conțin două lanțuri α1 și un lanț α2, ce se formează în reticulul endoplasmatic al osteoblastelor după ce lanțurile individuale au fost hidroxilate post-translațional pe lizine și proline. După secreția acestei unități a procolagenului, peptidele terminale C și N sunt îndepărtate prin

proteoliză. Monomerii de colagen rezultați agregă spontan, formând fibrile lungi, care sunt ulterior înlănțuite covalent prin lizină hidroxilată. Un cofactor necesar pentru hidroxilarea lizinei și prolinei este vitamina C. Carența de vitamina C provoacă scorbutul, caracterizat printr-un colagen instabil din cauza înlănțuirii insuficiente [1, 3].

Osteocalcina este o proteină mică, fiind carboxilată de resturile acidului glutamic cu ajutorul vitaminei K. Glutamatul conține deja o grupare COO, carboxilarea atomului γ-C creează a doua, situată lângă prima. Cele două sarcini negative adiacente sunt locuri ideale de fixare pentru ionii de Ca^{2+}. Ionii de Ca^{2+} sunt concentrați local în os și cu ajutorul sialoproteinei, cristalelor nucleate și ionilor fosfați formează hidroxiapatita Ca_5 (PO_4) 3(OH). Vitamina K este necesară pentru carboxilarea factorilor de coagulare II, VII, IX, X, oferindu-le poziții esențiale de legătură cu Ca^{2+}. Prin urmare, deficitul de vitamina K provoacă dereglări de coagulare cu mult timp înaintea apariției manifestărilor clinice de afectare osoasă. O altă vitamină importantă pentru osteocalcină este vitamina D, care activează receptorul ce induce transcrierea genelor osteocalcinei. O parte a osteocalcinei necarboxilate pătrunde în sânge și funcționează ca un hormon metabolic, sporind activitatea insulinei. Aceasta stimulează proliferarea celulelor β-pancreatice și crește sensibilitatea celulelor adipoase la insulină prin stimularea acestora să secrete adiponectină. Prin acest mecanism, metabolismul osos influențează metabolismul energetic [3].

Osteonectina este un component osteoid care face conexiune între colagenul de tip I, și hidroxiapatită, formând o legătură a matricei osoase organice cu cea anorganică.

În plus, osteoblastele efectuează exportul direcționat de ioni Ca^{2+} și fosfat, inducând local condiții de suprasaturare pentru a mineraliza osteoizii proaspăt produși. Pentru acest proces, se crede că fosfataza alcalină, legată de partea exterioară a membranei plasmatice a osteoblastelor, joacă un rol important, cu toate că funcția enzimei rămâne insuficient cunoscută. Acesta poate crește concentrația fosfatului extracelular prin defosforilarea moleculelor organice sau clivarea pirofosfatului [1, 3].

Osteoclastele sunt celule gigante multinucleate, care derivă din celulele stem hematopoietice din măduva osoasă, prin ramificarea liniei care formează macrofage și neutrofile. O serie de citokine induc diferențierea celulelor precursoare în osteoclaste. În plus, mediatorii produși de macrofage și alte celule în timpul răspunsului inflamator: IL-1, IL-6, TNFα și prostaglandina E, sporesc diferențierea osteoclastelor [4].

1.2. Vindecarea osoasă

Vindecarea osoasă poate fi diferențiată în trei etape. Prima etapă este denumită faza inflamatorie. Răspunsul inflamator este inițiat imediat după leziune, iar apogeul inflamației poate fi observat la 48 de ore. După apariția defectului, distrugerea celulelor endoteliale vasculare determină activarea cascadei complementului și degranularea plachetelor. Trombocitele induc cascada de coagulare, iar ca rezultat are loc formarea unei rețele de fibrină care acționează ca o spongie naturală. Cheagul de fibrină asigură o structură tridimensională pentru migrarea și proliferarea celulelor la locul leziunii. În rezultatul eliberării factorului chemotaxic al citokinelor de către celulele din regiunea locală, leucocitele polimorfonucleare, limfocitele, monocitele și macrofagele migrează spre zona leziunii. În această fază micromediul plăgii este hipoxic și acid [3].

A doua etapă este faza de regenerare. Celulele periostale și celulele mezenchimale nediferențiate proliferează și se diferențiază în osteoblaste. Osteoblastele secretă mai apoi osteoizi pentru a forma calusul osos. În același timp, cheagul de fibrină degradează treptat, eliberând produse de degradare, care la rândul lor induc angiogeneza. Invazia vaselor de sânge în această etapă asigură cu substanțe nutritive și oxigen celulele din zona plăgii. Unele celule mezenchimale nediferențiate migrează odată cu invazia vaselor de sânge nou formate și participă la formarea calusului [4].

Ultima etapă este remodelarea. În această fază osul spongios este înlocuit cu os lamelar. Osteoclastele resorb osul, iar osteoblastele sintetizează o nouă matrice osoasă, ca răspuns la stimulii biologici și mecanici locali [3].

Remodelarea osoasă a maxilarelor se produce prin 2 procese: osificare intramembranoasă și endocondrală. În osificarea intramembranoasă osteoblastele se diferențiază direct din celulele periostale condensate sau celulele mezenchimale. Osificarea intramembranoasă apare în calusul extern. Simultan, osificarea endocondrală apare la periferia calusului. În etapa intermediară de osificare endocondrală sunt necesare modele cartilaginoase. Astfel țesuturile vasculare, împreună cu celulele mezenchimale, invadează matricea cartilaginoasă. Apoi aceste celule se diferențiază în osteoblaste [1, 3].

1.3 Aspecte ale defectelor alveolare și ale resorbției

Osul alveolar este partea specializată a scheletului cranio-maxilo-facial, care formează suportul principal pentru dinți. Acest os este compus din fascicule osoase așezate în straturi orientate paralel direcției coronar-apicale a dintelui. Osul maxilar superior anterior este mai puțin dens decât osul mandibular, dar mai dens decât osul maxilar superior posterior. Defectele și deformațiile crestei

alveolare pot fi rezultatul dezvoltării congenitale defectuoase, a traumatismelor, a bolilor parodontale sau a ablației chirurgicale, în cazul exciziei tumorale. Cel mai des întâlnit tip de atrofie a crestelor alveolare apare în rezultatul extracției dentare și a agresivității parodontitelor, care sunt fenomene fiziologice nedorite și probabil inevitabile [5]. În literatura de specialitate există multe studii care documentează regenerarea osoasă în regiunile atrofiate, în special în cazul defectelor severe ale crestei și procedurile de augmentare în aceste situații clinice [6, 7]. Tehnica chirurgicală de augmentare și instalare a implanturilor dentare în regiunile augmentate depinde de diverși algoritmi de tratament, care se bazează pe clasificări anatomice și chirurgicale. Următoarele clasificări clinice și radiologice ale osului alveolar au fost sugerate în implantologia dentară, luând în considerare dimensiunile similare ale celor mai multe sisteme de implant de tip șurub, metodele și principiile tradiționale ale măsurărilor pentru inserarea lor [8, 9].

Clasificarea stadiilor de atrofie

Clasificarea clinică a stadiilor de atrofie are la bază sistemul de clasificare al lui Nakamato. El se bazează pe șase segmente separate ale maxilarului, care au fost definite după cum se prezintă în figura 1.1 [10].

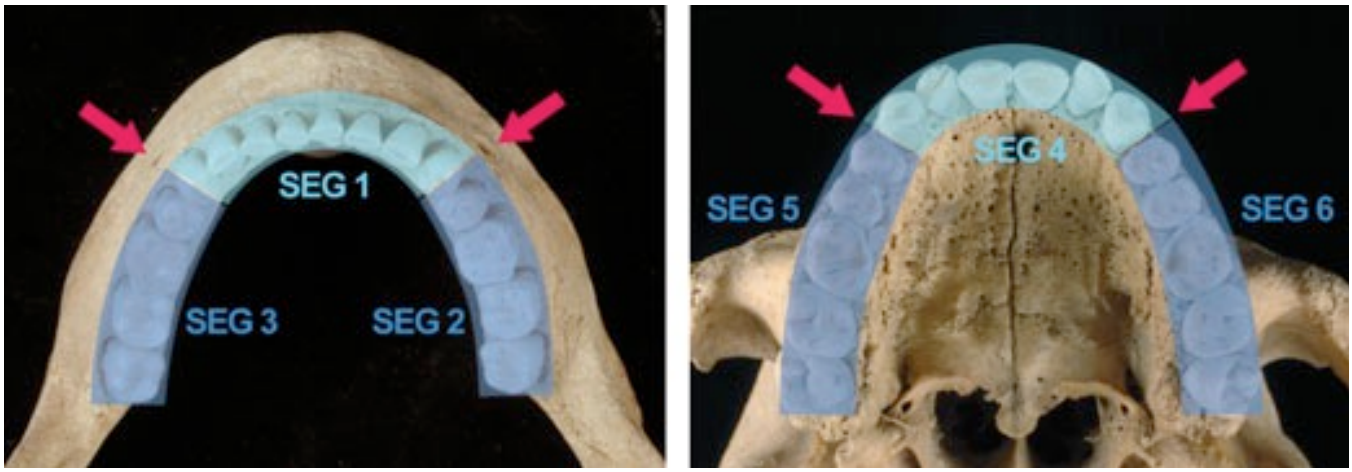

Fig. 1.1. Segmentele maxilarului după clasificarea lui Nakamato [10]

Mandibula: SEG 1 (anterior), SEG 2 / SEG 3 (posterior, dreapta / stânga). Săgețile roșii indică foramenul mentonier, care separă segmentul anterior de cel posterior; Maxilarul: SEG 4 (anterior): între cei doi canini, SEG 5 /SEG 6 (posterior, dreapta / stânga): între primul premolar și tuberozitatea la capătul distal al arcului alveolar. Săgețile roșii indică hotarul dintre canini și primii premolari.

Fiecărui segment al maxilarului îi este atribuită una dintre cele șase etape ale atrofiei descrise de Atwood, Cawood și Howell [11] (Fig. 1.2).

Etapele atrofiei osoase

Etapa 1 - starea fiziologică de pre-extracție în care dintele este prezent în arcada alveolară.

Etapa 2 este atribuită imediat după pierderea dinților. Există reacții timpurii de formare a osului nou în alveole.

În etapa 3 alveola este complet umplută cu os nou format. Forma inițială a alveolei nu mai poate fi identificată, iar vârful procesului alveolar devine rotunjit ca urmare a primelor semne de resorbție.

În stadiul 4 forma crestei alveolare se modifică, marginea ei devenind subțire și ascuțită; înălțimea și lățimea corpului maxilarului este încă adecvată.

Etapa 5 - continuarea resorbției duce la formarea unei creste bine rotunjite, plate, deja cu înălțimea și lățimea redusă; procesul alveolar a dispărut.

Etapa 6 - atrofia excesivă continuă a crestei reziduale duce la deprimarea nivelului osos al crestei, chiar și osul bazal prezentând semne de reducere.

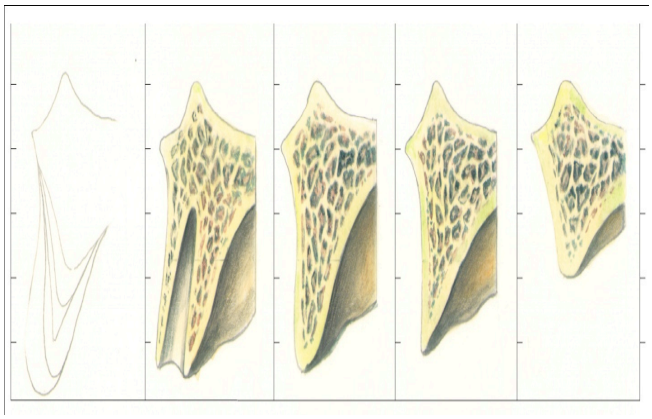

Maxila regiunea anterioară: pre-extracție, post extracțional, os nou format, creastă subțire și ascuțită, creastă resorbată

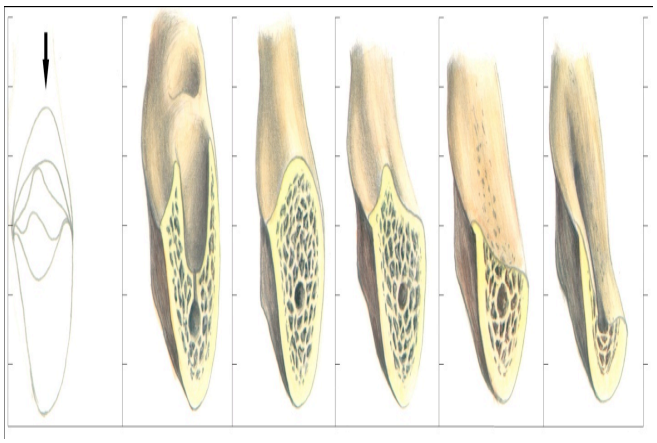

Mandibula regiunea anterioară: Maxila regiunea anterioară: pre-extracție, post extracțional, os nou format, creastă subțire și ascuțită, creastă resorbată

-

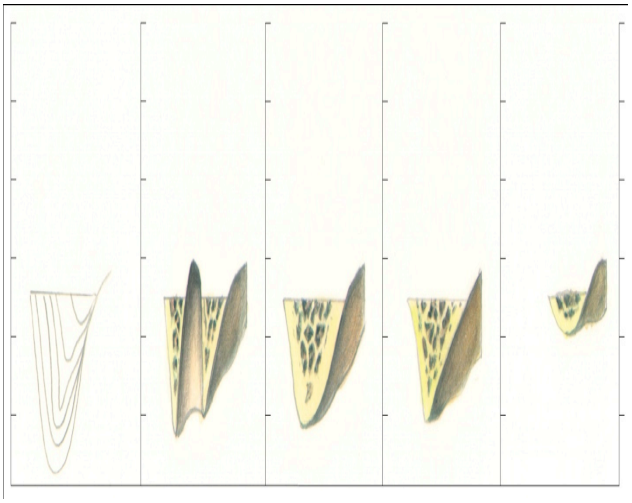

Mandibula regiunea posterioară: Maxila regiunea anterioară: pre-extracție, post extracțional, os nou format, creastă subțire și ascuțită, creastă resorbată

Fig. 1.2. Sistemul de clasificare a celor șase etape ale atrofiei maxilarului și mandibulei după Cawood și Howell (1988) [11]

1.4 Aplicarea biologiei osoase în implantologia dentară.

Deteriorarea osului este una dintre condițiile medicale predominante și costisitoare. Tratamentul clinic al pierderii osoase volumetrice sau a leziunilor osoase greu vindecabile necesită adesea utilizarea grefelor, cu sau fără tratament ghidat adiacent. Aplicarea biologiei osoase în chirurgia orală este cel mai bine caracterizată prin extinderea metodelor de reabilitare implanto-protetică în urma extracțiilor dentare recente. Deseori implanturile dentare pot fi plasate în cursul aceleiași vizite a pacientului căruia i s-a efectuat extracția dentară. Acest procedeu este numit "instalare imediată a implantului" [12]. Cu toate că avantajele, dezavantajele și complicațille postoperatorii (atrofia osului alveolar – Fig. 1.3) și metodologiile specifice sunt încă în curs de dezbatere, încercarea utilizării implantologiei pentru îmbunătățirea calității vieții va duce, fără îndoială, la o mai mare utilizare a acestor abordări.

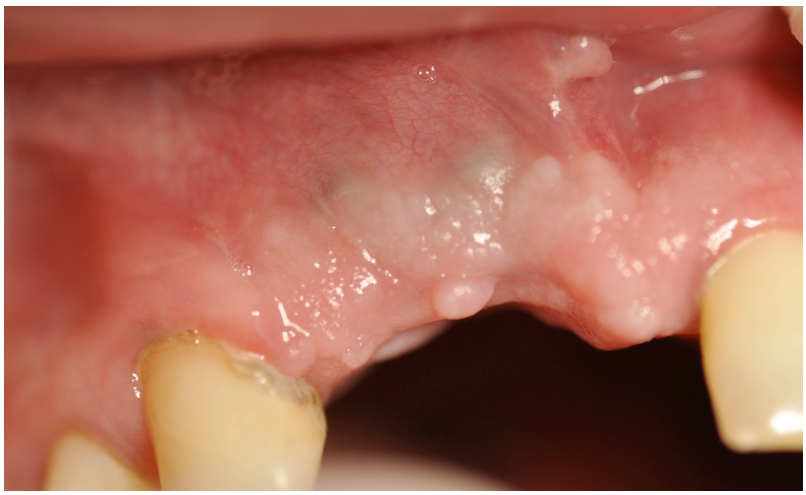

Fig. 1.3. Atrofia osului alveolar după inserarea implanturilor dentare: se vizualizează pierderea în volum a țesuturilor, precum și partea vestibulară a implantelor dentare instalate în regiunea frontal a procesului alveolar.

Recent, cu mai multă încredere se ia în considerare vindecarea naturală a oaselor la locul extracției dentare. Utilizarea membranelor de barieră a fost pusă sub semnul întrebării, iar aplicarea grefelor în defectele reziduale, pentru a depăși diferențele de dimensiuni dintre implant și alveolă, a fost demonstrată inutilă dacă defectele sunt mai mari de 2 mm. Cu toate acestea, încă nu se cunoaște sigur dacă plasarea unui implant dentar dereglează vindecarea normală [9, 10].

O altă problemă esențială este atrofia inevitabilă a osului, ceea ce poate duce la situații grave, când pentru o reabilitare optimă este indicată o reconstrucție osoasă complexă.

Metodele de reconstrucție a defectelor și a atrofiilor osoase complexe au fost studiate extensiv în studii umane și pe animale, evaluând vindecarea prin metode histologice, radiologice și clinice [11]. Dar, de fapt, studierea regenerării verticale și orizontale a crestelor atrofice edentate localizate rămâne o procedură dificilă [12]. Modalitățile de reconstrucție osoasă disponibile au început să fie compromise de disconfortul intraoperator și postoperator. Cu excepția grefelor osoase autogene și a matricei osoase demineralizate, cele mai multe dintre grefele osoase de înlocuire sunt considerate matrice pasive, care oferă doar un suport pentru migrarea celulară, dar nu și pentru formarea țesutului osos [13]. Grefa autogenă (autologă), considerată "standardul de aur" în reconstrucția osoasă, necesită tehnici invazive de recoltare din cavitatea bucală și chiar din regiuni extra orale. Colectarea acestor grefe impune cunoștințe aprofundate ale unor tehnici chirurgicale destul de dificile, care necesită o calificare profesională înaltă (Fig. 1.4 și 1.5).

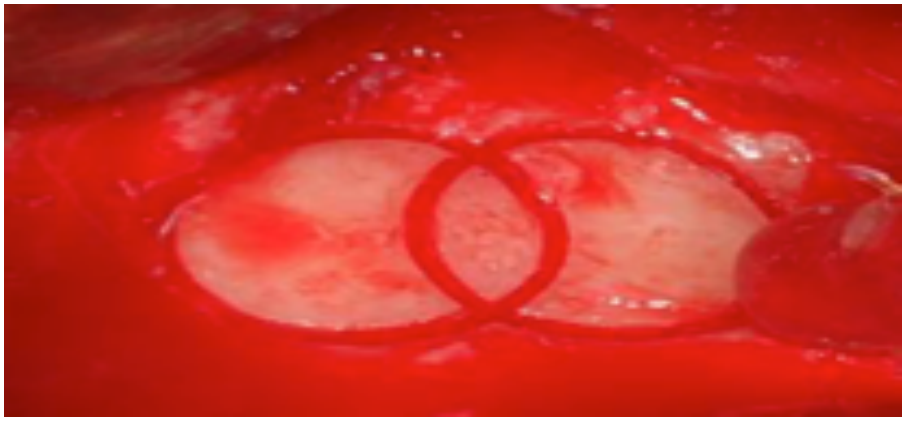

Firg. 1.4. Tehnica de colectare a osului autogen de tipul inelelor olimpice cu ajutorul frezei tip cilindru

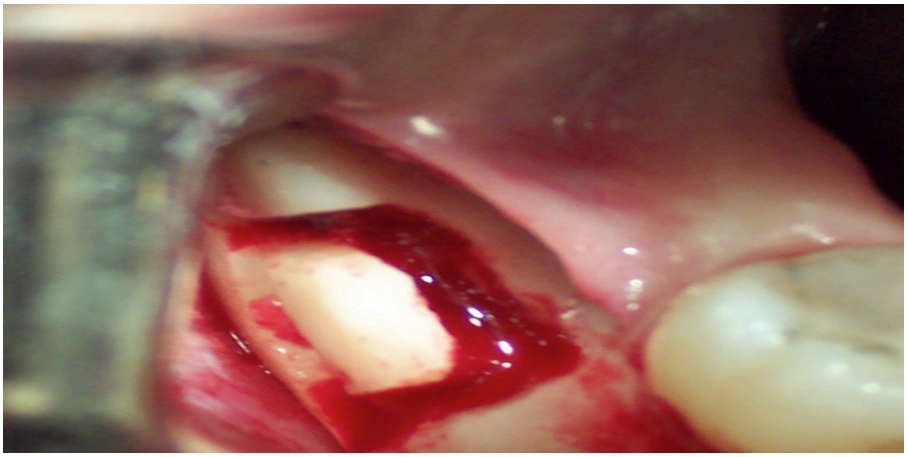

Fig. 1.5. Prelevarea grefei autogene din regiunea retromolară a procesului alveolar inferior cu ajutorul chirurgiei piezo

Totuși în fața cunoscutelor avantaje ale autografelor, cum ar fi capacitatea osteoconductivă și osteogenică, reacția imună limitată, există și dezavantaje importante, precum inducerea unui defect secundar al regiunii donatoare (Fig. 1.6), urmat de infecții și alte morbidități asociate.

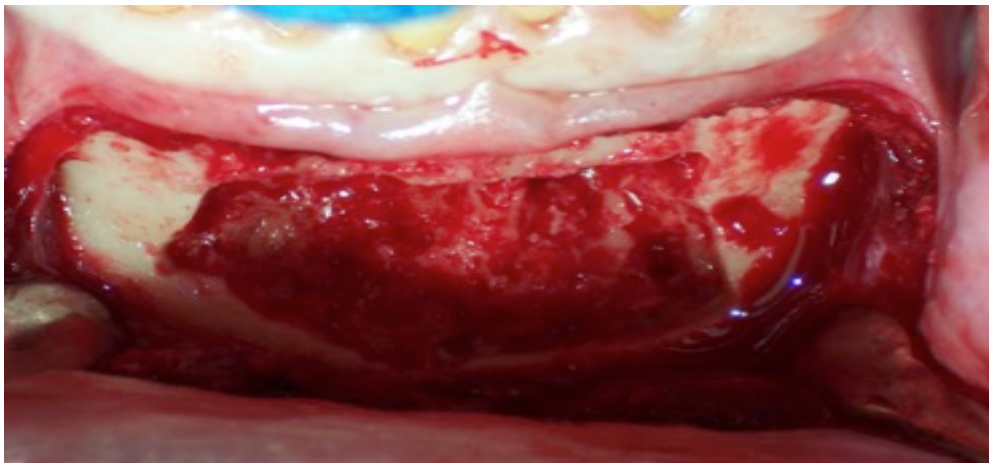

Fig. 1.6. Defect secundar în regiunea mentonieră a mandibulei – regiunea donor de os autogen

Resorbția acestor grefe ar putea crește până la 50% din volumul inițial [14]. Pentru a depăși limita cantității de os recoltată și pentru a minimiza morbiditatea asociată cu procedurile de autografare, în ultimul deceniu a fost extinsă utilizarea alografelor.

Grefele alogene sunt recoltate de la membrii aceleiași specii, dar genetic neidentici. A existat un mare interes în utilizarea alografelor, deoarece ele pot fi obținute de la cadavre, a căror recoltare, comparativ cu autografele, este relativ nelimitată și sunt eliminate dezavantajele asociate cu un al doilea loc chirurgical, ca în cazul grefelor autogene. Alografele pot fi obținute și de la donatori vii – pacienți supuși diferitor intervenții ortopedice. Alografele sunt utilizate sub diverse tipuri: în stare proaspătă, congelate, uscate prin înghețare, mineralizate și demineralizate. Fiecare dintre aceste tipuri sunt disponibile în diferite forme: granule de corticală, blocuri de corticală sau pulbere de os spongios sau mixtă din corticală și spongioasă. Aceste grefe sunt folosite pentru diverse proceduri de augmentare osoasă, cum ar fi: intervenții de sinus lift, atrofii de creastă alveolară, în alveola postextracțională etc. [1, 8, 12].

Grefele obținute din creasta iliacă sau tibie în formă proaspătă sau congelată, ce conțin os spongios și cortical, posedă cel mai mare potențial osteoconductiv și osteoinductiv din toate alografele disponibile. Studiile clinice efectuate la pacienții cărora li s-au efectuat intervenții de sinus lift cu alografe cadaverice proaspăt înghețate au relevat rezultate morfologice excelente, fiind

regenerat un os viu care are caracteristici ale unui țesut osos compact și maturizat [14]. Însă riscul mare de transmitere a bolilor infecțioase a făcut ca utilizarea grefelor proaspete sau congelate să fie limitată [8].

Alogrefele osoase mineralizate și liofilizate sunt utilizate pe scară largă pentru tratamentul defectelor osoase extinse în regiunea maxilo-facială, fiind utilizate blocuri mari de os de la donator cadavru. Avantajele acestor grefe includ volum mai mare a matricei osoase care scade timpul de resorbție, însă au un potențial inductiv și conductiv mai mic în comparație cu grefele proaspete. Aceste grefe se recomandă de a fi folosite în combinație cu transplantul de os autogen obținut de la pacient, pentru a spori procesele de regenerare osoasă. Totuși prezența antigenilor de pe suprafața alogrefei, precum și necesitatea de a recolta os autogen, limitează folosirea acestor grefe în implantologia orală [2, 5].

Alogrefele demineralizate și liofilizate sunt frecvent utilizate în paradontologie și chirurgia reconstructivă alveolară. Potențialul osteoinductiv sporit al acestor grefe este atribuit în principal prezenței proteinei morfogenetice, stocate în matricea osoasă. Însă această bioactivitate depinde de vârsta donatorului, deoarece țesuturile recoltate de la persoanele donatoare tinere au un potențial osteogen mai mare în comparație cu grefele preluate de la donatori în vârstă. Totuși studiile demonstrează că osul nou, ce se formează în urma acestor grefe, se maturizează numai dacă se adaugă și os autogen în timpul augmentării. Aceasta se explică prin faptul că particulele de os demineralizat și liofilizat se remineralizează numai în apropierea osului gazdă, iar în centrul defectului rămân neschimbate. Remineralizarea în centrul defectului are loc datorită prezenței grefei autogene [5].

Cu toate acestea, utilizarea alogrefelor poate provoca reacții imunologice nedorite. Mai mult decât atât, alogrefele pot fi o cauză a bolilor transmisibile prin sângele donatorului la recipient. Au fost raportate infecții cu hepatita B, hepatita C, virusul imunodeficienței umane, stafilococ auriu și enterobacteriaceae, la pacienți, după transplantul cu alogrefe. De asemenea intervin și aspecte de ordin bioetic. Din această cauză utilizarea acestor grefe este limitată în implantologia orală, însă sunt pe larg întrebuințate în reconstrucția defectelor mari din regiunea maxilo-facială [13, 14].

Matricea osoasă demineralizată, care este reprezentată pe piață de osul bovin deproteinizat (DBM), a arătat o rezistență la resorbție în urma plasării acesteia în defectele osoase postextracționale. S-a dovedit că induce regenerarea osului, însă aceste aplicații ajută la regenerarea unei pierderi osoase mici localizate în limita pereților alveolei [15].

Despicarea crestei osoase edentare (*bone splitting*) și distracția alveolară sunt tehnici alternative ale operațiunilor de recoltare [16-18]. Însă această tehnică este limitată din cauza intoleranței dispozitivelor de distracție și cantităților reduse de os obținute, mai ales atunci când este indicată augmentarea verticală. În momentul de față cele mai frecvente metode de reconstrucție a crestei includ procedurile de aplicare a grefelor, acoperite cu o membrană de barieră - *regenerarea osoasă ghidată (GBR*). Membranele de barieră funcționeză în primul rând prin conservarea spațiului critic pentru dezvoltarea cheagului sangvin și maturarea țesutului. Cu toate acestea, funcția de barieră și longevitatea membranei pot să difere considerabil, limitând astfel funcția lor până la câteva săptămâni.

De asemenea, plasarea membranei este adesea asociată cu dehiscența lamboului din cauza vascularizării compromise, ceea ce poate avea un impact negativ asupra rezultatului regenerării [19-22].

Pentru a evita aceste probleme, au fost inițiate noi tehnici ce includ o combinație a ingineriei tisulare și regenerării osoase ghidate.

1.5 Principiile ingineriei tisulare

Ingineria tisulară este o disciplină științifică care combină celule, biomateriale și factori biologici semnificativi, pentru a dezvolta substituenți biologici tri-dimensionali, cu proprietăți structurale și funcționale care repară, restabilesc, mențin și îmbunătățesc funcția țesuturilor vii.

Este indicată aplicarea principiilor de inginerie pentru a dezvolta substituenți biologici care îmbunătățesc sau reconstruiesc organe, țesuturi și restabilesc funcția acestora [23]. Primele eforturi de a regenera osul alveolar se bazează în mare măsură pe matrice sau spongii, inclusiv grefe osoase și substituenți sintetici de os, sau materiale celulare exclusive, care compartimentează locul de regenerare, la fel ca în GBR. Strategiile de inginerie a țesutului osos s-au concentrat pe utilizarea matricelor pentru transplantul celulelor osteogenice sau a substraturilor conductoare pentru regenerarea osoasă ghidată, sau eliberarea factorilor bioactivi inductivi din aceste matrice.

Vascularizarea grefei osoase este esențială, fapt demonstrat în 1983 de către Cutting și colaboratorii, când au arătat că grefele osoase autologe vascularizate sunt superioare grefelor nevascularizate [24]. Potrivit lui Brandi, importanța sistemului vascular osos a fost recunoscută de către Albrecht von Haller în 1763 (fără a avea legătură cu repararea osoasă), atunci când acesta a afirmat că "originea osoasă este artera care transportă sânge și elementul mineral" [25]. Mai târziu,

Trueta și colaboratorii au arătat că vascularizarea osoasă este importantă nu doar pentru homeostazia calciului, dar joacă și un rol esențial în regenerarea țesutului osos, mai ales prin furnizarea oxigenului, nutrienților, factorilor de creștere și celulelor precursoare către țesutul lezat [26, 27]. Vascularizarea insuficientă este una dintre principalele probleme care intervin în cazul defectelor osoase de dimensiuni mari.

Componentele comune ale unei grefe de țesut includ o spongie, celule și factori biologici [28].

Spongia (Matricea)

Una dintre proprietățile cele mai necesare ale spongiilor (matrice osoasă) este capacitatea acestora de a susține și a facilita formarea osoasă pentru a oferi bază structurală unei grefe. Însă cerințele față de spongiile care ar putea înlocui grefele autologe sunt mult mai extinse. Spongia ar trebui să favorizeze creșterea și migrarea celulelor precursoare (osteoconducție), să fie în măsură să promoveze diferențierea osteoblastelor (osteoinducție) și să se integreze în țesutul înconjurător (osteointegrare). Spongiile și produsele lor de degradare trebuie să fie non-toxice. O matrice ideală ar trebui să fie biocompatibilă, biodegradabilă, poroasă, permeabilă pentru celule, produse chimice și vasele sangvine, să fie inertă, non-imunogenică și desigur ușor accesibilă. Spongiile obținute prin inginerie tisulară trebuie să acționeze în calitate de matrice temporară. În cele din urmă, vasele de sânge vor invada spongia, se va forma țesutul nou, iar spongia va fi lent absorbită de osteoclaste și înlocuită cu țesut osos propriu [29].

Matricele trebuie să aibă rezistență mecanică adecvată pentru a face față proprietăților mecanice fiziologice ale țesuturilor dure sau moi la locul de destinație. Degradarea lor este, de asemenea, foarte importantă.

Degradarea ideală a unei spongii trebuie să decurgă paralel cu formarea osului nou. Noul țesut se va remodela continuu, iar în cele din urmă va fi reorganizat în țesut normal, sănătos [28, 29]. Spongiile cele mai frecvent utilizate sunt matricele osoase demineralizate și deproteinizate (DBM).

Celulele

Principala misiune a celulelor în ingineria tisulară este de a crea o distribuție celulară, o diviziune și o compoziție a matricei, similară situației din țesutul sănătos. Implantarea unei matrice osteoconductive goale va atrage celulele în spongie, care în cele din urmă vor forma țesut osos nou. Această abordare funcționează destul de bine pentru defectele mici și poate fi accelerată considerabil prin însămânțarea matricei cu celulele necesare înainte de implantare [30, 31]. În augmentarea

osoasă, o posibilitate ar fi utilizarea spongiilor cu osteoblaste autologe mature, cultivate. Cu toate acestea, recoltarea unui fragment de țesut osos provoacă mai mult disconfort și complicații, menționate anterior. Mai mult, există diferite tipuri de os (cortical, spongios) care conțin populații diferite de celule, în diferite stadii de maturare.

O abordare mai promițătoare este utilizarea celulelor stem mezenchimale (MSC), care pot fi izolate din aspirat de măduvă osoasă, folosind proceduri de recoltare neinvazive. În plus, utilizarea celulelor stem mezenchimale ar permite reparația și restabilirea configurației naturale a osului. Cu toate acestea, viabilitatea limitată a acestor celule după implantarea grefei este un factor care îi limitează utilizarea. Celulele trebuie să supraviețuiască într-un mediu neospitalier până se produce neovascularizarea, care va permite oxigenului și nutrienților să ajungă la ele. Aceasta este cea mai mare problemă a defectelor mari și complexe, ca în cazul atrofiilor alveolare la mandibulă. Prin urmare, o vascularizare accelerată a grefelor osoase de dimensiuni critice ar fi foarte valoroasă clinic.

Un mod de a îmbunătăți neovascularizarea este construirea unei matrice osoase cu un amestec optimizat de celule și factori de creștere, înainte de implantare, pentru a promova formarea vaselor în grefă.

Vasele sangvine - celulele endoteliale

Vasele de sânge sunt parte a sistemului circulator, transportând sângele de la inimă la orice parte a corpului. Acest lucru se realizează prin ramificarea macrovaselor (artere, vene) în microvase (arteriole, venule) și în cele din urmă în capilare. Capilarele contribuie la redistribuirea sângelui și a substanțelor nutritive prin scăderea presiunii, permițând sângelui să difuzeze în țesut cu o mai bună distribuție a nutrienților [32].

Vasele de sânge din oase sunt în principal microvase și capilare. Capilarele au o căptușeală interioară din celule endoteliale, care formează o suprafață ce previne atașarea celulelor sangvine și formarea trombilor. Acest strat endotelial este înconjurat de pericite, care au lamina bazală comună cu celulele endoteliale [32]. Membrana bazală este de aproximativ 40-50 nm grosime și are rolul de a separa și izola țesutul conjunctiv de endoteliu. Aceasta este compusă din lamina lucida (adiacentă celulelor endoteliale și formată de lamina de proteoglicani și colagen tip IV) și lamina densa (formată din colagenul de tip VII). În afară de pericite și celule musculare netede, microvasele mai sunt înconjurate și de fibroblași. Pericitele și celulele musculare netede sunt responsabile de

extinderea și contracția vaselor. Se presupune că pericitele servesc și ca precursori pentru osteoblaste [33, 34].

Formarea vaselor de sânge poate avea loc prin trei procese distincte: vasculogeneză, angiogeneză și arteriogeneză [35].

Vasculogeneza este procesul formării de novo a vaselor, care are loc în timpul dezvoltării embrionare precoce. Celulele endoteliale se diferențiază din precursorii lor, angioblastele și proliferează într-un țesut anterior avascular, pentru a forma o rețea capilară tubulară primitivă. Vasculogeneza este urmată de angiogeneză, în cursul căreia rețeaua vasculară inițială este remodelată în rețele mult mai complexe, prin extinderea vaselor, proliferare și formarea punților. Un alt mecanism angiogenic (non-proliferativ) este creșterea microvasculară intususceptivă, în timpul căreia lumenul vaselor existente este împărțit de pliurile țesutului interstițial. Arteriogeneza este procesul de extindere structurală și de remodelare a arteriolelor mici preexistente în vase colaterale mari [33-35].

Există mulți factori biologici implicați în mecanismele moleculare ale acestor procese. Unii dintre acești factori sunt cunoscuți de mult timp și nu sunt specifici pentru formarea vaselor sangvine (FGF, TGF) [36-39], în timp ce alții sunt mai specifici și mai importanți. Aceștia includ membrii familiei factorului de creștere al endoteliului vascular (VEGF) și ai familiei angiopoietinei [40-42]. În timpul reparației și remodelării osoase, prin procesul de angiogeneză, noi microvase invadează locul lezat.

Celulele osoase și interacțiunile cu celulele endoteliale

Vascularizația suficientă este foarte importantă pentru formarea și regenerarea normală a oaselor [43]. Celulele endoteliale sunt situate în interiorul vaselor sangvine, formând un singur strat, care aderă strâns la membrana bazală a peretelui vascular, asigurând o suprafață non-trombogenă, la care nu pot adera trombocitele și alte celule sangvine. Mai mult, ele reglează trecerea nutrienților și altor substanțe dizolvate prin bariera hemato-tisulară. În dezvoltarea osoasă, apariția osteoblastelor coincide cu invazia vaselor sangvine [44]. Acest lucru sugerează că celulele endoteliale ar putea fi o sursă majoră de modulatori ai dezvoltării, formării și regenerării osoase.

Guenther și colaboratorii au fost primii care au raportat interacțiunile dintre celulele endoteliale și celulele osoase in vitro, arătând că celulele endoteliale aortice de bovină produc un mitogen pentru celulele craniene de șobolan [45]. Au fost descoperiți mai mulți factori care au efect

asupra celulelor osoase și invers, în ultimii ani au fost efectuate mai multe studii care au abordat subiectul celulelor endoteliale - interacțiunile celulare osteoblastice [46, 47].

Procesul de regenerare a sistemului osos este caracterizat prin ciclul de remodelare, în care populații de celule sunt recrutate și diferențiate în scopul resorbției sau formării osoase. Aceste activități sunt coordonate și reglementate de un sistem elaborat de factori de creștere și citokine, multe dintre care sunt disponibile acum sau sunt în stadii de dezvoltare prin tehnologia de recombinare pentru aplicare clinică ulterioară.

În ultimul timp, atenția cercetătorilor a fost concentrată asupra potențialului mediatorilor biologici în vederea îmbunătățirii vindecării rănilor și sporirii beneficiilor clinice ale grefelor pentru substituția osoasă [48].

Mediatorii biologici

Unele dintre primele elemente sangvine care apar într-un loc lezat sunt trombocitele. Urmează activarea plachetelor, agregarea și coagularea. Sunt eliberați factori chemotactici care atrag diferite tipuri de celule. Granulocitele neutrofile sunt de obicei primele celule care intră în plagă, urmate fiind de fagocitele monocitare (care se diferențiază în macrofage la locul inflamației), apoi fibroblastele, osteoblastele, celulele endoteliale vasculare și diferite celule precursoare [49]. Factorii produși de trombocite în timpul fazei precoce de reparație osoasă, includ FGF, PDGF, IGF, TGF și VEGF [50-53]. Administrarea locală a factorilor exogeni la locul traumei determină îmbunătățirea formării osoase și/sau condrogenezei [54-59].

VEGF și angiopoietinele

VEGF este factorul cel mai bine caracterizat, activ în timpul vascularizării și angiogenezei. Acesta induce hiperpermeabilitatea vaselor [60], degradarea matricei extracelulare și permite recrutarea, migrația și reorganizarea celulelor endoteliale (precursoare) în tubi proliferativi (acest proces complicat implică și FGF, PDGF și TGF). Vasele de sânge adulte sunt stabilizate prin activarea receptorului Tie2 al angiopoietinei-1 (Ang1). În timpul remodelării angiogenice, ca răspuns la hipoxie [61] sau leziuni tisulare, angiopoietina-2 (Ang2) este stimulată și se leagă de receptorul Tie2, prevenind astfel legarea angiopoietinei-1 (Ang1). Acțiunea Ang2 depinde în mare măsură de VEGF. Destabilizarea vasculară mediată de Ang2 în absența VEGF, poate duce la moartea celulelor endoteliale și regresia vasului, sau la proliferarea vasculară în prezența VEGF [62]. Factorul este membrul unei familii care conține VEGF-B, -C, -D și factorul de creștere plachetar. VEGF este elementul cel mai studiat și cel mai înțeles al acestei familii. VEGF-B pare să

fie implicat în vascularizarea și creșterea coronariană, însă rolul său nu este încă pe deplin înțeles [63]. VEGF-C și -D se presupune că reglează angiogeneza limfatică [64].

VEGF se poate lega de mai mulți receptori tirozin-kinazici de suprafață a diferitor celule. În plus, există un număr de receptori accesorii, precum neuropilinele, care ar fi implicați în modularea legării cu principalii receptori VEGF [65]. VEGF acționează în strânsă legătură cu alți factori, în special cu angiopoietina. Angiopoietinele sunt liganzi pentru o familie de receptori tirozin-kinazici numiți Tie. Cei mai importanți doi membri ai familiei de angiopoietine sunt Ang1 și Ang2, ambele legându-se cu Tie2. Unele experimente au arătat că embrionii de șoarece, cărora le lipsesc Ang1 sau Tie2, dezvoltă o vascularizație primară relativ normală (spre deosebire de cei cu lipsa VEGF), însă această vascularizație nu reușește să se supună remodelării continue. Supra-expresia Ang1 în piele a dus la o creștere modestă a numărului de vase, însă la o creștere semnificativă a mărimii vaselor și a rezistenței la scurgere [66]. Alternativ, supra-expresia VEGF a crescut în primul rând numărul de vase, însă acestea aveau permeabilitatea crescută [67]. Supra-expresia ambilor factori a dus la o hipervascularizare fără precedent cu creșterea numărului și dimensiunilor vaselor.

Importanța VEGF în timpul formării osoase cu resorbția cartilajului a fost demonstrată de Gerber și colaboratorii, care au arătat că blocarea VEGF rezultă în suprimarea invaziei vaselor sangvine, cu afectarea formării osului trabecular și expansiunea zonei de condrocite hipertrofice [68]. Date mai recente indică faptul că VEGF este important nu doar pentru vascularizarea osoasă, dar are și un rol în diferențierea condrocitelor hipertrofice, osteoblastelor și osteoclastelor [69, 70]. VEGF este secretat de multe tipuri de celule, inclusiv de condrocitele hipertrofice, osteoblaste și celule asemănătoare osteoclastelor, iar expresia sa este influențată de mai multe citokine, factori de creștere și hormoni [71-74].

Mai multe grupuri de cercetători au raportat un efect direct al VEGF asupra osteoblastelor (stimularea migrației, proliferarea și diferențierea) [75, 76], însă sunt necesare studii suplimentare pentru a rezolva această controversă [77]. Deoarece angiopoietinele au fost descoperite mai târziu decât VEGF, rolul lor exact în angiogeneză și formarea osoasă este mai puțin cunoscut.

Plasma bogată în plachete (PRP)

Plasma bogată în plachete (PRP) este plasma autologă cu o concentrație de trombocite de cinci ori mai mare decât cea găsită în sânge. Aceasta conține și un număr mare de factori de creștere în raporturi naturale, pentru activarea trombocitelor. Factorii de creștere cunoscuți, eliberați de PRP activată, includ PDGF-AA, PDGF-AB, PDGF-BB, TGF-b1, b2 TGF-, VEGF și EGF [78].

Avantajul evident al utilizării PRP față de factorii de creștere recombinanți este faptul că aceasta poate fi produsă intraoperator, din sângele pacientului. Factorii de creștere umani recombinanți sunt de obicei sintetizați pe celule ovariene de hamsteri chinezi transfectate cu gene umane și sunt eliberați în doze fiziologice. În plus, în timp ce PRP formează un gel care este o condiție prealabilă pentru distribuirea factorilor de creștere, factorii de creștere recombinanți sunt distribuiți cu ajutorul unui mesager sintetic sau a unui mesager din proteine animale. Gelul PRP, pe lângă faptul că conține factorii de creștere eliberați din trombocite, este capabil de a capta celulele, făcând astfel PRP o sursă accesibilă și ieftină de matrice autologă și de factori biologici (Fig. 1.7). Însă prezența diverșilor viruși poate diminua efectul dorit al PRP [78].

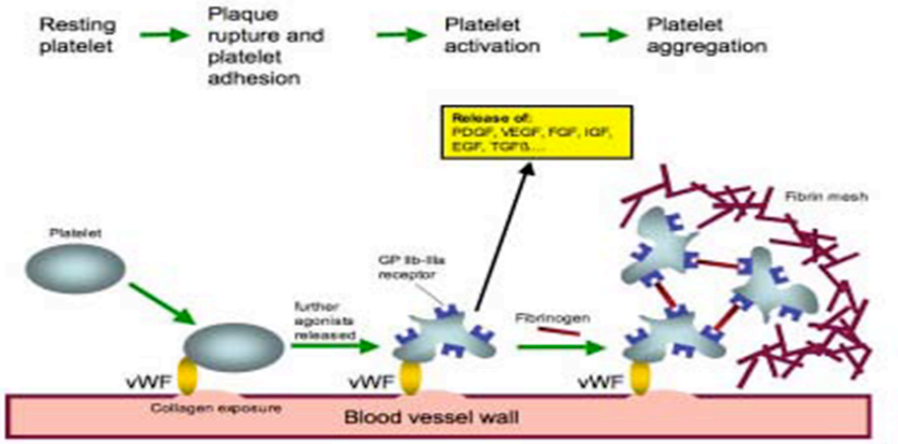

Fig. 1.7. Cascada activării trombocitelor: trombocite libere -- ruptura plăcii trombocitare și adesiunea plăcii trombocitare -- activarea plăcii trombocitare -- agregarea plăcii trombocitare [78]

Trombocitele aderă la pereții vasului lezat prin legarea cu factorul von Willebrand și sunt activate prin expunerea la colagen. Eliberarea agoniștilor, cum ar fi trombina sau ADP (formați la locul leziunii vasculare), duce la o schimbare a formei conformaționale a trombocitelor, urmată de degranularea și eliberarea multor factori de creștere și citokine. Trombocitele se leagă de fibrinogenul circulant prin receptorii GPIIb-IIIa pentru a forma agregate fibrino-plachetare mari [78].

Factorii moleculari în osteogeneză

Urist R. și colaboratorii au descris inducția ectopică a osului prin implantarea intramusculară a matricei osoase demineralizate la iepuri și șobolani. Investigațiile ulterioare au demonstrat că proteinele cu masă moleculară mică ar putea fi extrase din matricea osoasă demineralizată [79]. Aceste proteine au demonstrat o activitate osteogenică mai mare decât a matricei osoase demineralizate și de aceea au fost numite proteine morfogenetice osoase (*BMP*) [80-83]. În prezent se cunosc mai multe molecule de semnalizare în afară de *BMP*, care contribuie la dezvoltarea scheletului, inclusiv alți membri ai familiei factorului de creștere [84-86].

BMP. Până în prezent au fost identificate aproximativ 20 gene care codifică BMP, iar mai multe BMP recombinante au dovedit că au o activitate unică, de a induce formarea ectopică a osului [87]. Osteoblastele secretă BMP în matricea lor în timpul formării osoase.

Multe studii au confirmat ipoteza că BMP sunt implicate în reglarea diferențierii osteoblastelor și condrocitelor, prin depistarea anomaliilor scheletale la persoanele cu mutații ale genelor BMP [88, 89].

Markerii osteoblastici

Progresia diferențierii osteoblastice este descrisă de expresia temporară a proteinelor matricei osoase [90]. Markerii relevanți în această diferențiere sunt descriși mai jos:

Colagenul este componentul organic major al matricei osoase și se găsește în zonele mineralizate și non-mineralizate. Colagenul în țesutul mineralizat se aliniază diferit față de cel din țesutul nemineralizat, lăsând spațiu pentru cristalele de apatită [91, 92]. Colagenul este secretat de către osteoblaste înaintea mineralizării matricei [93] și este unul dintre primii markeri în timpul diferențierii osteoblastelor [94].

Osteocalcina (OC) este principala proteină necolagenică din oase (10-20%). Este sintetizată doar de către osteoblastele mature, prin urmare, reprezintă un marker tardiv al osteogenezei [95]. OC se găsește în țesutul mineralizat și este un marker foarte util pentru a urmări diferențierea osteoblastelor la șobolani, nu și la om [96].

Osteopontină (OP) este o glicoproteină fosforilată exprimată foarte devreme în diferențierea celulelor osoase și mai târziu, după mineralizare. OP este foarte abundentă în os, dar poate fi găsită și în condrocitele hipertrofice, rinichi, iar în cantități foarte mici și în creier și plămâni. OP se leagă foarte ferm de hidroxiapatită și probabil are un rol în atașarea și răspândirea celulelor osoase [97].

Osteonectina (ON) este o glicoproteină care leagă calciul și hidroxiapatita, fiind găsită și în plămâni, ovare și alte țesuturi. Este extrem de abundentă în os și e un marker al osteoblastogenezei [98].

Sialoproteina osoasă II (BSP) este o glicoproteină specifică fosforilată osoasă care se găsește în principal în țesutul mineralizat. Apare târziu în timpul osteogenezei [99, 100].

Colagenaza 3 (MMP-13). Metaloproteinazele matriciale (MMP) sunt o familie de proteaze, care sunt capabile de a degrada componentele matricei extracelulare (în special colagenul) [101]. MMP-13 a fost descoperită în 1994, ca având legătură cu carcinoamele mamare [102], iar mai târziu a fost demonstrat că e principalul participant în timpul formării osoase endocondrale prin degradarea eficientă a colagenului de tip II, dar și a agrecanului și colagenului de tip I și IV.

Fosfataza alcalină (ALP) este o ectoenzimă celulară de suprafață, care hidrolizează esterii monofosfat. O funcție importantă este scindarea grupărilor fosfat de la OP, ON, OC și BSP pentru a le face disponibile în procesul de mineralizare a matricei. Activitatea ALP crește în stadiile incipiente de cultură, cu activitatea maximă înainte de debutul mineralizării și scade după mineralizare (nu este exprimată în osteocite) [103, 104].

Mineralizarea matricei. Determinarea incorporării calciului este un moment foarte important pentru a identifica diferențierea osteoblastelor, nu numai pentru că este un eveniment foarte tardiv al osteogenezei, dar și pentru că măsoară performanța unui proces activ "de formare osoasă".

În 1974 s-a descoperit că serul a fost mai eficient decât plasma în promovarea creșterii fibroblastelor și celulelor musculare netede. Această activitate s-a dovedit a fi bogată în trombocite [105, 106]. În 1979 factorul de creștere derivat din plachete (PDGF) a fost purificat din lizatul trombocitar uman și a fost demonstrat că se leagă de celulele gliale și stimulează replicarea ADN-ului în celulele BALB / 3T3 [107, 108]. De asemenea, s-a menționat că moleculele PDGF sunt compuse din două polipeptide diferite [109]. În 1983 secvențierea parțială a aminoacizilor a relevat două lanțuri distincte, dar omoloage de polipeptide [110, 111]. Homodimerii PDGF-AA și PDGF-BB apăruți în mod natural au fost identificați mai târziu în mioblastele scheletice, în celulele musculare netede arteriale și în trombocitele porcine [112, 113].

Introducerea factorilor de creștere recombinanți pentru îmbunătățirea osteogenică, a potențat posibilitățile de augmentare a defectelor osoase în scopul poziționării implantului. Acest proces depinde de prezența a 3 componente critice: semnale moleculare, celule respondente cu receptori asociați și matrice extracelulară [114]. Unul dintre factorii biologici cruciali responsabili de

activitatea reparatorie osoasă, și care a putut fi sintetizat este factorul de creștere recombinant uman derivat din trombocite BB (rhPDGF-BB). Efectele stimulatoare puternice ale rhPDGF-BB ca agent chemotactic și mitogen, împreună cu capacitatea sa de a promova angiogeneza, completează acțiunea factorului de creștere endotelial vascular (VEGF) în formarea vaselor și se poziționează ca un mediator cheie în repararea țesuturilor [115, 116]. Studiile ulterioare au demonstrat că PDGF nu reprezintă doar o moleculă, ci trei, fiecare fiind o combinație dimerică din două lanțuri peptidice distincte, dar înrudite structural, desemnate A și B. Grupul factorilor de creștere polipeptidici PDGF include PDGF-A, -B, -C și -D, codificate de patru gene localizate pe cromozomi diferiți.

După o leziune cu hemoragie, repararea osoasă începe prin activarea cascadei de coagulare și formarea unui cheag de sânge la locul leziunii (Fig. 1.8). Trombocitele agregă și eliberează granule de citokine, care conțin inclusiv cantități variabile de PDGF-AA, PDGF-BB, și PDGF-CC, în cheagul de sânge care se dezvoltă.

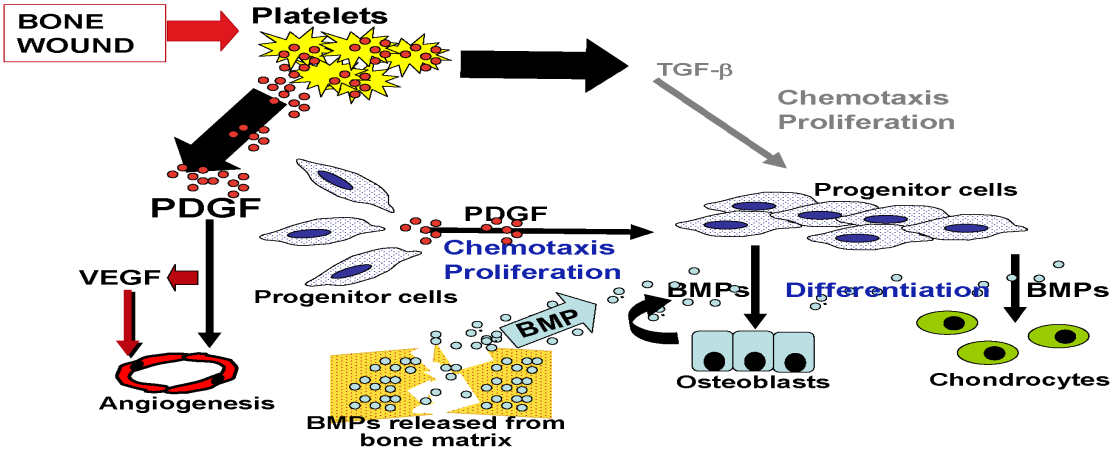

PDGF sunt eliberate de trombocite în scopul angiogenezei, chemotaxiei și mitogenezei. Transformarea factorului de creștere-beta (TGF-b), pare să joace un rol în chemotaxismul și proliferarea celulelor în timpul vindecării leziunilor. Atragerea celulelor osteoprogenitoare (chemotaxis) și creșterea numărului lor (mitogeneză) furnizează o mulțime de celule osteo-regenerative, care vor răspunde la proteinele morfogenetice osoase (BMP) [116].

A fost demonstrat că rhPDGF-BB crește activitatea chemotactică și mitogenă a celulelor ligamentare parodontale chiar și la concentrații mici de 1 ng/ml [117, 118]. Într-un gel de metilceluloză PDGF-BB a avut un timp de înjumătățire de 4,2 ore, cu un clearance al factorului de creștere marcat radioactiv de 96 ore, mai mare de 96%, atunci când a fost aplicat în tratamentul natural al bolii parodontale la câinii de rasa Beagle [119].

După aplicarea clinică, acțiunile puternice ale acestui factor de creștere au loc precoce, declanșând o cascadă de evenimente biologice și celulare la nivelul inciziei chirurgicale. Aceste efecte sunt caracterizate de recrutarea și diferențierea populațiilor de celule mezenchimale, precum și formarea vaselor noi, în cele din urmă contribuind la regenerare și vindecarea rănilor [120]. Cooke și colaboratorii au analizat efectele PGDF-BB asupra nivelurilor de VEGF și turnover-ului osos în lichidul din rana parodontală la 16 pacienți, care au fost randomizați pentru a primi tratament cu ß-TCP, fie ß-TCP plus 0,3 mg/ml rhPDGF-BB sau ß-TCP plus 1,0 mg/ml rhPDGF-BB pentru defecte intraosoase[121]. Acești pacienți au participat într-un mare trial clinic care a evaluat eficacitatea și siguranța PDGF-BB în tratamentul defectelor parodontale intraosoase. Piridinolina, telopeptida cross-linkată grupării carboxil-terminale a colagenului de tip I este un indicator al activității metabolice osoase și un marker al turnover-ului osos. S-a depistat că dozele mici de rhPDGF-BB, la 3 - 5 zile în procesul de vindecare a rănilor, obțin creșterea colagenului de tip I, iar grupul cu 1 mg/ml rhPDGF-BB a arătat cea mai mare diferență în VEGF la 3 săptămâni. Astfel, o singură doză de rhPDGF-BB a susținut acțiunile metabolice la locul aplicării clinice [122]. Într-un studiu paralel, eliberarea COL1 în fluidul din leziunea parodontală a fost monitorizată longitudinal la 47 de pacienți, timp de 24 săptămâni, după tratamentul chirurgical de regenerare cu PDGF-BB. Grupurile care au fost tratate cu 0,3 și 1 mg/ml PDGF-BB au prezentat creșteri ale valorilor de COL1 timp de 6 săptămâni. La 6 săptămâni, nivelurile de COL1 au fost semnificativ mai mari în defecte tratate cu PDGF-BB și ß-TCP, în comparație cu cele grefate doar cu ß-TCP. Având în vedere clearance-ul biologic rapid al factorului de creștere, aceste rezultate oferă dovezi suplimentare precum că o singură administrare de PDGF-BB exercită un efect de susținere asupra metabolismului osos parodontal și ajută la identificarea secvențelor și a sincronizării cascadei de semnaluri implicată în vindecarea leziunilor parodontale [123].

1.6. Aplicațiile practice ale studiilor despre rhPDGF-BB în chirurgia orală și implantologia dentară

În prezent, rhPDGF-BB este aprobat clinic pentru regenerarea parodontală doar împreună cu un material pentru suplinirea defectelor osoase [124]. Deși materialul pentru suplinirea defectelor osoase folosește ß-TCP pe post de spongie/matrice de transportator, a existat un interes clinic considerabil de a combina acest factor de creștere cu alte grefe osoase, în special cu alogrefele [122]. Alogrefele osoase, cum ar fi cele liofilizate și alogrefele demineralizate și liofilizate, au

suprafețe extrem de osteoconductive și sunt documentate îmbunătățiri clinice în parametrii parodontali, comparativ numai cu debridarea prin lambou deschis [125].

Aceste materiale conțin și cantități variabile de factori de creștere, inclusiv proteine morfogenetice osoase, având și capacitate osteoinductivă [126]. Datorită siguranței și eficacității alografelor osoase, a fost explorat și documentat în culturi celulare și modele preclinice potențialul acestora de a servi drept transportatori pentru factorii de creștere și alți mediatori biologici. Rapoartele cazurilor clinice aduc și ele informații despre eficacitatea clinică a rhPDGF-BB utilizate cu alografe osoase. Nevins și colaboratorii [127] și Camelo și colaboratorii [128] au demonstrat prin dovezi histologice prezența regenerării parodontale în defectele intraosoase, tratate cu o combinație de rhPDGF-BB și beta-TCP. Nevins și colaboratorii au raportat o serie de cazuri care demonstrează rezultatele clinice și radiologice în urma tratamentului defectelor severe intraosoase parodontale cu rhPDGF-BB și ß-TCP [129]. Examinările clinice și radiografiile la un an au arătat umplerea completă a defectului osos, indicând faptul că rhPDGF combinat cu ß-TCP oferă rezultate clinice excelente. Studiile preclinice ce au utilizat combinația unui material aloplastic cu rhPDGF-BB au demonstrat potențialul de a susține numai etapele inițiale ale regenerării osoase ghidate în defectele cronice ale crestei laterale [130].

Studiile preclinice și studiile de cazuri aduc dovezi care susțin principiul că asocierea rhPDGF-BB cu alte matrice ale grefelor poate îmbunătăți formarea osoasă și vindecarea rănilor în reconstrucția crestei alveolare și implantologie. S-a constatat că aplicarea directă a unei combinații de rhPDGF-BB și IGF-1 în jurul implanturilor dentare în stadiile precoce, produce de doua-trei ori mai multă substanță osoasă nouă la câini [131, 132]. Studiile efectuate pe câini au raportat o creștere a procentajului suprafeței implantului și lungimii totale în contact cu osul, în defecte dehiscente, tratate cu membrane expansionate cu politetrafluoretilenă (ePTFE) și PDGF / IGF-I, în comparație cu defectele care au fost tratate doar cu membrane ePTFE. De asemenea, într-un studiu pe câini a fost descris potențialul unui bloc spongios, deproteinizat, de bovină, infuzat cu rhPDGF-BB, de a regenera cantități semnificative de os nou în defectele mandibulare severe, verticale ale crestelor, fără plasarea unei membrane de barieră [133]. Grefele xenogenice bloc au fost infuzate cu rhPDGF-BB și stabilizate în defectele alveolare, folosind două implanturi dentare, cu sau fără membrane de colagen. Defectele crestei alveolare tratate cu asocierea de rhPDGF-BB și xenografă fără membrană de colagen au demonstrat cea mai mare formare osoasă, rezultatele fiind bazate pe măsurări radiografice și histologice. Rezultatele histologice au arătat o puternică osteogeneză de-a lungul

blocului grefei, cu resorbția semnificativă și înlocuirea grefei. În schimb, defectele crestei alveolare tratate cu GBR fără factor de creștere au demonstrat o osteogeneză minimă sau absentă.

Studiile ce prezintă cazuri clinice relatează că osul bovin anorganic poate servi drept matrice eficientă transportului rhPDGF-BB pentru creșterea și reconstrucția crestei laterale, ulterior plasându-se implante dentare [134, 135]. Concluzia științifică de bază este că în timpul regenerării osoase prin osteoinducția grefei (os bovin anorganic - DBM), celulele pluripotente, sub influența proteinelor morfogenetice osoase și umorale, diferențiază în osteoblaste [136]. Printr-o altă cale, DBM reglează microARN-ul, care reprezintă o clasă de ARN non-codant, ale nucleotidelor 19-23, ce reglează transcipția ARN-ului mesager în proteine [137]. Avantajul acestei combinații este susținută de prezența rhPDGF-BB ca o interfață între grefă și porțiunea anatomică. Astfel, procesul osteoconductiv și osteoinductiv ar putea fi indus și menținut de rhPDGF-BB.

Tehnologiile moderne de sintetirizare a factorului de creștere recombinant au diversificat opțiunile pentru abordurile combinatorii în chirurgia reconstructivă. Grefele (matricele) au rolul de menținere a spațiului și de suport osteoconductiv pentru prevenirea colapsului țesuturilor moi, fiind totodată spongii pentru migrarea celulară și stabilizarea cheagului sangvin. Grefele-matrice, cum ar fi ß-TCP și substituenții spongioși deproteinizați de bovină, pot servi ca dispozitive de transport pentru medicamente și produse biologice, deși cinetica de eliberare poate varia la diferite spongii. Efectul clinic puternic al rhPDGF-BB asupra vindecării țesuturilor moi și a oaselor, extinde posibilitatea utilizării și în cazuri cu atrofie osoasă și dehiscența țesuturilor moi. Pentru cazurile în care este necesară păstrarea osoasă, contururile pot fi menținute prin protocoale minim invazive. În locurile care necesită augmentarea țesuturilor dure și moi, aceste procedeuri pot fi combinate, reducând numărul procedurilor chirurgicale pentru pacienți. S-au obținut rezultate clinice extrem de bune folosind rhPDGF-BB în combinație cu grefele osoase spongioase deproteinizate de bovină [137]. Osul bovin spongios deproteinizat, combinat cu rhPDGF-BB pare să stimuleze formarea osoasă și închiderea mai rapidă a plăgilor, îmbunătățind dezvoltarea și păstrarea contururilor osoase și gingivale, critice pentru obținerea unor implanturi estetice. Utilizarea acestui factor de creștere în combinație cu spongii pentru alte indicații terapeutice decât defectele parodontale, trebuie să se bazeze pe o justificare științifică solidă și dovezi medicale certe și raționale.

Obiectivele clinice ale terapiei susținute cu factor de creștere includ proceduri chirurgicale mai putin invazive, cu rezultate temeinice și previzibile ale tratamentului [138, 139]. Deși grefele autogene rămân a fi considerate “standardul de aur” pentru corectarea defectelor crestei [140],

reducerea volumului osului autogen disponibil și morbiditatea asociată cu recoltarea grefei, de multe ori limitează recomandările tratamentului și acceptarea pacientului. Capacitatea de a obține o cantitate optimă și previzibilă de os și țesuturi moi, fără utilizarea grefelor autogene, oferă un mare avantaj pentru clinician și pacient.

Aplicarea xenografelor osoase, postextracțional, pentru augmentarea laterală și verticală a crestei alveolare este bine documentată în implantologia și medicina experimentală [141, 142] (Fig. 1.9, 1.10, 1.11). Dovezile clinice sprijină utilizarea xenografelor pentru augmentarea crestei cu scopul plasării implantului dentar [143], cu toate acestea, gradul regenerării osoase este variabil și depinde de factori precum: forma grefei-particule versus bloc și locația defectului, volum leziunei osoase și a țesuturilor moi, traumatismul chirurgical, vindecarea postoperatorie, prezența infecției dinților vecini, etc.

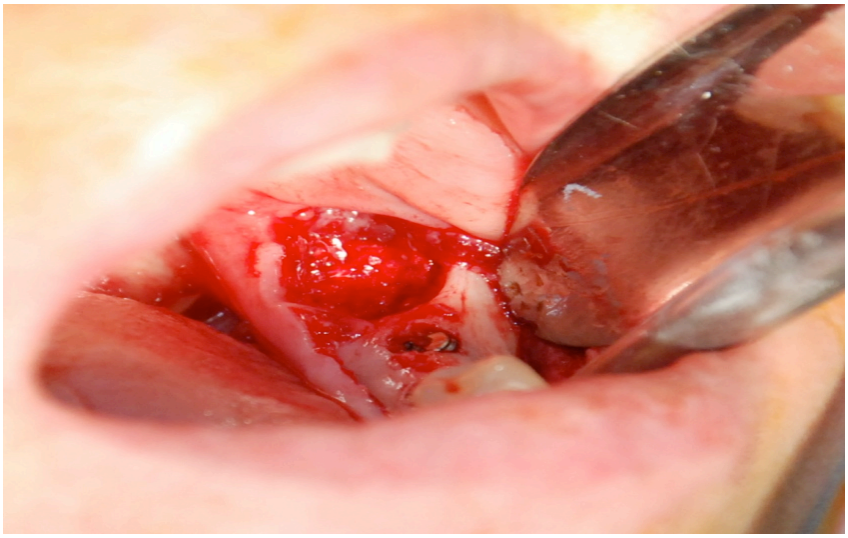

Fig. 1.9. Imagine clinică: xenografă (particule de Bio Oss) cu umplere totală a alveolei postextracționale în regiunea molarului 3 inferior din stanga. Particulele osului deminarilizat permit o menâinere bună a coagului sanguine în zona defectului osos. Osul din jurul implantului instalat în regiunea dintelui 3.7 nu necisita augumentare de contur.

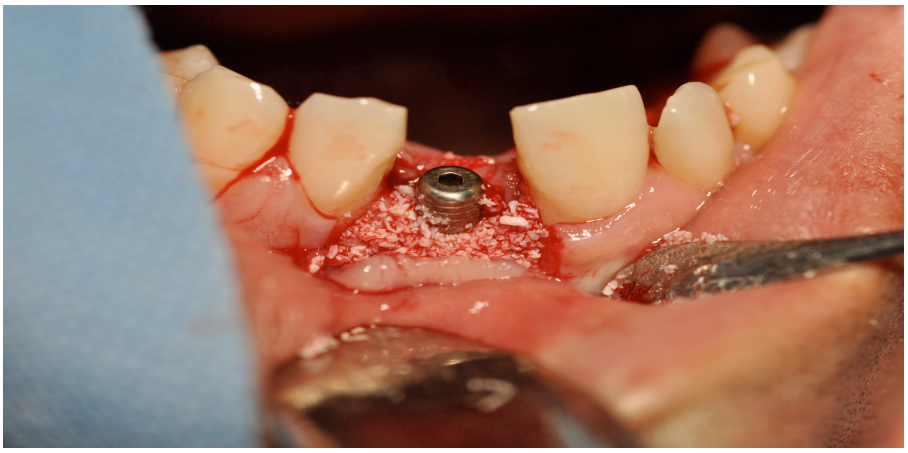

Fig. 1.10. Imagine clinică: augmentare orizontală a peretelui vestibular cu particule de Bio Oss în regiunea implantului inserat în regiunea dinetlui 4.1 la mandibular. Pentru a împedica formarea în surplus a osului perimplantar s-a instalat imediat conformatorul de gingie (abutment de vindecare)

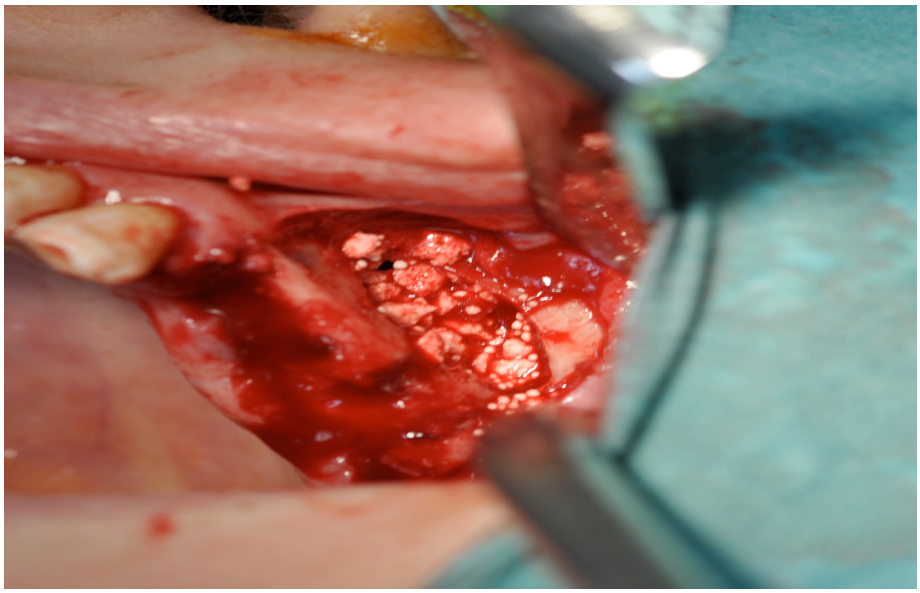

Fig. 1.11. Xenografă (particule de Bio Oss) în augmentare vertical în regiunea laterală a mandibulei dreapta.

Datele literaturii științifice prezentate în acest capitol ilustrează necesitatea studierii în continuare a aplicării grefelor îmbunătățite cu factor de creștere și pentru a obține rezultate clinice favorabile prin această abordare terapeutică. Sunt necesare experimente preclinice controlate pentru

a stabili eficiența relativă a rhPDGF-BB combinat cu matrice osoase xenogenice deproteinizate de bovină, pentru formarea osoasă precoce în cazul augmentării osoase în atrofiile procesului alveolar.

Relevanța clinică și științifică pentru viitoarele studii în direcțiile menționate se bazează pe faptul că, înainte de a fi introduse în clinică, biomaterialele trebuie să fie testate în experimente preclinice pe animale. Conform analizei literaturii științifice despre augmentarea osoasă, inițial este important să se evalueze lucrurile fundamentale specifice în cadrul studiilor pe animale, în cazul în care calitatea procedurii trebuie îmbunătățită.

Cea mai mare parte a studiilor de reabilitare osoasă au fost efectuate pe iepuri și pe câini. Motivul selectării speciilor mai mici de animale se datorează asemănării structurilor anatomice specifice, care pot imita condiții umane specifice, de exemplu - modelul tibiei de iepure este potrivit pentru plasarea implantului și augmentare osoasă orizontală, verticală și 3-dimensională. Acest model mimează situațiile clinice pentru atrofiile osoase la mandibulă [144-147].

Un alt motiv pentru selectarea animalelor de dimensiuni mici este aspectul etic. Comparabilă cu alte domenii de cercetare medicală, cercetarea pe modele animale în implantologie trebuie să fie axată pe reducerea numărului de animale, reducerea la minimum a suferinței acestora și o posibilă înlocuire a studiilor mari pe animale [148].

Discuțiile privind implanturile - vindecarea osoasă prin substituție, abordează aplicarea unor metode adecvate de investigare. În cele mai multe dintre studii, evaluările histomorfometrice necesită ore suplimentare [149]. Alte metode utilizate sunt parametrii cantitativi, calculați în timpul diferitor evaluări mecanice, de etichetare cu fluorocrom, evaluări radiografice, precum și analiza luminii polarizate. Dar de facto toate aceste evaluări necesită un nivel ridicat de experiență și nu sunt atât de precise în comparație cu histomorfometria [146].

1.7. Sinteză la capitolul 1

Conform datelor din literatura de specialitate, se poate concluziona că există probleme semnificative asociate procedurilor clasice de grefare, iar noile tehnologii bazate pe ingineria tisulară rămân utilizate insuficient. Tehnicile de inginerie tisulară existente, asociate cu biomateriale și implanturi dentare, demonstrează o combinație de proprietăți structurale și biochimice necesare pentru o osteo-remodelare fiziologică, ușor de utilizat, indispensabilă pentru implementarea clinică de succes.

Aplicarea grefelor îmbogățite cu factori de creștere necesită efectuarea unor experimente preclinice pentru a stabili eficacitatea comparativă a matricelor spongii obținute prin inginerie tisulară în formarea osoasă precoce în caz de augmentare osoasă pentru reconstrucția zonei afectate de atrofia procesului alveolar. Studiile secundare ar trebui să fie efectuate pentru a determina eficiența utilizării membranelor de barieră resorbabile, având ca scop îmbunătățirea acestor proceduri.

Relevanța și raționamentele pentru studiile experimentale în direcțiile menționate se bazează pe faptul că, înainte de a fi introduse în clinică, biomaterialele trebuie să fie testate prin experimente preclinice pe animale. Conform analizei literaturii științifice, este important să se evalueze lucrurile fundamentale specifice în cadrul testelor clinice, unde calitatea trebuie să fie îmbunătățită prin rezultate științifice, demonstrate prin teste histologice și biochimice.

2. MATERIALE ȘI METODE DE STUDIU

2.1. Modelul animal experimental și grupurile de studiu

Studiul a fost realizat în cadrul Laboratorului Științific de Inginerie Tisulară și Culturi Celulare al USMF „Nicolae Testemiţanu” și Laboratorul de Morfologie al Universității din Mainz, Germania. Experimentele au fost planificate prospectiv, în conformitate cu protocoalele ARRIVE [147, 148]. Șaizeci de iepuri de rasa Noua Zelandeză, în vârstă de 9 luni, cu o greutate de 4,5 ± 0,5 kg, au fost selectați, operați și observați în incinta vivariului din Laboratorul Central Științific al USMF “Nicolae Testemițanu” (Fig. 2.1).



Fig. 2.1 Animal în pregătire pentru experiment – animalul este sedat, anesteziat și fixat de o masă operatorie rigidă

S-au obținut 120 de probe de os pentru examinare. Animalele au fost ținute separat în condiții de laborator, la o temperatură a camerei de 21 ± 1,5 °C și umiditatea de 40 ± 10%. Toate animalele au fost supuse unui examen specializat veterinar, pentru a exclude careva patologii, ulterior au fost selectat numărul necesar pentru efectuarea experimentelor. Acest model este avantajos și prin faptul că maturitatea scheletică este atinsă în jurul vârstei de 6 luni, la scurt timp după maturitatea sexuală [140]. Un alt moment important este faptul că practic nu există diferențe dintre compoziția și densitatea oaselor umane și a celor de iepure. În comparație cu alte specii, cum ar fi primatele și canidele, iepurele are o creștere scheletică și un turnover osos mai rapid (remodelare intracorticală, haversiană semnificativă) [149]. Acest lucru face posibilă extrapolarea rezultatelor din studiile efectuate pe iepuri, la răspunsul clinic probabil uman, într-un timp mai scurt. Iepurii sunt frecvent utilizați pentru screening-ul materialelor de implant înaintea testărilor clinice.

Un alt fapt important este că implanturile dentare, substituenții osoși, metodele de reconstrucție osoasă în general sunt introduse în practica stomatologică fără o documentare științifică preclinical adecvată. Aceste studii sunt inițiate după ce aceste produse și tehnologii au fost lansate pe piață și sunt impuse de complicațiile apărute [141].

Într-o cercetare de rutină, tibia este un model frecvent folosit pentru a testa implanturi dentare și materiale osoase. Pentru o stabilizare bicorticală este posibilă inserarea implanturilor cu o lungime de 8 mm, un diametru de maxim 3,5 mm, cel mult 3 implanturi per os. Cu toate acestea, este preferabil să se utilizeze un singur implant per os pentru a evita fracturile osoase (Fig. 2.2, 2.3).

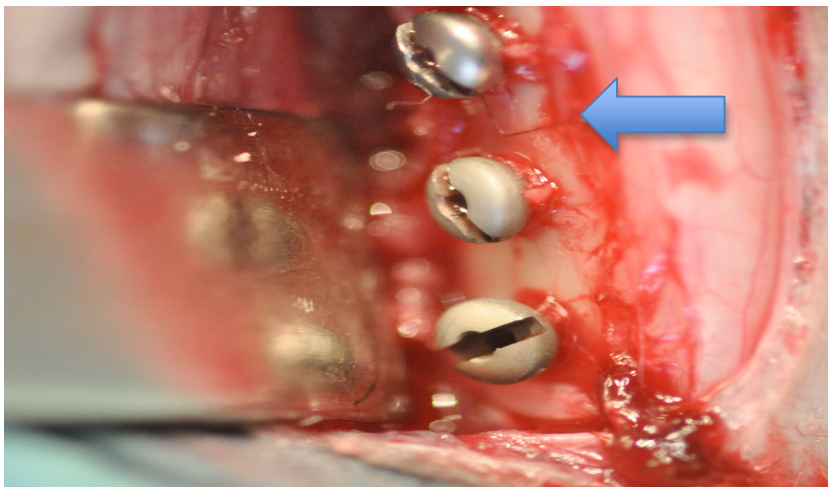

Fig. 2.2. Inserarea a 3 tipuri de implante într-o tibie de iepure. Implantele sunt instalate supracstal. În urma traumatismului excesiv s-a format o micro fisura a osului tibia la modelul experimental

În acest caz este posibil de a folosi numai implanturi de tip șurub cu diametrul maxim de 1.5 mm. Aceste tipuri de implanturi prezintă dificultăți la tăierea preparatului morfologic în vederea examinării histologice. În urma instalării acestor tipuri de implante crește riscul traumei excesive asupra extrimităților și ca urma pot aparea microfisui osoase sau chiar fracturi a membrelor inderioare la animalele de laborator.

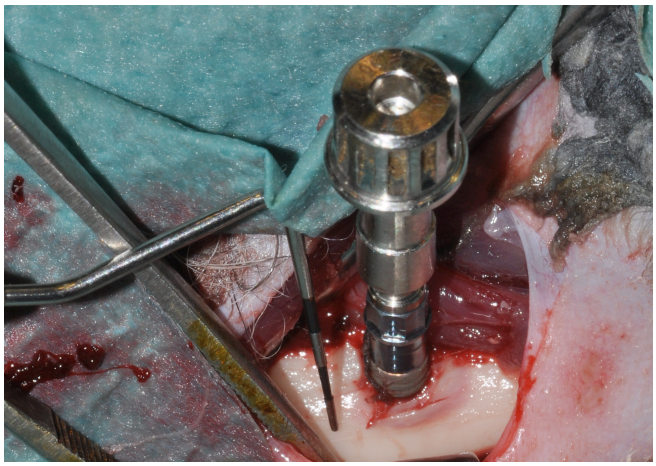

Fig. 2.3. Modelul tibiei cu un implant instalat supracortical în modelul experimental – masurările intraoperatorii sunt efectuate cu o sondă paradontală gradată.

Numărul de animale experimentale a fost ales în conformitate cu standardele în domeniul cercetării dispozitivelor medicale pentru studii histologice reprezentative și descriptive statistic. Cel puțin patru iepuri trebuie să fie utilizați pentru fiecare grup experimental. Pentru această specie, perioada de timp de testare a implantului este de 3-12 săptămâni. Standardul internațional pentru evaluarea biologică a dispozitivelor medicale recomandă un număr maxim de 12 iepuri pentru fiecare grup experimental (Standard Internațional ISO 10993-6, 1994).

Conform obiectivelor studiului experimental de cercetare, au fost formate 4 modele de testare, care au fost denumite grupuri:

Grupul I - în acest grup au fost studiate caracteristicile osteoconductive verticale ale implanturilor de titan cu suprafețe acoperite bioactive: Alfa Gate Dental Implants, MedNet - GmbH, Munster, Germania și Nobel Active Implants, Nobel Biocare, Göteborg, Sweden.

S-a emis ipoteza că acoperirea cu CaP ar putea avea caracteristici osteoconductive, sporind fixarea mecanică și reducând timpul de vindecare. Scopul acestor experimente a fost de a compara osteoconductivitatea verticală și procentul suprafeței de contact a osului cu implantul, la umărul implanturilor de titan (suprafețe acoperite cu CaP și sablate/corodate cu acid) inserate supracrestal într-un model experimental pe iepuri.

Grupul II - a fost studiată remodelarea osoasă precoce după aplicarea matricei osoase deproteinizate de origine bovină.

Grupul III - acestui grup i-a fost dedicată studierea augmentării osoase cu implantare dentară simultană, folosind biomatrice crestală formată din os bovin deproteinizat.

Grupul IV - experimentele au fost concepute pentru a evalua influența unei membrane de colagen și a factorului de creștere recombinant derivat uman BB, asupra augmentării osoase verticale, în osul bovin deproteinizat implantat.

Toate animalele au fost tratate în conformitate cu politicile și principiile îngrijirii animalelor de laborator, precum și cu protocoalele bioetice ale Uniunii Europene (86/609/CEE). Ambele comitete de etică, din Chișinău, Republica Moldova și Mainz, Republica Federativă Germania, au aprobat experimentele. Animalele au fost adăpostite în cuști individuale fabricate din metal și plastic hipoalegen, într-o cameră prevăzută pentru animalele de laborator, unde a fost menținută o temperatură constantă de 22 °C și o umiditate relativă de 55%, cu ventilarea încăperii de 18-20 de ori timp de o oră și cu un ciclu lumină-întuneric de 12 ore. Animalele aveau acces liber la hrană echilibrată în vitamine și minerale și apă. Perioada de adaptare și de observație a fost de 1 săptămână înainte de intervenția chirurgicală. Toate animalele au fost vaccinate conform planului veterinar și nu erau purtătoare de boli transmisibile de la animal la animal sau de la animal la om.

Animalele au fost operate sub anestezie generală, prin administrarea intramusculară a amestecului de soluție Ketamin (Ghedeon Richter) şi soluție Relanium (GlaxoSmithKline, Marea Britanie) câte 1 ml/kg. Membrele posterioare au fost tunse, spălate şi prelucrate cu antiseptice: soluție alcool 70% și soluție betadină, izolate de mediul înconjurător cu material steril. În regiunea intervenției a fost infiltrată soluţie de Lidocainã 2%, 3 ± 0,5 ml, pentru anestezie locală. A fost efectuată incizia cutanată cu lungimea de 4 cm pe linia de proiecţie a osului tibial. S-au îndepărtat mușchii și s-a decolat periostul. Următoarele etape diferă după modelele experimentale de cercetare și vor fi descrise pentru fiecare model separat.

2.2. Implanturile și biomaterialele utilizate pentru experimente

Implanturile dentare

Având ca bază studiile experimentale fundamentale elaborate de către echipele de cercetare conduse de către P.-I. Brånemark de la Universitatea din Göteborg, Suedia și A. Schroeder de la Universitatea din Berne, Elveția, utilizarea implanturilor dentare a devenit un concept de tratament aprobat științific în stomatologie pentru tratamentul edentațiilor parțiale și totale. Aceste cercetări științifice au la bază descoperirea fundamentală că implanturile dentare fabricate din titan pur pot fi ancorate în os viu, având un contact direct cu osul.

Într-o lucrare de referintă, publicată în 1969 de către Brånemark și coautorii, s-a descris acest fenomen pentru implanturi din titan instalate în model preclinic experimental [142]. Șapte ani mai târziu, Schroeder și coautorii au furnizat primele dovezi directe, bazându-se pe descrieri histologice [143]. Ei au descris pentru prima dată din punct de vedere morfologic contactul dintre os și implant. Pentru denumirea acestui fenomen au fost propuși câțiva termeni, dintre care cel mai des utilizați sunt „osteointegrarea" și „anchiloza funcțională".

Un implant osteointegrat la o analiză microscopică este caracterizat printr-o apoziție directă de os la suprafața implantului din titan. Osul peri-implantar are toate caracteristicile unui os viu, cum ar fi prezența celulelor osoase sau a vaselor de sânge în aproapiere de suprafața implantului (Fig. 2.4).

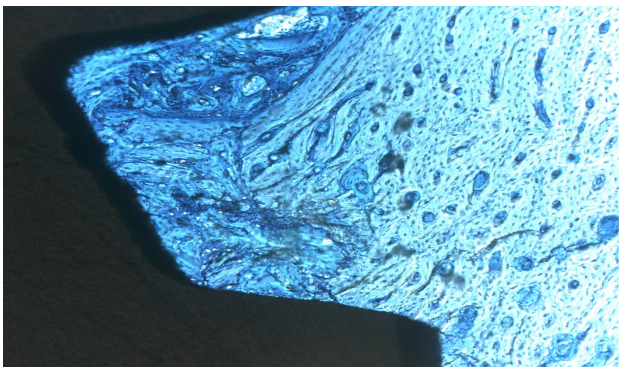

Fig. 2.4. Contact intim al osului nou format către corpul implantului dentar, Colorație cu albastru de toluidină, X10.

Materialul comercial cel mai frecvent utilizat pentru implanturi dentare este titanul pur și aliajele de titan, datorită biocompatibilității și proprietăților biomecanice excelente. Procesele de vindecare care conduc la integrarea implantului apar la interfața dintre țesut și implant [150]. Fiind în contact direct cu osul și țesuturile moi ale gazdei, suprafața biomaterialelor implantabile joacă un rol critic în osteointegrare și biocompatibilitate [151]. Modificările de suprafață pot schimba caracteristicile morfologice ale osteoblastelor și pot afecta evenimentele celulare ce au loc la interfață, iar în consecință vor duce la rezultate diferite privind rata și cantitatea osului nou format. Prin urmare, s-a arătat că modificările de suprafață ale implanturilor de titan pot îmbunătăți formarea osoasă în locuri defecte, precum defecte circulare, defecte de tip dehiscență și defecte postextracționale [152-155].

Calciul-fosfat (CaP), în special hidroxiapatita, este principalul element anorganic din osul nativ. Acoperirea cu CaP este una dintre strategiile utilizate pentru a îmbunătăți caracteristicile

suprafeței de titan. Bioactivitatea hidroxiapatitei se datorează unei coeziuni chimice, printr-un schimb de ioni, a învelișului apatitic cu țesutul osos înconjurător. Acest schimb în osteogeneză permite formarea bidirecțională a osului de ambele părți, în locul osos recipient și în locul acoperit cu CaP. Recent au fost furnizate unele sisteme de implant cu un strat adeziv de CaP (Bioactiv) (Fig. 2.5). Acoperirea bioactivă este un proces electrochimic nou dezvoltat pentru acoperirea implanturilor dentare, într-o soluție apoasă ce conține ioni de calciu și fosfat. Conform datelor producătorului, stratul de CaP resorbabil are o grosime de numai 20-30 μm, o structură microcristalină, cu o suprafață activă extinsă și o microporozitate cu efect mare asupra capilarității sangvine.

Materialul din care e confecționat implantul constă dintr-un aliaj de titan de gradul 5, cu o microstructură sablată și corodată, un hexagon intern, cu un sistem spiralat, conic, auto-tarodant, autofiletant, cu două capete, adânci și ascuțite, ce coboară spre apexul implantului, permițând auto-retenția implantului și asigurarea unei stabilități primare sporite.



Fig. 2.5. Implant acoperit cu calciu-fosfat (bioactiv), tip șurub, cu sistem spiralat, conic, auto-tarodant, autofiletant, cu două capete, adânci și ascuțite, conexiunea hexagon intern

Implanturile utilizate în experiment au fost identice după formă și structură, donate pentru studiu de către companiile Alfa Gate Dental Implants (3,5 mm x 11,5 mm; MedNet - GmbH, Munster, Germania) și Nobel Active (3,5 x 11,5 mm, Nobel Biocare, Göteborg, Suedia). Conform

grupurilor de studiu implanturile dentare au fost fie sablate, corodate cu acid și acoperite electrochimic cu CaP (SLA - CaP) sau doar sablate și corodate cu acid (SLA).

Substituenți ososi

Substituentul osos deproteinizat de bovină (DBM; Bio Oss, Geistlich Pharma, Wolhusen, Elveția) a fost utilizat pentru augmentare, având rolul unei matrice osoase deproteinizate rezistente la resorbție. Acest substituent reprezintă o apatită biologică, ce are o porozitate asemănătoare cu cea a osului matur uman [151] (Fig. 2.6).



Fig. 2.6. Imagine de microscopie electronică a substituentului osos DBM cu porozitate asemănătoare cu cea a osului uman [151]

Acesta poate asigura păstrarea pe termen lung a înălțimii verticale și interproximale osoase și s-a demonstrat că poate induce regenerarea defectelor osoase peri-implantare și osteo-parodontale, mai ales atunci când este utilizat în combinație cu membrane de barieră. În timpul regenerării osoase a grefei – matricea deminrealizată DBM prin osteoconducție, celulele pluripotente diferențiază în osteoblaste, care apoi vor induce țesut nou osos. Implantarea blocurilor DBM oferă o stabilitate de volum suplimentară de lungă durată.

Cu toate acestea, augmentarea cu bloc DBM poate fi compromisă din cauza mărimii blocului, care poate micșora angiogeneza normală și migrarea celulelor osteogene. În acest experiment blocul DBM a fost modificat pentru a obține o matrice necesară geometriei planificate. Matricea osoasă a fost obținută prin procedeul de reparație descris de către Draenert și colaboratorii

[156]. Această tehnică presupune curățare mecanică, degresare, sterilizare cu aburi fără fermentație enzimatică. Matricea osoasă este păstrată în condiții sterile în vacutanere de unică folosință

Matricele osoase de 7,5 mm în diametru și 2,0 mm în înălțime au fost obținute prin frezarea blocurilor osoase cu o freză diamantată, de 3.0 mm în diametru (Fig. 2.7).

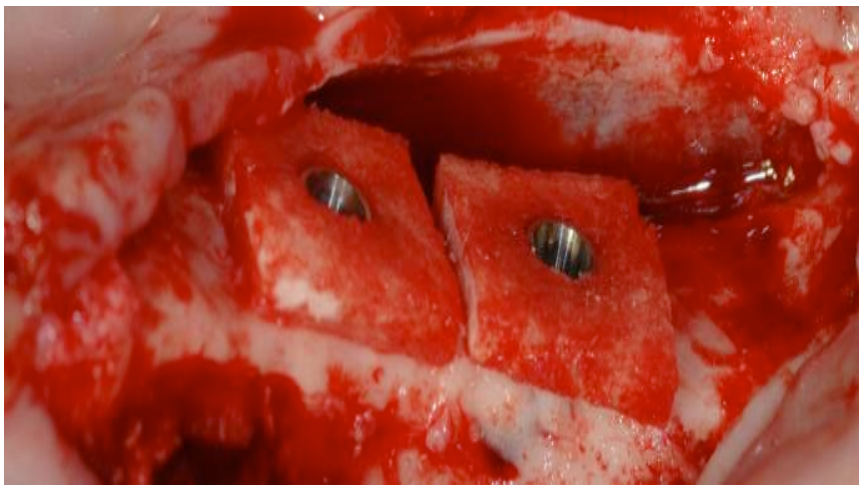

Fig. 2.7. Blocuri osoase de bovină deproteinizate, frezate, fixate și instalate concomitent cu două implante în regiunea proximală a tibei - model experimental iepure de laborator

Membranele de barieră

Cele mai frecvente metode de reconstrucție a crestei includ proceduri de grefare și acoperire cu o membrană de barieră [157]. În mai multe studii s-a raportat o creștere a osului marginal atunci când au fost utilizate membrane resorbabile alături de un material osteoconductiv subiacent [157]. Membranele de colagen mențin o barieră temporară, având și funcția de păstrare a spațiului, cu asigurarea difuziei nutrienților necesari pentru proliferarea și diferențierea celulelor. În plus, s-a demonstrat că acestea contribuie la angiogeneza transmembranoasă timpurie. Degradarea acestor membrane începe la scurt timp după implantare. Pentru a elucida ipoteza precum că există o diferență în formarea histologică a creșterii osului nou atunci când se utilizează o membrană de colagen, la o parte din animale, în procesul augmentării osoase, s-au folosit membrane resorbabile de colagen (Bio-Gide®; Geistlich Pharma AG, Wolhusen, Elveția) (Fig. 2.8).

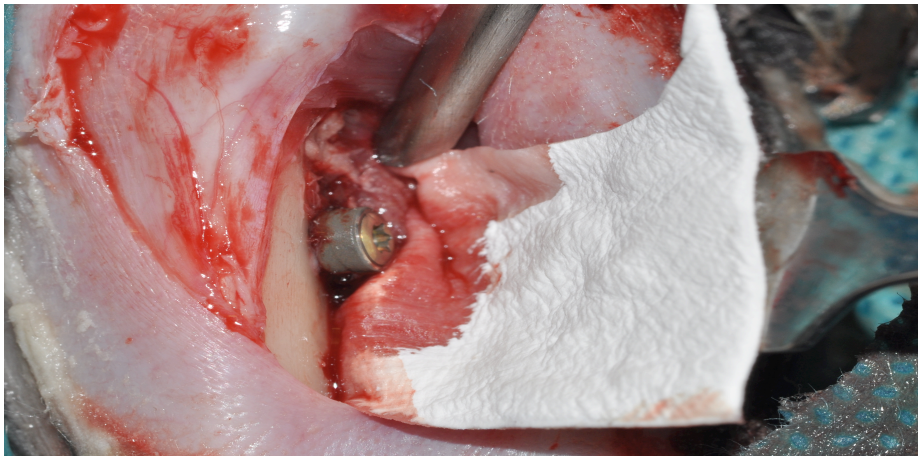

Fig. 2.8. Membrana de colagen aplicată în zona de interes experimental. Membrana este aplicată sub periost, având scop de acoperire în totalitate a implantului dentar și a complexului format din matrice de os demineralizat.

Factorul de creștere

Optimizarea bioactivă suplimentară a matricei DBM pentru transportarea factorilor de creștere, precum e factorul de creștere uman derivat din trombocite (PDGF), este o oportunitate atractivă de a determina osteoinducția ulterioară [158]. PDGF - o glicoproteină dimerică compusă din două lanțuri A- (AA) sau două lanțuri B- (BB), sau dintr-o combinație a lanțurilor de tip A și B (AB) - a fost descoperită a fi un factor mitogenic important prezent în ser, secretat de granulele trombocitare activate în timpul coagulării sângelui [159]. Pentru a clarifica influența factorilor de creștere asupra reorganizării DBM în os nou, în experimente s-a utilizat factorul de creștere recombinant uman derivat din trombocite de tip-BB (rhPDGF-BB, Sigma, St. Louis, MO, SUA) (Fig. 2.9). Blocul DBM a fost îmbibat cu factor de creștere într-o erpubetă sterilă (Fig. 2.10).

După plasarea soluţiei ce conține rhPDGF-BB în tuburi sterile de polipropilen, cu volumul de 50 ml, în condiții sterile, a fost cu precauție aplicată grefa de matrice bovină demineralizată în interiorul eprubetei. Ulterior tuburile au fost centrifugate în centrifuga cu termoreglator Hitech la 1000 rpm timp de 20 minute la temperatura de 8^0C, ca rezultat s-a obținut o matrice de transport pentru factorul de creștere rhPDGF-BB.



Fig. 2.9. Factorul de creștere recombinant uman derivat din trombocite, de tip-BB (rhPDGF-BB, Sigma, St. Louis, MO, SUA) înainte de procesare



Fig.2.10. Blocul de DBM în soluție de rhPDGF-BB

2.3. Procedurile chirurgicale

Toate animalele au fost operate sub anestezie generală prin injecții intramusculare cu o combinație de soluție Ketamină și soluție Relanium, precum și prin bloc anestezic periferic a membrelor inferioare la nivelul nervului femural inferior, cu soluție Lidocaină de 2% (Sanofi-

Aventis, Frankfurt am Main, Germania). În toate grupurile experimentale s-a utilizat ca model osul tibia.

Acesta a fost modelul ales, deoarece este un model favorabil tehnic și acceptat în cercetarea biomaterialelor [159]. La toate animalele tibia proximală a fost expusă după incizia și elevarea periostului. Osul a fost netezit cu o freză sferică diamantată, sub irigare abundentă cu ser fiziologic steril de 0,9% (Fig. 2.11, 2.12).

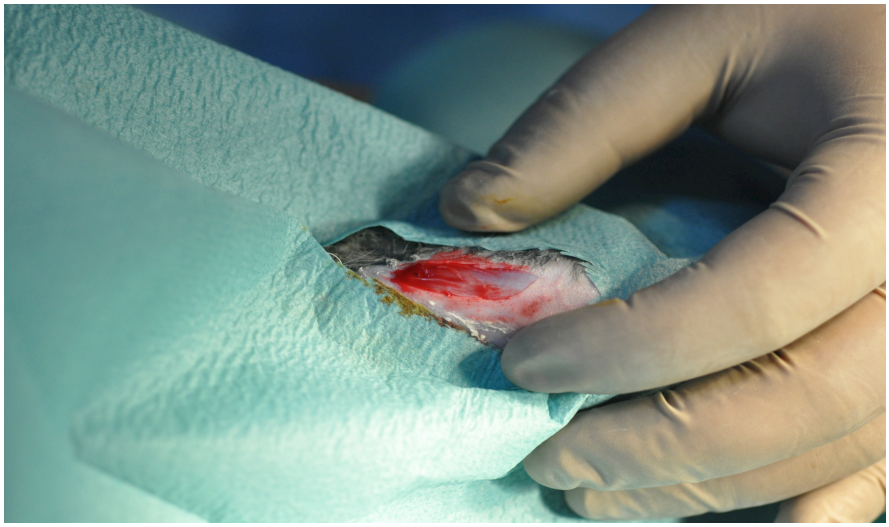

Fig. 2.11. Zona de incizie pentru acces chirurgical



Fig. 2.12. Examinarea osului înainte de efectuarea experimentului

După procedurile chirurgicale, animalele au fost examinate zilnic pe parcursul întregii perioade de studiu. După intervenție animalele au primit 30 mg fenilbutazonă și tetraciclină. Restul procedurilor s-au efectuat în funcție de grupul experimental.

Grupul I

În osul tibial a 12 iepuri au fost inserate implanturi acoperite cu calciu fosfat (SLA - CaP) sau implanturi convenționale sablate/corodate cu acid (SLA) printr-o abordare transdermică și transmusculară bilaterală – în total au fost studiate 24 probe de implant osos. Implanturile au fost inserate 3 mm supracrestal (Fig. 2.13 – :). Animalele au fost sacrificate cu o supradoză de pentobarbital intravenos (100 mg/kg), la 3 săptămâni de la intervenția chirurgicală.

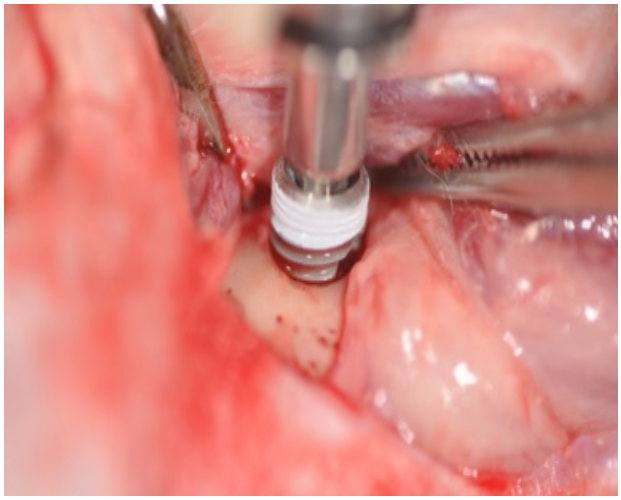

Fig. 2.13. Imagine clinică implant dentar SLA-CaP inserat supracrestal în tibia unui iepure

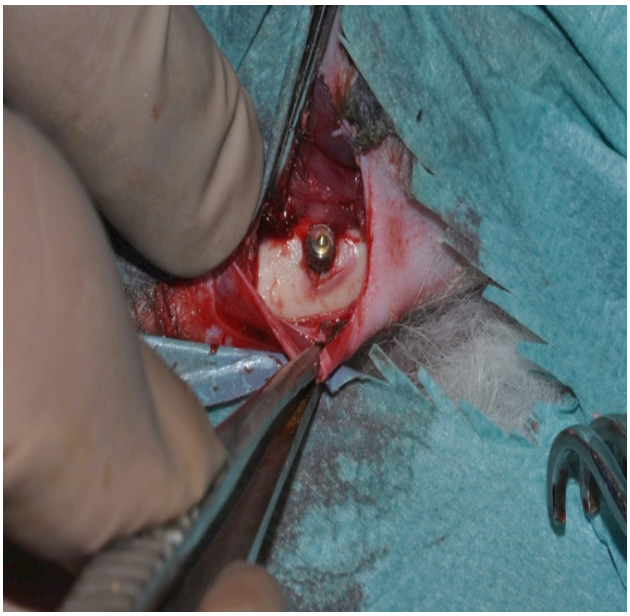

Fig. 2.14. Imagine intraoperatorie cu porțiunea supracrestală a implantului SLA

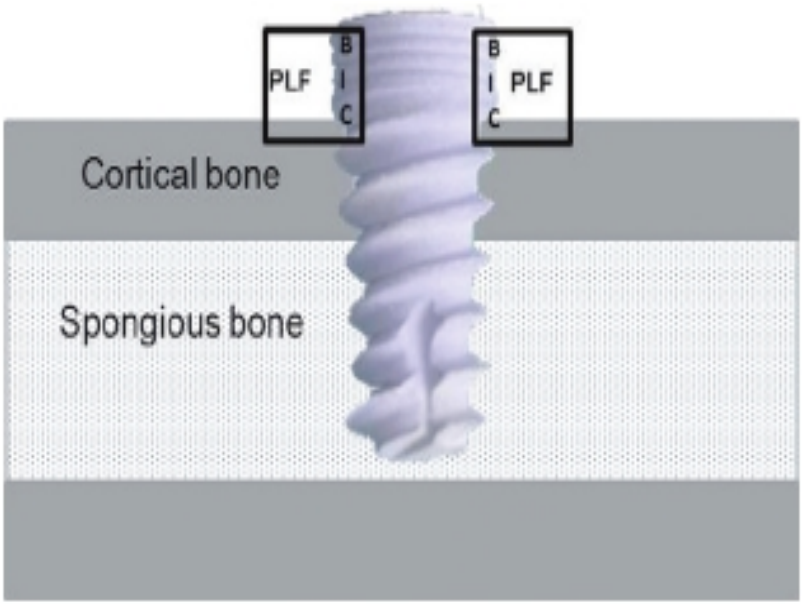

Fig. 2.15. Schema implantului amplasat supracrestal cu parametrii ce necesită documentare: procentul de umplere osoasă liniară (PLF) și procentul suprafeței de contact a osului cu implantul (BIC): cortical bone – os cortical, spoingious bone – os spongios

Grupul II

În acest studiu unui grup experimental de 12 iepuri i-a fost aplicată o matrice osoasă demineralizată (Bio-Oss Block, Geistlich Pharma, Wolhusen, Elveția) cu utilizarea factorului de creștere rhPDGF-BB (test) și fără utilizarea factorului de creștere (control), utilizând ca model tibia, bilateral. Probele pentru analizele histologice au fost prelevate după 3 săptămâni și au relevat vindecarea timpurie a oaselor (formarea timpurie a calusului dur) la iepuri. Biomaterialele au fost plasate în ambele oase tibiale, medial, printr-o abordare transdermică anterioară (24 probe în total) după găurirea unui defect de 3-4 mm, cu o freză sferică diamantată, la 800 rotații per minut și irigare cu soluție salină sterilă. Închiderea plăgilor s-a efecuat prin suturi resorbabile cu Vicryl 3-0 (Ethicon, Inc., Somerville, NJ, SUA), în două straturi.

Pentru a documenta regenerarea osoasă continuă la aceste animale, a fost colectat sângele periferic. Serul sangvin obţinut prin centrifugarea sângelui periferic a fost utilizat pentru detectarea în el a markerilor remodelării osoase: fosfataza alcalină și acidă. Probele de sânge periferic s-au prelevat din vena superficială auriculară (Fig. 2.16) la următoarele etape:

- înainte de intervenție,
- o oră postoperator,
- 24 ore postoperator,

- 72 ore postoperator,
- 7 zile postoperator,
- 2 săptămâni,
- 3 săptămâni după intervenție.



Fig. 2.16. Prelevarea sângelui din vena auriculară superficială

Sângele a fost centrifugat, pentru a sedimenta componentul celular, şi a fost colectat serul sangvin şi păstrat la -2 $0C^0$ până la efectuarea investigaţiilor.

Determinarea activităţii fosfatazei alcaline totale şi osoase s-a efectuat colorimetric conform următorului principiu: fosfataza alcalină scindează în mediu alcalin fenilfosfatul cu eliberarea fenolului, care la oxidare în prezenţa 4-aminofenozonei formează un compus complex de culoare roşie. Intensitatea coloraţiei este proporţionată cu activitatea enzimei. S-a determinat activitatea fosfatazei acide și alcaline cu ajutorul seturilor de reagenţi firma "Elitech" (Franța). Activitatea enzimei a fost exprimată în U/L.

Grupul III

Implantul bifazic constă din două părți care au fost asamblate în condiții sterile în hota cu flux laminar de aer (Fig. 2.17). Implanturile au fost depozitate la -30°C înainte de intervenția chirurgicală. Implanturile bifazice au fost plasate în ambele oase tibiale, medial, printr-o abordare transdermică anterioară, la 12 animale (n = 24 probe de os), conform protocolului descris de Draenert și coautorii [156] (Ring Control Professional System, Hager & Meisinger Inc., Neuss, Germania). Suturarea plăgilor s-a efectuat cu sutură resorbabilă Vicryl 3-0 (Ethicon, Inc.,

Somerville, NJ, SUA). În primele zile după intervenția chirurgicală animalelor li s-a administrat, în mod regulat, tetraciclină, pentru examinarea fluorescentă a specimenelor de os. După 30 de zile de la intervenție, iepurii au fost sacrificați.



Fig. 2.17. Implantul bifazic constând dintr-o matrice osoasă demineralizată bovină și implantul propriu-zis (VHX-600 microscop digital tridimensional, Keyence Inc., Osaka, Japonia)

Grupul IV

24 de animale au fost distribuite în mod aleatoriu în patru subgrupuri, vindecarea fiind urmărită la două intervale distincte de timp, în funcție de procedurile de tratament și timpul de observare – în total 48 probe osoase (Tab. 2.1). DBM a fost îmbogățit cu 0,5 ml rhPDGF-BB (concentrație 1 mg/ml). Pentru a evalua diferențele, atunci când se utilizează membrana de colagen, a fost folosit un model statistic documentat: într-o tibie periostul a fost suturat deasupra blocului, iar în cealaltă tibie - sub periost a fost utilizată suplimentar membrana de collagen (Fig. 2.8). Periostul, mușchii, țesutul subcutanat și pielea au fost repoziționate anatomic și fixate cu suturi întrerupte din fir resorbabl Vicryl 3-0 (Ethicon GmbH, Norderstedt, Germania).

Tabelul 2.1. Proiectarea schematică a modellor experimentale pe animale (total n = 24)

Grupul	**Proceduri**	**3 Săptămâni Grupul n=12**	**6 Săptămâni Grupul n=12**
Control	DBM	3 (1a)	3 (3a)
Test 1	DBM + **membrană**	3 (1b)	3 (3b)
Test 2	DBM + ***rhPDGF-BB***	3 (2a)	3 (4a)
Test 3	DBM + ***rhPDGF-BB*** + **membrană**	3 (2b)	3 (4b)

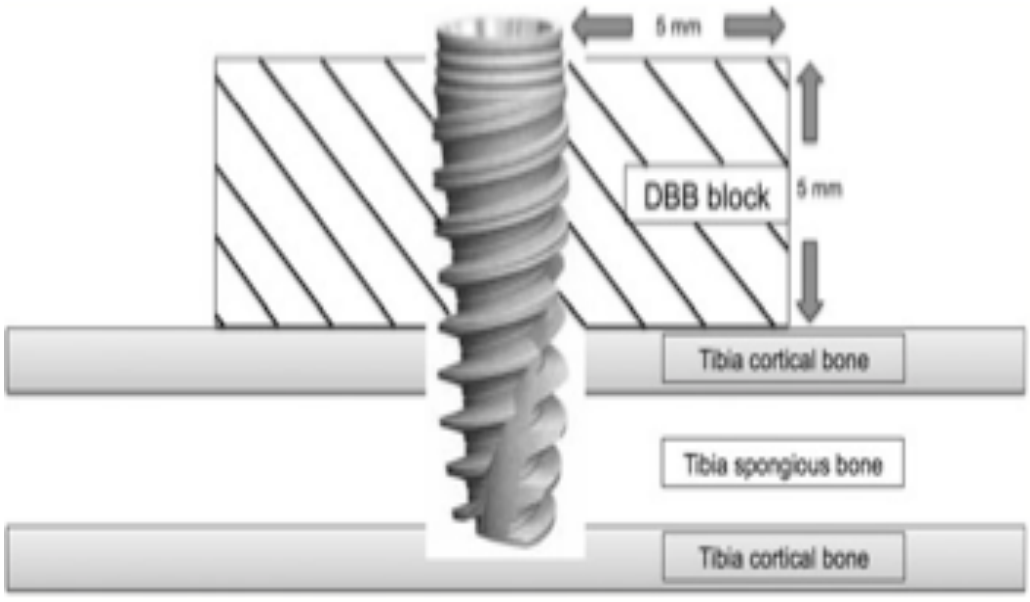

Fig. 2.18. Schema blocului DBM împreună cu implantul inserat bicortical: tibia cortical bone – osul cortical al tibiei, tibia spongious bone – osul spongios al tibiei

2.4. Biopsiile și procedurile histologice și biochimice

Biopsia

Animalele au fost sacrificate în conformitate cu planul de cercetare, la anumite intervale de timp, conform protocolului experimental, printr-o supradoză de pentobarbitonă la 100 mg/kg. Înainte de sacrificare animalele au fost sedate cu sol. Relanium 2 ml intramuscular.

În primele două ore după sacrificare s-au efectuat microradiografii pentru aprecierea locului de secționare a pieselor anatomice (Fig. 2.19). Toate imaginile au fost procesate în mod digital și studiate computerizat prin intermediul programului Romexis (Planmeca Romexis®, Finlanda).

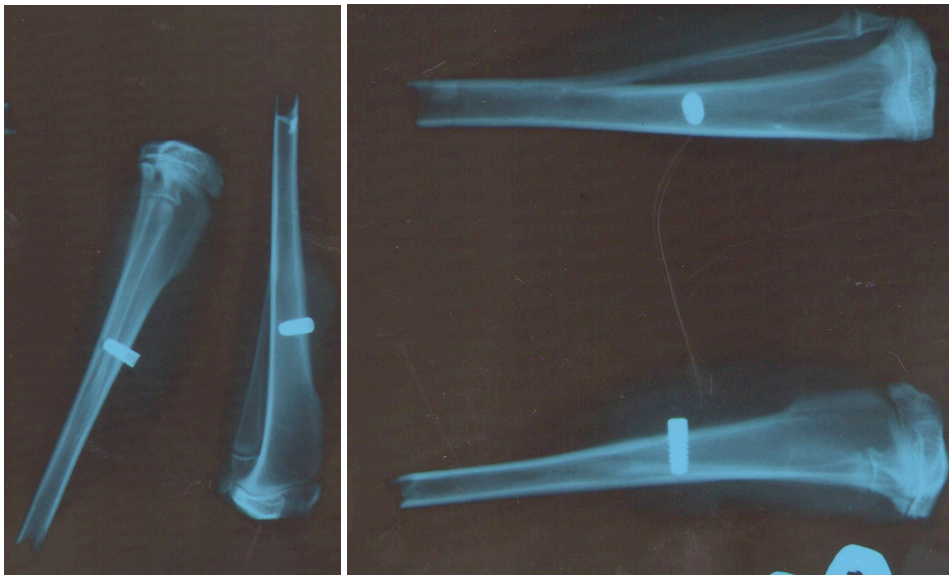

Fig. 2.19. Imagini radiologice ale zonelor experimentale (postmortem)

Metodele morfologice de studiere a regeneratului osos

După prelevarea pieselor anatomice, la nivelul intervenției experimentale (osul tibial la iepure), în funcţie de lotul experimental, după înlăturarea pielii, atent, au fost preparate anatomic ţesuturile învecinate locului experimental cu inspectarea lor. S-a documentat gradul de ataşare a ţesuturilor moi, consistenţa, ataşamentul lor față de regiunea osoasă experimentală, vascularizarea zonei augmentate. Cu sonda de disecţie au fost sondate regiunile de formare a ţesutului osos. După înlăturarea ţesuturilor moi adiacente, care nu prezintă interes pentru studiul efectuat, regiunea osoasă

a fost prelevată în bloc (macropreparat) cu marcare ulterioară. Preparatele au fost păstrate în soluţie de formalină tamponată cu concentraţia de 10% (Fig. 2.20).

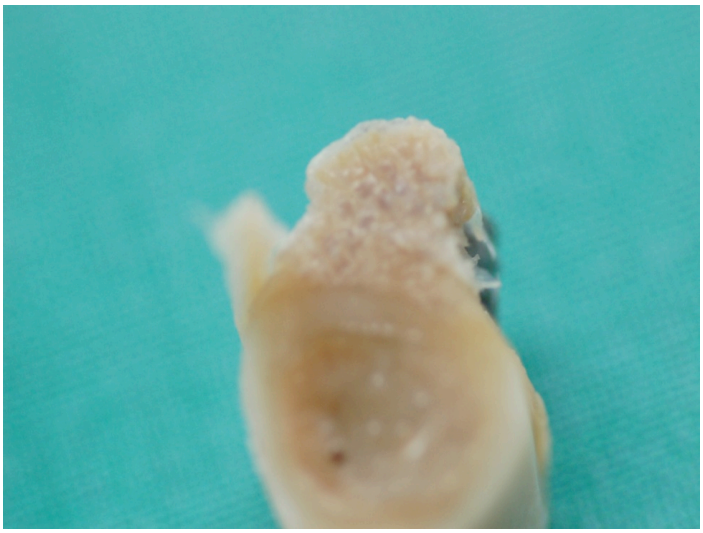

Fig. 2.20. Proba de os – imagine macroscopică. Se documentează osul tibia cu zona de formare a noului țesut în urma experimentului

După fixarea prin imersie și decalcifiere timp de 4 săptămâni, probele osoase au fost tăiate în bucăți corespunzătoare și pregătite pentru examinarea histologică. Toate probele au fost tăiate la o grosime de 5 mm, perpendicular pe axa implanturilor dentare plasate sau biomaterialelor, cu un ferăstrău comercial prin irigare intensă (sistem de răcire cu apă, Exakt, Hamburg, Germania) (Fig. 2.21).



Fig. 2.21. Sistem de răcire cu apă pentru procesarea preparatelor morfologice (Exakt, Hamburg, Germania): măcinarea macropreparatului, secționarea osului împreună cu implantul din titan

Etapele de procesare a blocului morfologic pentru a obține preparatul histologic pentru studiu microscopic au fost descrise de Donath K. și Breuner G. [150]:

1. Măcinarea osului tibial,
2. Procesarea cu microtomul a blocului de os pentru studiu,
3. Adeziunea prin vacuum a micropreparatului de lamela histologică,
4. Aplicarea adezivului de fixare pe lamela histologică,
5. Uscarea și polimerizarea micropreparatului.

Bucățile de os au fost șlefuite până la grosimea de 30-50 microni (Fig. 2.22 și 2.23). Toate probele au fost deshidratate cu alcool de 70-100% și apoi colorate cu sol. Technovit 7200 (Heraeus Kulzer GmbH & Co., Wehrheim, Germania). Tehnicile de deshidratare, infiltrare și colorare a micropreparatelor pentru studiul histologic effectuate conform algortmului din anexa 2 sunt prezentate în tabelele 2.2 și 2.3.

Tab. 2.2. Tehnica de deshidratare a pieselor morfologice pentru examinările histologice

Mediul de procesare chimică	**Concentrația**	**Timpul necesar (zile) de procesare pentru o grosime a micropepreparatului de 30-50 microni**
Alcool etilic / H_2O	60 %	3
Alcool etilic / H_2O	80%	3
Alcool etilic / H_2O	96%	3
Alcool etilic	100%	3
Alcool etilic	70%	3

Tab. 2.3. Tehnica de infiltrare și colorare a pieselor histologice

Mediul de infiltrare şi colorare chimică	**Rata agenților chimici**	**Timpul necesar (zile) de procesare pentru o grosime a micropepreparatului de 30-50 microni**
Alcool / Technovit 7200	70 / 30	3
Alcool / Technovit 7200	50 / 50	3
Alcool / Technovit 7200	30 / 70	3
Technovit 7200 pur	100	3
Technovit 7200 / Apă distilată	70 / 30	3

După aceasta materialele histologice au fost examinate prin microscopie optică și fluorescentă cu ajutorul microscopului Leica DM8000 M (Leica Microsystems, Heidelberg, Germania). Pentru calculele histomorfometrice, toate diapozitivele au fost digitizate. Datele au fost analizate ca medii și deviații standard. Pentru analiză a fost utilizat programul "Prism" versiunea 5.0d (GraphPad Software Inc., La Jolla, CA, SUA).

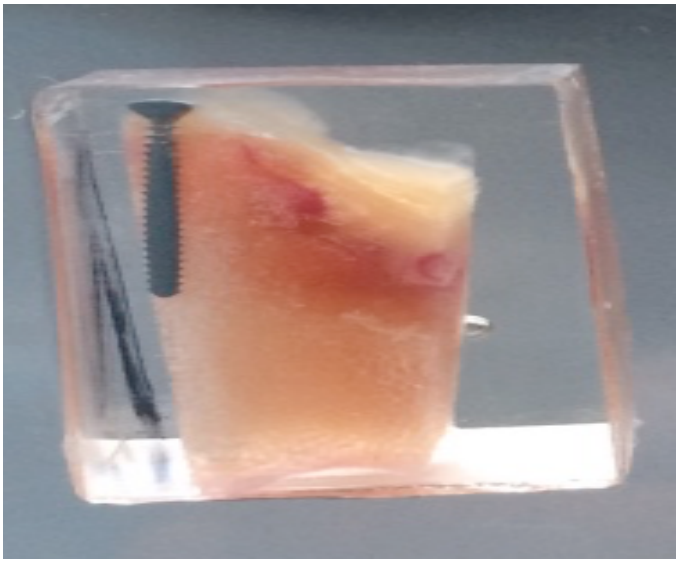

Fig. 2.21. Imagine cu piesă morfologică până la colorare și șlefuire de 30 microni



Fig. 2.22. Imagine cu piesă morfologică șlefuită la 50 microni după colorare cu albastru de toluidină.

Examinările histomorfometrice

Măsurătorile histometrice au fost efectuate integral computerizat, utilizând un sistem de analiză automată a imaginii (VisioMorph - Visiopharm Integrator System®, Visiopharm, Hørsholm,

Danemarca), cuplat cu o cameră video (Nikon digital Sight DS-5Mc), montată pe un microscop optic (Nikon Eclipse 90I). Parametrii de studiu au fost evaluați de doi evaluatori, care nu cunoșteau modalitatea utilizată pentru augmentarea osoasă (examinare oarbă):

(1). Zona de os nou format la locul augmentării (NBA). Pentru aceasta, relația dintre suprafața totală a augmentării primare și zona osoasă nou formată a fost evaluată pe partea stângă și partea dreaptă a implantului, pentru fiecare implant (%). Au fost măsurate valorile totale ale tuturor probelor, din fiecare grup (Fig. 2.23)



Fig. 2.23. Aprecierea zonei de os nou format la locul augmentării. Colorație cu albastru de toluidină, X10.

(2). Osul nou mineralizat, ca un marker pentru înălțimea osoasă verticală marginală (VBH, în mm), care a fost măsurată în zona augmentată, în cinci puncte alese arbitrar pe stânga și pe dreapta fiecărei probe. Osul nou format este spongios și se poate ușor diferenția de frontiera corticală.

(3). Procentul umplerii osoase liniare (PLF).

A fost determinat PLF la stânga și la dreapta de corpul implantului. Pentru aceasta, a fost evaluată relația dintre volumul osos total și al osului nou format, într-o regiune de interes de 1,5 mm x 1,5 mm (Fig. 2.24). Au fost calculate valorile totale.



Fig. 2.24. Imagine de calcul a PLF în zona spirelor implantului. Colorație cu albastru de toluidină, X10.

(4). Procentul contactului osos cu implantul (BIC).

BIC la corpul implantului a fost calculat ca raportul lungimii suprafeței implantului în contact direct cu suprafața osoasă, la suprafața totală a implantului. Contactul osos a fost definit drept contactul intim între interfața osoasă și suprafața implantului, fără niciun țesut moale vizibil (Fig. 2.25).



Fig. 2.25. Imagine de calcul a raportului lungimii suprafeței implantului în contact direct cu suprafața osoasă, la suprafața totală a implantului. Colorație cu albastru de toluidină, X10.

Examinările biochimice

Activitatea fosfotazelor: acidă totală (TAcPh), fosfotaza acidă osoasă (BAcPh), fosfotaza alcalină totală (TA1Ph) și fosfotaza alcalină osoasă (BA1Ph) s-a determinat din sângele periferic al animalelor, folosind chiturile biochimice standard (Elitech, Franta).

2.5. Evaluarea statistică experimentală

Datorită naturii explorative a acestui experiment, au fost efectuate următoarele analize: au fost examinați toți parametrii, inclusiv valorile osoase totale (NBA, VBH) partea stângă și dreaptă a implantului. Datorită caracterului pilot al studiului și dimensiunilor eșantionului pentru fiecare grup, toate valorile au fost raportate descriptiv. Rezultatele la diferite intervale de timp au fost comparate numai în interiorul grupurilor. Sunt raportate valorile descriptive *p* ale testelor. Analizele au fost efectuate folosind versiunea SPSS 20.0 pentru Mac (IBM, Armonk, NY, SUA).

2.6 Evaluarea retrospectivă clinică

Scopul acestui studiu retrospectiv este de a caracteriza atrofiile la maxilarul inferior. Studiul retrospectiv a cuprins evaluarea fișelor a 124 pacienți, cărora li s-au instalat 311 implanturi în cazuri de edentații parțiale ale procesului alveolar inferior pe perioada anului 2008. Au fost selectate 86 cazuri (69%), ce prezentau 126 implantări dentare și proceduri de regenerare osoasă ghidată la mandibulă.

În scopul aprecierii evoluției clinice și a tratamentului postoperatoriu, o atenție deosebită a fost acordată anamnezei, precum și includerii anumitor categorii de pacienți în acest tip de tratatment.

Selectarea pacienților s-a efectuat în mod minuțios, reieșind atât din contraindicațiile și indicațiile generale și locale pentru inserarea implanturilor dentare și augmentarea osoasă, cât și din particularitățile metodelor utilizate în obiectivele de cercetare.

Contraindicații absolute pentru implanturi dentare:

- infarct miocardic în ultimii 3 ani,
- proteze cardiovasculare și tratament anticoagulant,
- dializă renală, diabet subcompensat sau decompensat, osteoporoză sistemică,
- medicație cu bifosfonați,
- dereglări psihice, alcoolism cronic și dependența de droguri,
- patologii oncologice maligne, precum și tratamente cu citostatice sau radioterapie în ultimii trei ani,
- patologii endocrine severe,

- alte patologii sistemice ce presupun riscuri asupra remodelării osoase,
- tabagism sever - mai mult de 20 țigarete pe zi [151].

Contraindicații relative pentru inserarea implanturilor dentare:

- fumatul moderat (până la 10 țigarete pe zi), fără modificări patologice la nivelul oro-faringelui,
- tratament corticosteroid cu 6 luni preoperator, patologii renale și hepatice cronice de severitate redusă, diabet compensat medicamentos non-insulino-dependent [151].

Niciun pacient nu a prezentat intoleranță medicamentoasă la preparatele farmacologice folosite în perioada tratamentului (de exemplu: reacții alergice la antibiotice, antiinflamatoare nesteroidiene sau substanțe anestezice locale din grupa amidelor). La pacienții ce primeau tratamente concomitente pentru alte patologii se temporiza instalarea implanturilor până la finisarea tratamentelor respective.

Contraindicații locale:

- afecțiuni inflamatorii oro-faringiene acute și cronice,
- leziuni pretumorale sau tumori benigne ale capului și gâtului,
- igiena precară, parodontopatii generalizate severe,
- prezența resturilor radiculare multiple (contraindicație relativă) sau necesitatea asanării cavității bucale anterior intervenției de implantare și augmentare osoasă.

Pe lângă indicațiile și contraindicațiile locale pentru includerea cazurilor în studiu, a fost necesară îndeplinirea unor criterii ce țin de particularitățile metodelor utilizate în proiectul de cercetare dat și anume:

- oferta osoasă cantitativă;
- oferta osoasă calitativă;
- preferențial sectoarele posterioare ale mandibulei;
- perioada după extracția dentară (minim 12 luni).

În toate cazurile au fost efectuate radiografii panoramice preoperator și postoperator – Fig. 2.26 și 2.27.

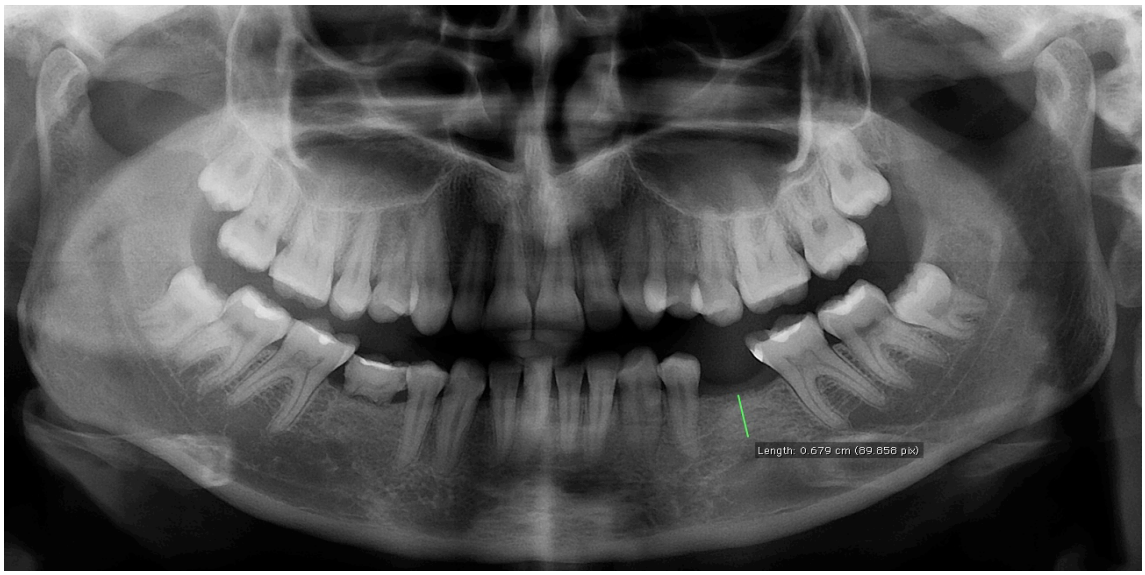

Fig. 2.26. Imagine radiologică preoperatorie pentru calcularea lungimei de inserție a implantului dentar

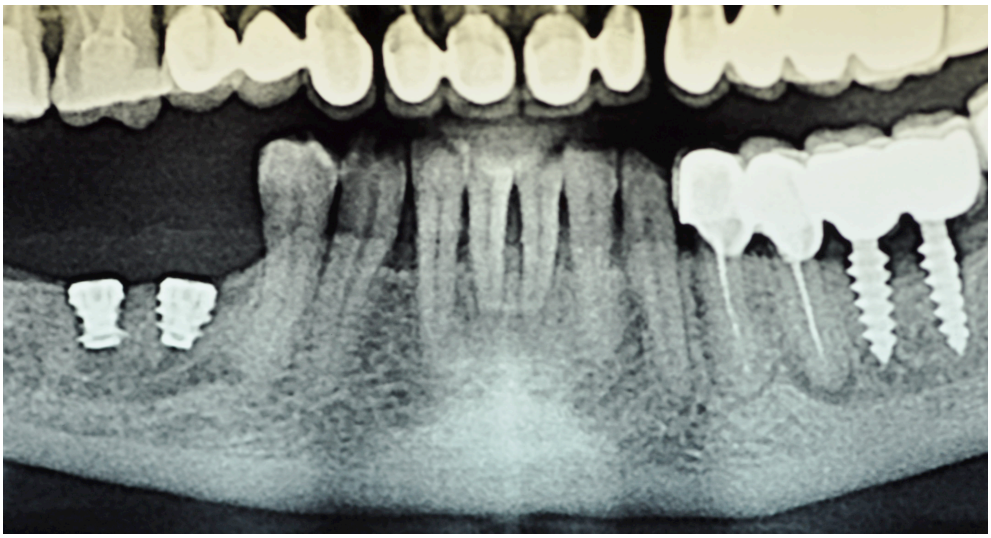

Fig. 2.27. Imagine radiologică postoperatorie de instalare a două implante dentare în regiunea dinților 4.5 și 4.6

Implanturile dentare folosite în tratment prezentau o suprafață bioactivă de CaP (Alfa Gate Dental Implants MedNet - GmbH, Munster, Germania). Această suprafață prezintă proprietăți hidrofile (Fig. 2.28, 2.29).



Fig. 2.28. Efect hidrofil al suprafeței bioactive CaP – analiza in vitro cu soluție fiziologică de NaCl 0.9%



Fig. 2.29. Imagine clinică a efectului hidrofil a implantului la atingerea imediată cu neo alveola în regiunea dintelui 3.6

Înainte de efectuarea intervenției chirugicale, pacienții au fost examinați clinic cu scrupulozitate, precum și radiografic, s-a stabilit planul intervenției de implantare și augmentare osoasă, precum și numărul implanturilor necesare reabilitării morfo-funcționale și estetice.

Preoperator s-a efectuat irigarea cavității bucale cu sol. Clorhexidină 0,2% (Presidnet Forte, Italia), iar tegumentele faciale și câmpul operator au fost prelucrate cu soluție de povidonă cu iod (sol. Betadina 100 mg/ml, Egis, Ungaria) și izolate cu material impermeabil steril (Fig. 2.30).



Fig. 2.30. Prelucrarea și izolarea antiseptică a câmpului operator

Grosimea mucoasei procesului alveolar s-a apreciat în momentul efectuării anesteziei, cu acul seringei, pe vârful crestei alveolare, pe versantul vestibular și lingual.

Toate intervențiile chirurgicale au fost efectuate sub anestezie locală cu sol Articaina 2% cu adrenalină 1/100,000 (sol. Septanest, Ontario, Canada) prin metoda deschisă: incizia mucoperiostului pe mijlocul crestei alveolare cu continuare în mucoasa procesului alveolar vestibular cu decolarea țesuturilor moi. Grosimea și relieful osului s-a documentat intraoperator cu ajutorul a două sonde paradontale (Fig. 2.31, 2.32).

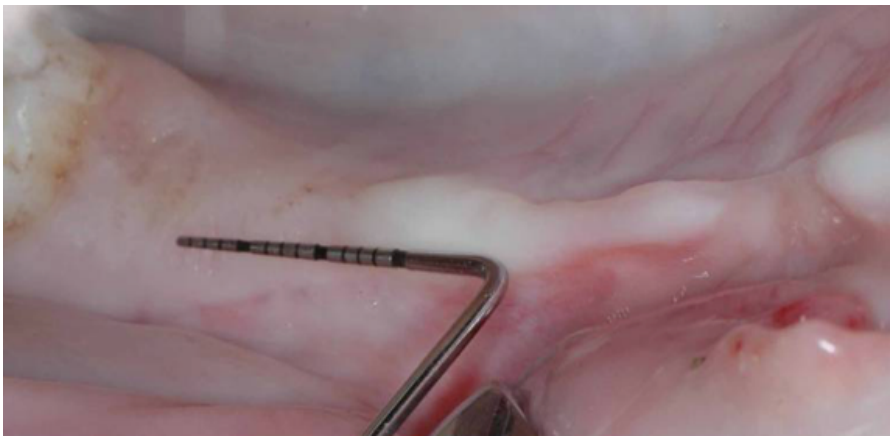

Fig. 2.31. Imaginea crestei alveolare atrofiate. Determinarea grosimei pereților procesului aveolar cu ajutorul sondei paradontale

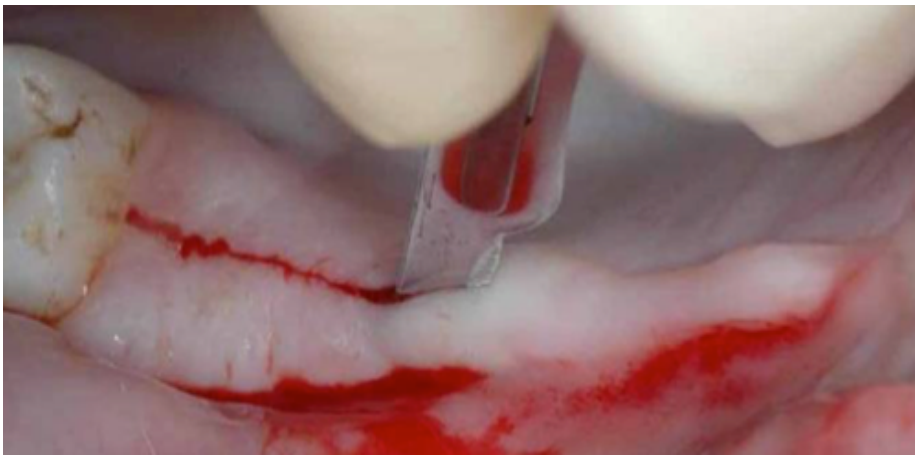

Fig. 2.32. Incizie mucoperiostală în pronfuzime pe mijlocul crestei a procesului alveolar inferior cu bisturiul Nr 15C

Prepararea osoasă pentru neoalveole a fost efectuată la o viteză redusă (800 rotații per minut), cu o forță aplicată la forare de 35 Ncm, folosind irigare intensă cu soluție salină NaCl 0.9%. Pentru instalarea implanturilor, forajul s-a inițiat cu freza pilot (ø1,8mm), apoi s-a efectuat forajul neoalveolei de dimensiunea necesară. Conform recomandărilor producătorului (Alfa Gate Dental Implants MedNet - GmbH, Munster, Germania), forajul s-a efectuat cu freze metalice calibrate, sterile, cu racire externă, iar diametrul ultimei freze a fost cu 0.5 mm mai mic decât diametrul implantului dentar (Fig. 2.33).

Schema de foraj osos prezintă frezele cu urmatoarele diametre:

- 2,2 mm;
- 2,8 mm;
- 3,2 mm;

- 3,5 mm;
- 4,1mm.

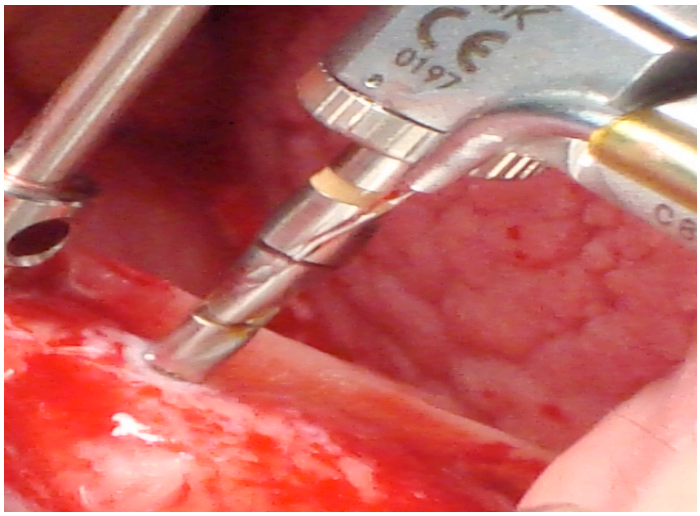

Fig. 2.33. Imagine intraoperatorie în timpul forajului neoalveolei. Forajul s-a efectuat cu freze metalice calibrate, sterile, cu racire externă, iar diametrul ultimei freze a fost cu 0.5 mm mai mic decât diametrul implantului dentar

Densitatea osoasă (I-IV) a fost documentată intraoperator, în timpul forajului, și se înregistra pentru fiecare caz în parte [212] (Fig. 2.34).

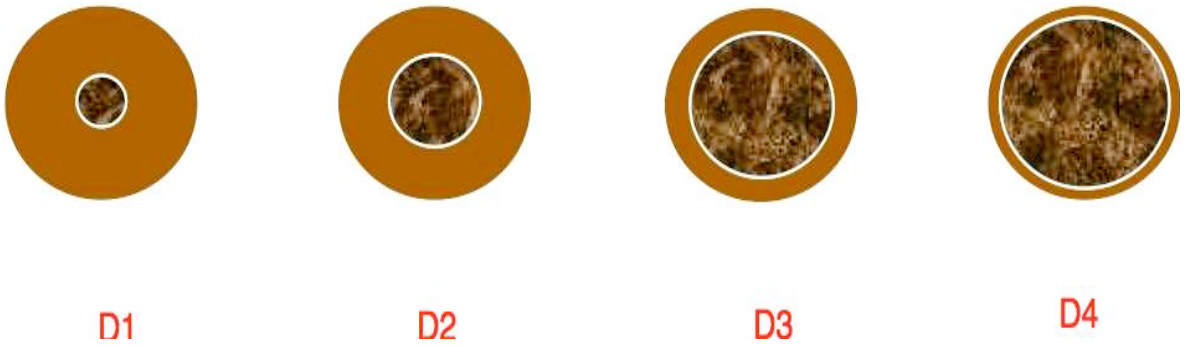

Fig. 2.34 Imagine schematică a densității osoase [212]

După crearea neoalveolei și inserarea implanturilor, integritatea pereților osoși era fotografiată intraoperator, procesată digital și stocată pentru documentare clinică (Fig. 2.35).

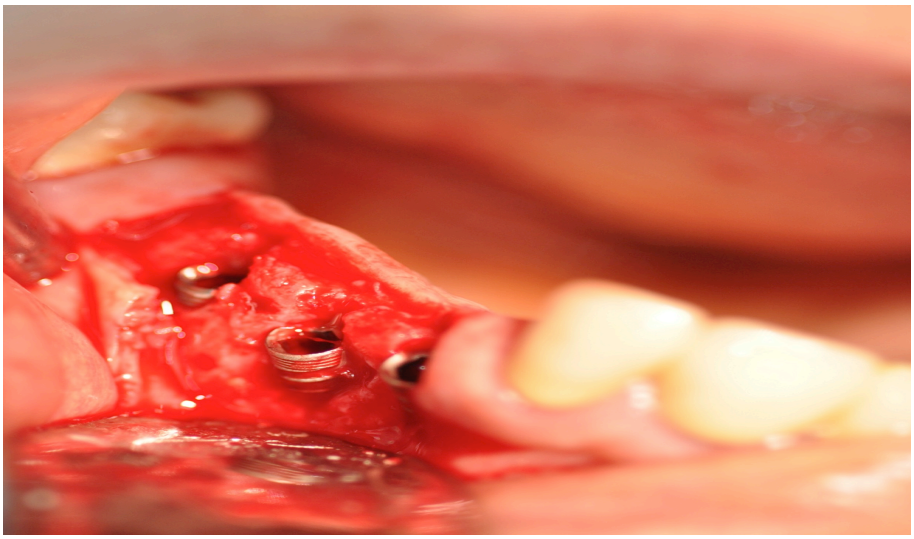

Fig. 2.35. Defect osos vestibular după inserarea implanturilor dentare, ce necesită augumentare de contur pe verticală și orizontală

Toate implanturile au fost inserate manual, iar cuplul final de inserție a fost măsurat cu cheia dinamometrică (Fig. 2.36).



Fig. 2.36. Documentarea forței finale de inserare a implantului dentar cu ajutorul cheii dinamometrice în Ncm

Înainte de aplicarea șurubului de acoperire (opercul) se efectua lavajul platformei implantului dentar cu soluție Clorhexidină 0,2% pentru a înlătura rămășițele sangvine din interiorul implanturilor. Toate implanturile au fost acoperite cu opercule. Etapa finală a fost augmentarea osoasă conform principiilor clasice de regenerare osoasă ghidată: forarea osului vestibular pentru a forma orificii de sângerare, aplicarea materialului de augmentare DBM (Bio Oss, Geistlich Pharma,

Wolhusen, Elveția). La final regiunea augmentată a fost acoperită cu o membrană resorbabilă de barieră de colagen (Bio-Gide; Geistlich Pharma AG, Wolhusen, Elveția). La necesitate membrana a fost fixată cu operculul de implant, iar plăgile au fost suturate cu fir separat neresorbabil, combinând și suturi în saltea. Suturile au fost înlăturate 8 zile postoperator (Fig. 2.37 – 2.42).

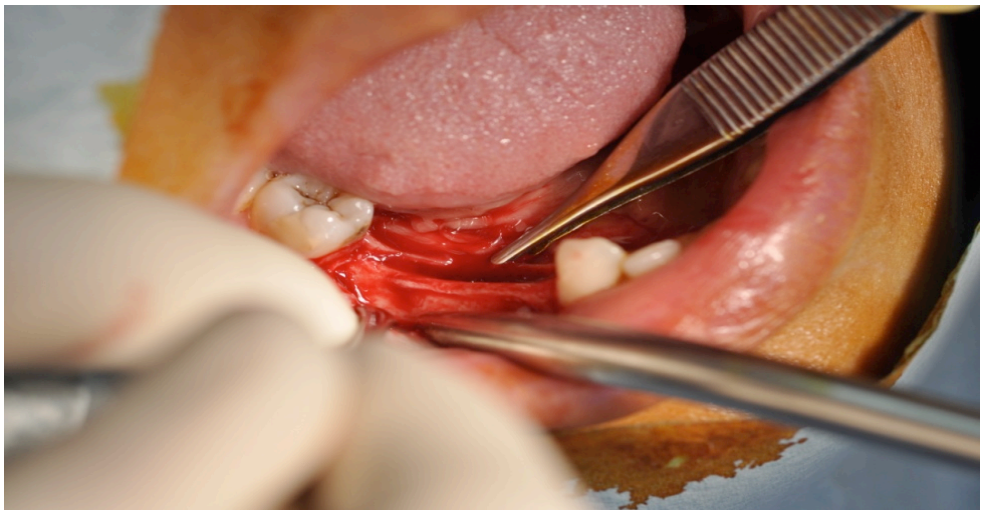

Fig. 2.37. Imagine clinică a atrofiei pronunțate la mandibular. Creasta alevolară este subțire și ascuțită

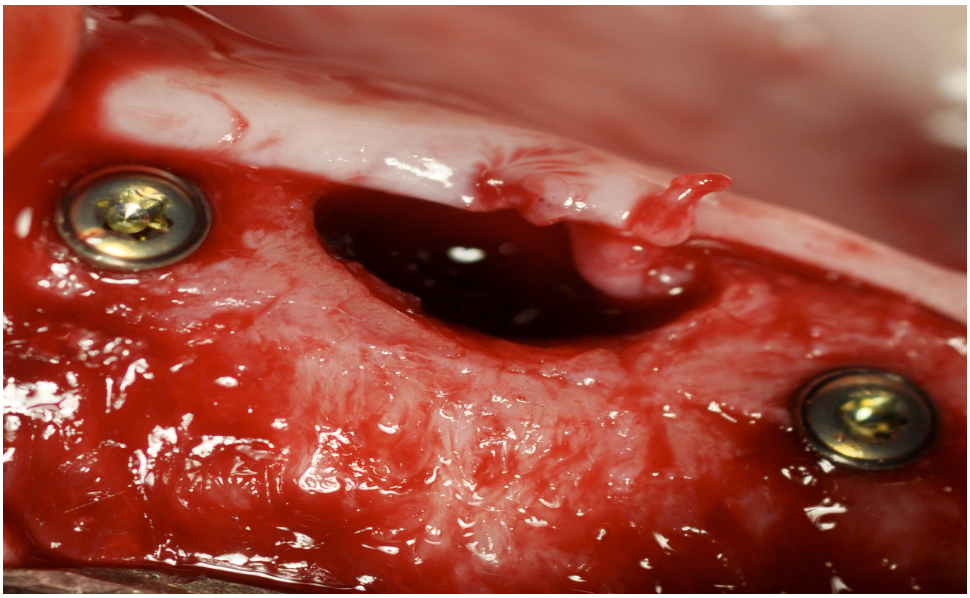

Fig. 2.38. Defect osos în formă de crater în vecinătatea imediată a implanturilor dentare. Acest defect de os necesită agumentare tri demnsională a crestei alveolare

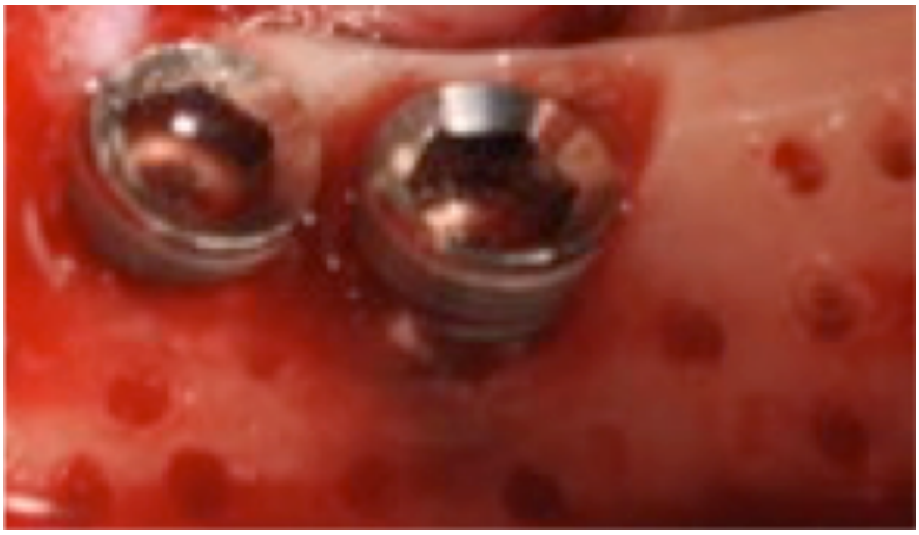

Fig. 2.39. Imagine clinică – crearea orificiilor pentru a obține microhemoragie osoasă



Fig. 2.40. Augmentarea de contur cu particule de os demineralizat în regiunea anterioară a mandibulei

Postoperator, pacienții au efectuat obligatoriu examen radiologic de control, pentru a stabili calitatea intervenției efectuate, distanța interimplantară, raportul implanturilor cu procesul alveolar, formațiunile anatomice și dinții adiacenți. Tuturor pacienților le-a fost prescris tratament frarmacoterapeutic antimicrobian, antiinflamator, antimicotic și antiseptic pe un termen de 7 zile. Inițierea tratamentului medicamentos s-a efectuat preoperator, cu 2 ore înaintea începerii intervenției.

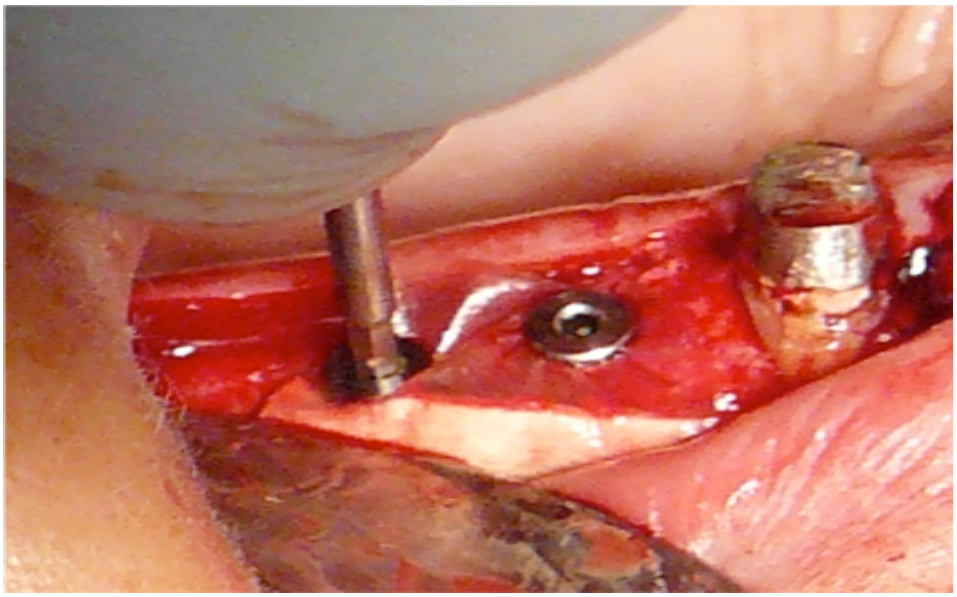

Fig. 2.41. Imagine clinică – membrană resorbabilă fixată prin intermediul operculelor de acoperire de implantele dentare



Fig. 2.42. Sutura plăgii cu fir separat, fără tensiune

Schema farmacoterapeutică prescrisă pacienților:

- Antibioticoterapia: tablete de amoxicilină cu clavulanat de potasiu 875 mg/125 mg- 1g Augmentin (GlaxoSmithKline, Marea Britanie) de 2 ori pe zi, pe o perioadă de 7 zile.
- Tratamentul antiinflamator a fost indicat pe o perioadă de 3 zile, cu administrarea ulterioară la necesitate. Remediul utilizat: tab. Ibuprofen (Nurofen, Reckitt Benckiser Healthcare, Marea Britanie) 0.4 g - 2 ori/zi.

- Profilaxia antimicotică a fost realizată cu administrarea de fluconazol 150 mg (Eurofarmaco SA, Republica Moldova), indicat la a 3-a și a 6-a zi de la adminstrarea antibioticelor.
- Profilaxia locală s-a efectuat prin utilizarea soluției de Clorhexidină 0,2% (Presidnet Forte, Italia).

Pe parcursul perioadei de vindecare, pacienții erau chemați pentru vizita de control la intervale de 24 ore, 3 zile, 1 săptămână și 4 săptămâni postoperator pentru a aprecia evoluția plăgii. În cadrul vizitelor de control, s-a evaluat igiena cavității orale, prezența sau lipsa proceselor inflamatorii în regiunea intervenției chirurgicale, prezența sau lipsa mucozităților, microabceselor sau dehiscențelor de țesuturi moi.

Durata de timp necesară pentru maturarea osului nou regenerat, înainte de încărcarea funcțională, depinde de morfologia și dimensiunile leziunii, vascularizarea, calitatea osului înconjurător, precum și de igiena orală optimă. Pentru aceste cazuri timpul de vindecare a fost de 6 luni.

Peste 6 luni, a doua intervenție chirurgicală de inserare a abutmentului (bontului) de vindecare a fost efectuată în dependență de aspectul țesuturilor dure peri-implantare evaluate în baza radiografiei panoramice de control. În cazul în care nu s-a apreciat apoziția osoasă deasupra marginilor implanturilor, descoperirea platformelor implantare s-a efectuat prin miniincizii, fără decolarea excesivă a țesuturilor moi (Fig. 2.43).

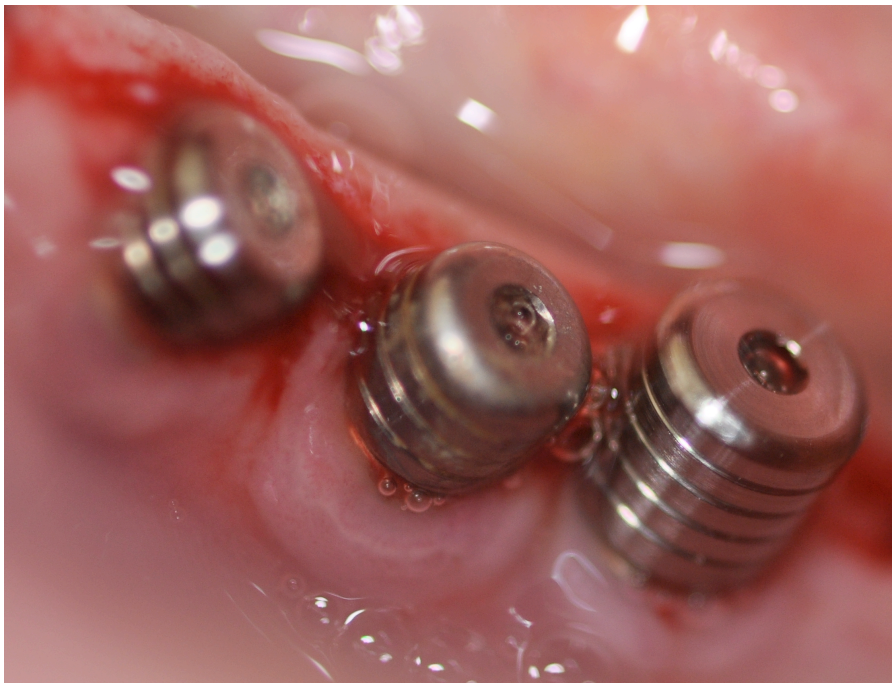

Fig. 2.43. Abutmente de vindecare instalate fără decolarea lamboului mucoperiostal

În cazul când s-a determinat o apoziție de os, expunerea implanturilor s-a efectuat prin decolarea lamboului mucoperiostal, iar acest surplus de țesut a fost înlăturat prin raclaj sau frezare, folosind irigare automată cu soluție salină de NaCl 0.9%. În aceste cazuri plaga a fost suturată cu fir neresorbabil și menținută pentru 7 zile (Fig. 2.44).

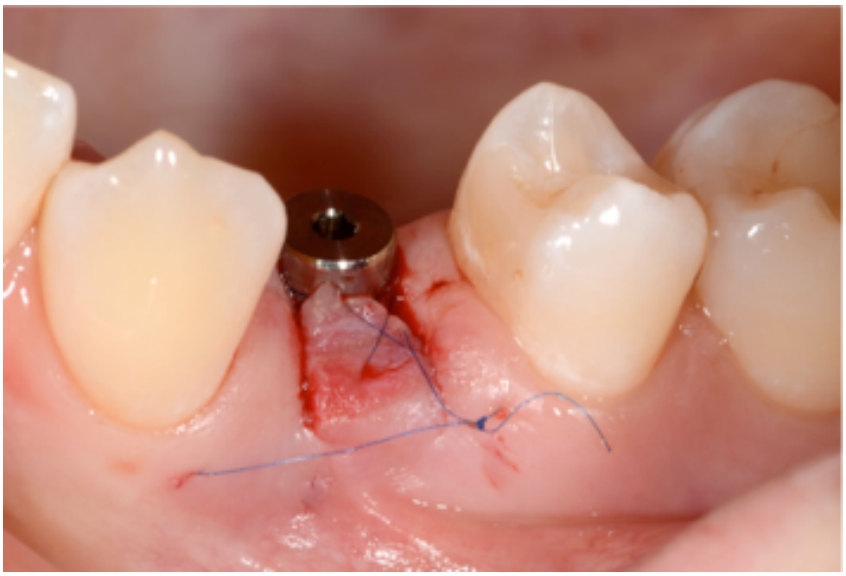

Fig. 2.44. Sutura postoperatorie a plăgii după inserarea abutmentului de vindecare prin crearea lamboului mucoperiostal

Înălțimea abutmentului de vindecare a fost selectată în dependență de grosimea țesuturilor moi și spațiul viitoarei lucrări protetice, în așa mod ca să nu permită acoperirea sa cu mucoasă și totodată să nu prezinte contact cu dinții antagoniști.

Bontul de vindecare a fost menținut pentru o perioadă de 14 zile. În toate cazurile reabilitarea ortopedică a fost efectuată cu construcții protetice cimentabile fixe pe abutmentele din titan prefabricate în laboratorul de tehnică dentară. Documentarea clinică a fost efectuată imediat postoperator, la 6 și 12 luni după intervențiile chirurgicale.

Criterii de evaluare

Criteriile primare de evaluare a rezultatelor au fost rata de supraviețuire și rata de succes a implanturilor, în conformitate cu criteriile elaborate de Albrektsson și colaboratorii [213].

Rezultatele au fost înregistrate în conformitate cu:

- rata de supraviețuire sau pierdere a implantului dentar,
- translucența radiologică peri-implantară,
- atrofia osoasă,

- semne de inflamație și lezare a formațiunilor anatomice.

De asemenea, rata de succes a fost evaluată în conformitate cu criteriile propuse de Buser și colaboratorii [214]:

- poziția implantului,
- mobilitatea implanturilor,
- translucența radiologică peri-implantară,
- semne de infecție și / sau inflamație,
- absența durerii cronice și / sau senzației de corp străin.

În studiul dat s-au utilizat și alte criterii secundare de evaluare a rezultatelor, precum:

- aprecierea indicelui gingival modificat, după Loe și Silness [215];
- indicele de placă, după Mombelli [216];
- scorul de sângerare, după Mühlemann [217].

Pentru aprecierea indicelui gingival suprafețele bucală, mezială, distală și orală ale țesuturilor gingivale au fost documentate în concordanță cu următoarele criterii:

0 - clinic gingie vizibil normală, fără inflamaţie;

1 - inflamație ușoară - modificări de culoare, edem nesemnificativ, absența sângerării la sondare;

2- inflamație moderată - roșeață, edem, sângerare la sondare;

3 - severă - roșeață și edem substanțial, ulcerații, sângerare spontană.

Indicele gingival a fost măsurat în patru aspecte ale implantului, iar cel mai mare scor per implant a fost utilizat pentru analiză.

Indicele de placă a fost notat ca:

0 - lipsa plăcii,

1 - mai mult de 0, dar mai puțin de 1/3 din suprafața acoperită cu placă,

2 - 1/3 până la 1/2 din suprafața acoperită cu placă,

3 - mai mult decât 1/2 din suprafața acoperită cu placă.

Indicele de placă a fost măsurat în patru aspecte ale implanturilor, cea mai mare valoare fiind folosită pentru analiza datelor. Acest indice a fost folosit pentru a documenta cantitatea de placă acumulată pe suprafața supragingivală a implantului.

Pe parcursul măsurării scorului de sângerare, cea mai mare valoare per implant a fost folosită pentru analiza datelor :

0 – lipsa sângerării,

1 - sângerare indusă,

2 – sângerare spontană.

Integrarea implanturilor dentare în regiunile supuse remodelării osoase ghidate comportă un caracter complex, depinzând de factori locali și generali. Evoluția clinică a integrării implanturilor în spații augmentate comportă și un caracter individual, iar metodele clinice de evaluare a osteointegrării sunt limitate la evoluția stabilității biologice (secundare) față de cea mecanică (primară). La moment, sunt mai multe metode de evaluare a gradului de stabilitate, precum proba Brånemark, Dental Fine Tester, determinarea frecvenței rezonanței (ISQ), utilizarea efectului de *damping* (Periotestometria – PTV) [70].

Următoarele analize paraclinice [218, 219] au fost utilizate pentru a documenta stabilitatea primară și secundară (analiza frecvenței rezonanței (ISQ; Osstells Mentor®, Osstell AB, Göteborg, Suedia)) și Periotest® (Medizin Gulden, Bensheim Germany), precum și analiza radiologică – Fig. 2.45 – 2.47.

În studiul dat a fost utilizat dispozitivul Periotest Classic. Intervalul de valori (PTV) ale Periotestometriei este cuprins între -8 și +50. Pentru implanturile dentare sunt admisibile valorile stabilității secundare de la 0 până la -8. De asemenea, PTV servește drept reper pentru analiza proceselor de remodelare osoasă și gradului de stabilitate în timp, datorată posibilității efectuării periotestometriei și după încărcarea protetică a implanturilor. Un alt avantaj al metodei date este aprecierea gradului de solicitare a implanturilor și depistarea cazurilor de suprasolicitare funcțională (atunci când valorile Periotestului prezintă un decalaj mai mare de 6 unități între măsurarea în poziția de intercuspidare maximă și cea din inocluzie) [219].

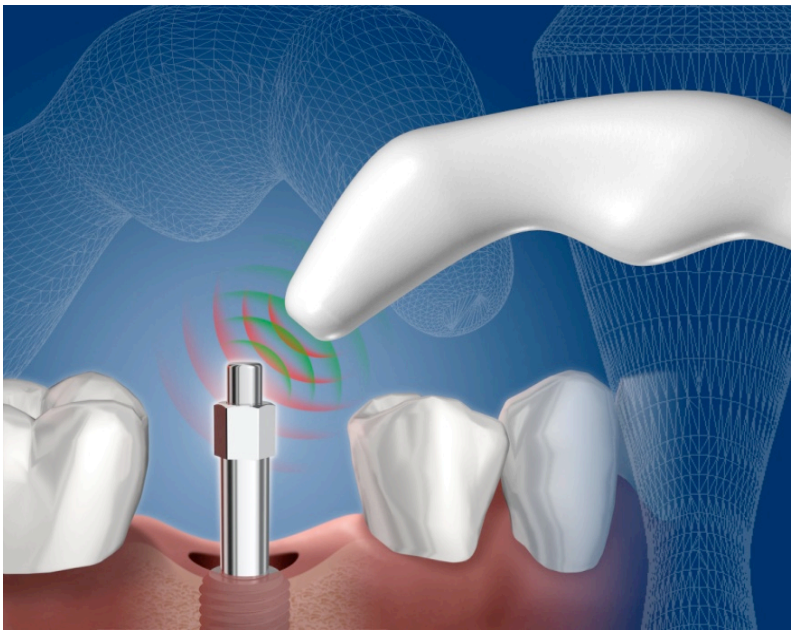

Fig. 2.45. Imagine animată a principiului de lucru al apararului Osstell [9]



Fig. 2.46. Înregistrarea datelor ISQ - Osstell AB, Göteborg, Suedia



Fig. 2.47. Înregistrarea valorilor stabilității implantelor dentare cu ajutorul aparatului Periotest® (Medizin Gulden, Bensheim, Germania)

Pentru evaluarea cantitativă a stabilității implanturilor, rezultatele analizei frecvenței de rezonanță au fost înregistrate cu dispozitivul Osstell Mentor, imediat după implantare și 6 luni post-inserție.

Unitatea de măsură pentru această metodă este coeficientul de stabilitate implantară (ISQ) care apreciază micromișcările implantului. Dispozitivul analizează frecvența rezonanței unui transductor înfiletat la corpul implantului. Stimulând transductorul, se creează asupra implantului forțe de îndoire similare solicitărilor funcționale, doar că la o scară mult mai mică. Stimularea are loc simultan în două direcții perpendiculare una față de alta. Aceasta permite obținerea concomitent a două valori ISQ, spre exemplu în plan mezio-distal și vestibulo-oral. Diapazonul ISQ este cuprins între 0 și 100, valoarea sa fiind în relație directă cu stabilitatea implanturilor. Stabilitatea adecvată este considerată deja în limitele ISQ de 55 – 80 [218].

Testele cu Periotest s-au efectuat după instalarea implanturilor, la 6 luni și 1 an post inserare. Toate valorile au fost înregistrate de trei ori și valoarea medie a fost documentată.

Una din cele mai obiective metode de evaluare radiologică în implantologie este tomografia computerizată cu fascicul conic (CBCT) (Fig. 2.48). Datorită capacităților de evaluare pe secțiuni, a volumului tridimensional și gradului de iradiere redus comparativ cu alte metode radiologice (tomografii convenționale), această investigație devine tot mai frecvent metoda de elecție în planificarea și tratamentul stomatologic.

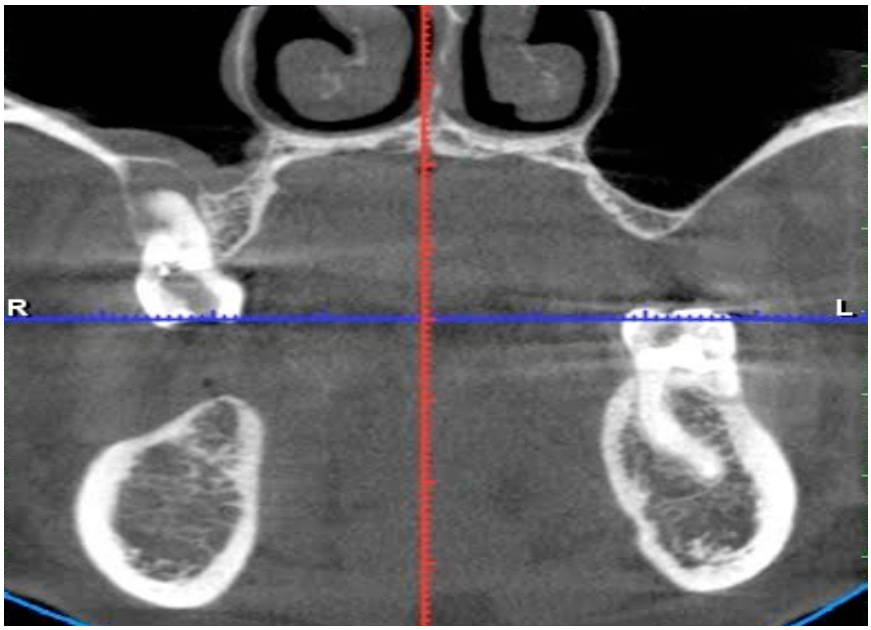

Fig. 2.48. Planificarea inserării implanturilor în baza tomografiei computerizate cu fascicul conic

Utilizarea CBCT-ului are o importanță deosebită, deoarece este posibilă evaluarea atât a reliefului țesuturilor moi, cât și a celui osos, precum și planificarea digitală a planului de tratament (Fig. 2.49).

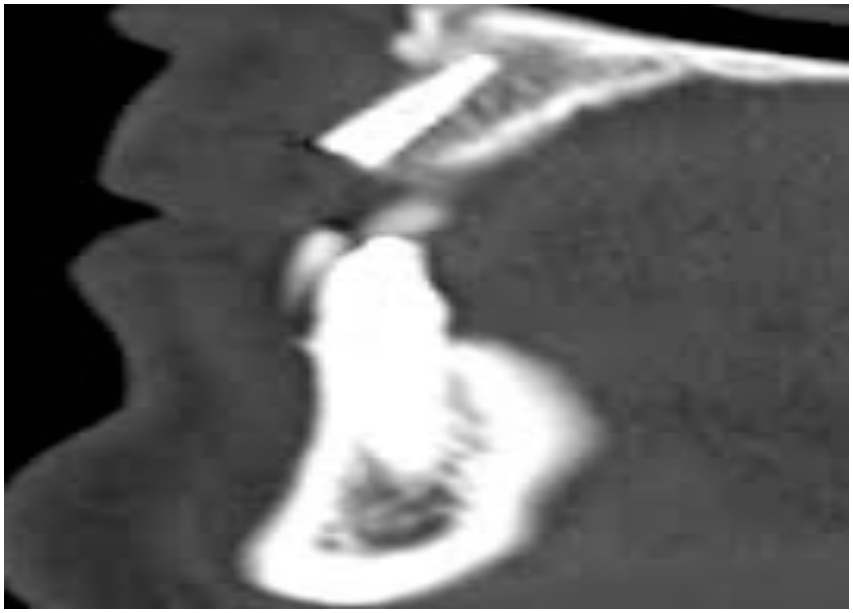

Fig. 2.49. Imagine CBCT a țesuturilor dure și moi

Dar, din cauza costului ridicat, tomografia computerizată este dificil de realizat, mai ales că trebuie repetată pentru evaluarea postoperatorie, la a doua ședință chirurgicală și la examinarea postprotetică.

Cea mai des utilizată metodă de evaluare în implantologia orală rămâne ortopantomografia digitală (OPG). În pofida dezavantajelor sale (redarea doar a unei imagini sagitale și prezența erorii dimensionale), această metodă este cea mai accesibilă, nu este costisitoare și rămâne ca standard de aur în calculul ratelor de succes și supraviețuire a implanturilor dentare [220]. Imaginile digitale ortopantomografice au fost utilizate pentru calculul pierderii osoase – Fig. 2.50.

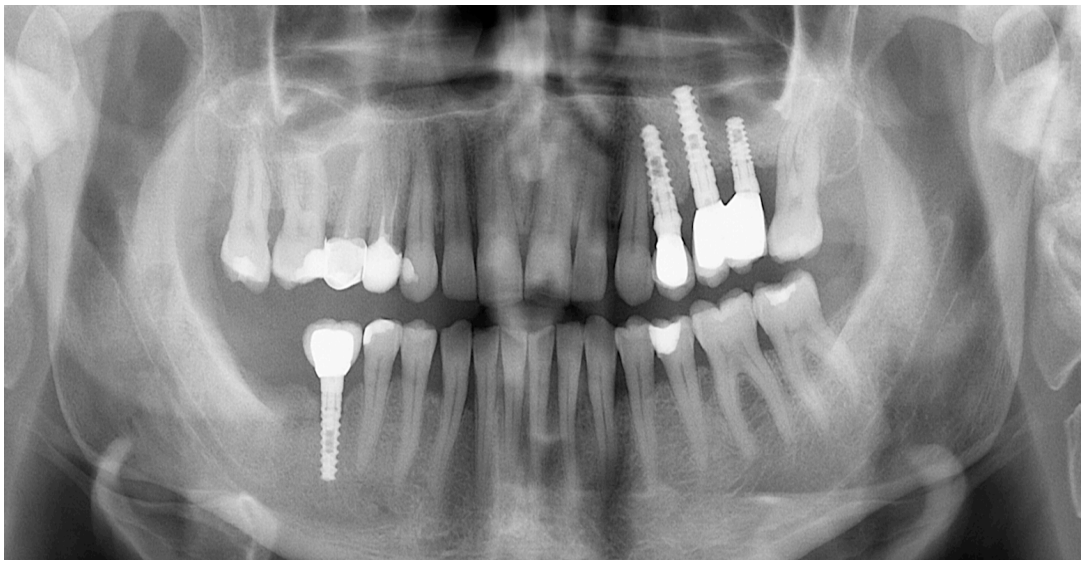

Fig. 2.50. Imagine readiologică – atrofie osoasă peri-implantară

Pentru evaluarea radiografică a poziției platformei implantare față de nivelul corticalei osoase, a remodelării osului peri-implantar pe parcursul perioadei de vindecare și la 1 an postprotetic, a fost utilizată metoda descrisă de către A. Mostovei și V. Topalo [160]. Conform aspectului pe OPG, remodelarea osului peri-implantar a fost apreciată mezial și distal.

În cazurile cand s-au documentat eșecuri ale procesului de osteointegrare, aceste implanturi au fost înlăturate și studiate prin investigația de microscopie electronică prin scanare (Fig. 2.51).

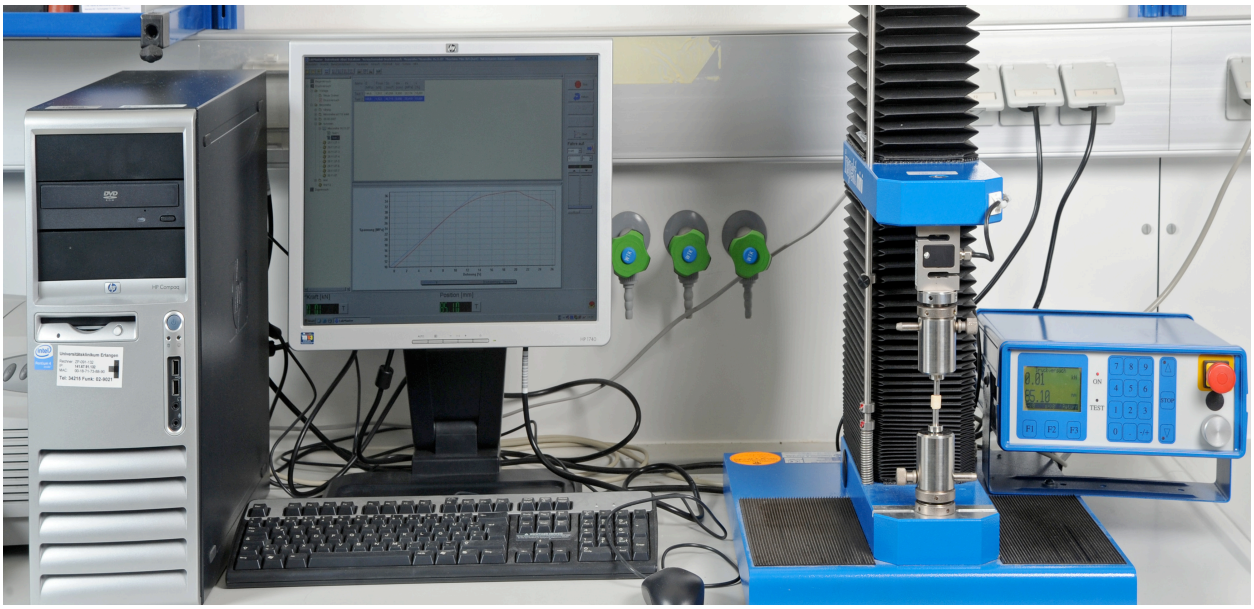

Fig. 2.51. Microscopie electronică prin scanare

Microscopia electronică prin scanare a fost utilizată la studierea structurii de suprafaţă a implanturilor înlăturate. Pentru studierea suprafeţei texturate, implanturile dentare, după spălare în fosfat de bufer salin, au fost plasate în soluţie de 2% de Glutaraldehidă (pH 7.2 – 7.4) pentru două ore, deshidratate în soluţie de acetonă. După uscare implanturile au fost acoperite cu praf de aur, după care au fost studiate la microscopul electronic prin scanare Vega Tescan, în laboratorul de testare a materialelor de la Universitatea Tehnică a Moldovei. Intensitatea curentului a fost de 30.0±0,2 kV.

2.7. Evaluarea statistică clinică

Analiza unidirecțională a testului post hoc Tukey a fost realizată pentru a compara stabilitatea implanturilor (ISQ, Periotest), precum și în ceea ce privește pierderea osoasă peri-implantară. S-au determinat valorile *p* descriptive ale testelor. Valorile <0.05 au fost apreciate ca o diferență statistic semnificativă. Funcția de supraviețuire Kaplan-Meier a fost utilizată pentru descrierea ratelor de supraviețuire și succes. Analizele statistice au fost efectuate folosind programul computerizat SPSS15,0 (SPSS, Chicago, Il., Statele Unite ale Americii).

2.8. Sinteză la capitolul 2

Cercetarea experimentală reprezintă un studiu controlat, axat pe 60 de animale de laborator, cu vârsta medie de 9 luni, la care s-au efectuat intervenții de reconstrucție osoasă, simulând cazuri de atrofie osoasă la mandibulă. Conform obiectivelor studiului experimental de cercetare, au fost formate 4 modele de testare, în care s-au studiat: caracteristicile osteoconductive verticale ale implanturilor de titan cu suprafețe acoperite bioactive de CaP, remodelarea osoasă precoce după aplicarea matricei osoase deproteinizate de origine bovină, augmentarea osoasă cu implantare dentară simultană, folosind biomatrice crestală formată din os bovin deproteinizat și influența membranei de colagen și a factorului de creștere recombinant derivat uman BB asupra augmentării osoase.

La evaluarea integrării implanturilor în studiul retrospectiv au fost analizați următorii parametri: oferta cantitativă și calitativă a țesuturilor dure osoase, diametrele și lungimile implanturilor, forța de inserție, valorile stabilității implanturilor (Periotestometria și ISQ), complicațiile postoperatorii, indicii radiologici (remodelarea osoasă peri-implantară) în baza ortopantomografiilor efectuate preoperator, postoperator, la finele perioadei de vindecare și la un după intervențiile chirurgicale.

Analiza statistică a rezultatelor obținute a fost efectuată prin calculul valorilor testului post hoc Tukey în compararea stabilității implanturilor (ISQ, Periotest), precum și în ceea ce privește remodelarea osoasă peri-implantară. S-au determinat valorile *p* descriptive ale testelor, analiza variației dispersionale ANOVA, analiza discriminantă.

3. CARACTERISTICILE EXPERIMENTELOR PE ANIMALE FOLOSIND BIOMATERIALE

3.1. Caracteristicile osteoconductive ale implanturilor de titan cu suprafețe acoperite cu calciu-fosfat

Vindecarea postoperatorie a fost în general bună, fără particularitați. Toate animalele au ajuns la finalul studiului și au putut fi incluse în analiza statistică descriptivă. De-a lungul întregii perioade de studiu nu au fost observate complicații precum fracturi, reacții alergice, edeme, abcese, sau infecții.

Analiza histomorfometrică

Analiza descriptivă

Noul os supracrestal a fost observat după 3 săptămâni în 75% implanturi SLA-CaP (75%) și în 50% implanturi SLA (75%). În toate cazurile osul a crescut de forma unui triunghi, cu baza pe osul cortical subiacent, spre implant (Fig. 3.1 și 3.2).

PLF

După 3 săptămâni, la examenul histologic, osul spongios nou format a putut fi găsit în jurul umărului implantului, la cele mai multe dintre implanturi. Implanturile SLA-PAC au provocat un PLF de 46,5 %. Pentru implanturile SLA, a fost măsurat un PLF de 11,2% (Fig. 3.3). A existat o diferență semnificativă între cele două grupuri ($p = 0.008$;).

BIC

Analiza histomorfometrică a indicat că BIC în zona umărului a fost de 71,4% pentru implanturile SLA-Cap și de numai 13,0% pentru implanturile SLA. BIC a implanturilor acoperite cu CaP, a fost semnificativ mai mare comparativ cu implanturile neacoperite ($p<0.001$; Fig. 3.4 și 3.5).

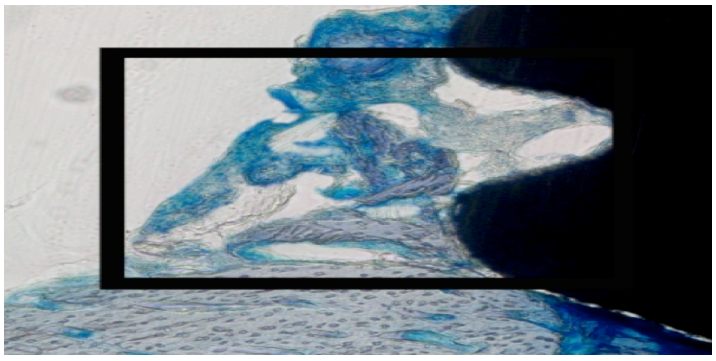

Fig. 3.1. Măsurarea PLF și BIC digitalizată pe o probă histologică, (Colorație cu albastru de toluidină, X10).

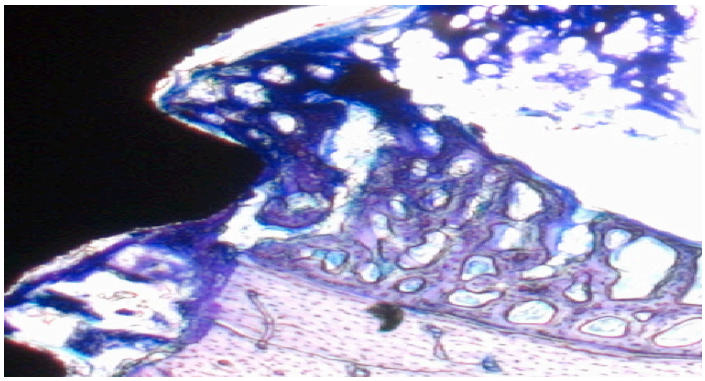

Fig. 3.2. Proba histologică reprezintă osul nou format la umărul unui implant SLA-CaP după 3 săptămâni de la inserare. Colorație cu albastru de toluidină, X10.



Fig. 3.3. Probă histologică prezintă osul nou format la umărul unui implant SLA-CaP după 3 săptămâni. Colorație cu albastru de toluidină, X10.

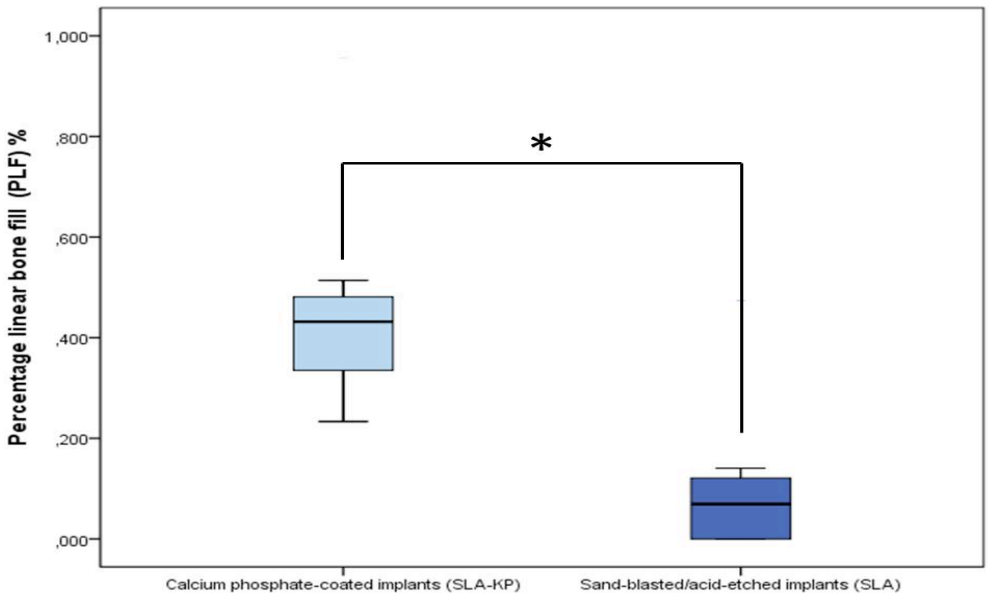

Fig. 3.4. Procentul liniar de umplere osoasă (PFL) după 3 săptămâni

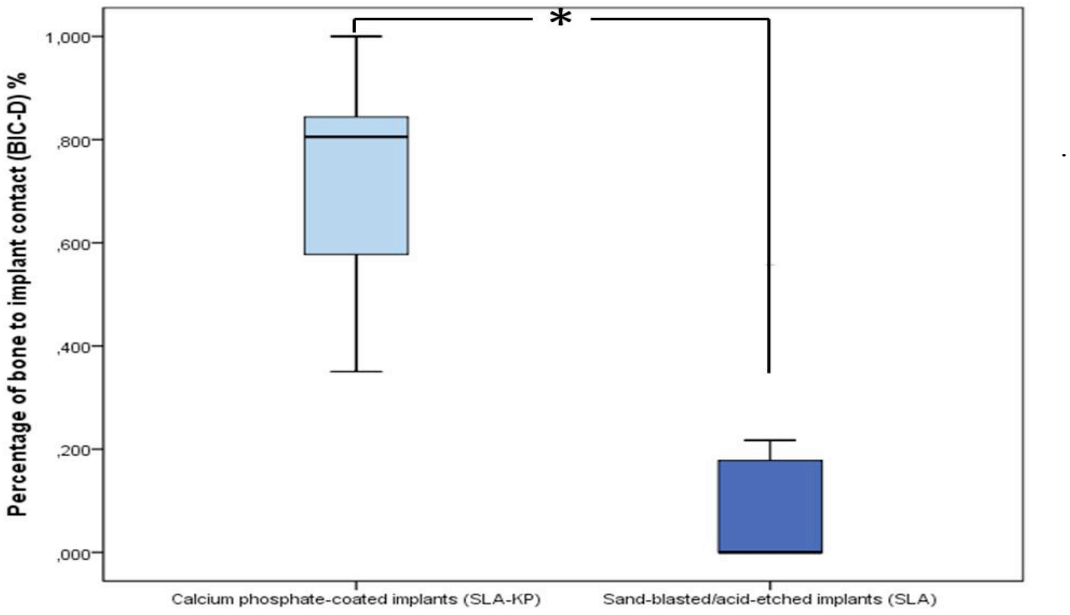

Fig. 3.5. Procentul contactului osos cu implantul după 3 săptămâni

Utilizarea iepurilor pentru cercetarea pe modele animale a fost recomandată de către diferiți autori ca un instrument benefic pentru a testa caracteristicile de suprafață ale implantului [161-163]. Modelul tibiei a fost evaluat anterior la câteva animale și s-a observat că este un model adecvat [164]. În acest studiu am folosit analiza histomorfometrică bidimensională. Până în prezent, histomorfometria bidimensională este standardul de aur pentru evaluarea probelor, iar noi am comparat datele noastre cu datele altor studii care au utilizat aceleași tehnici. Pentru cercetările viitoare, evaluarea tridimensională prin microtomografie computerizată ar putea fi o abordare interesantă pentru a analiza implantul și țesutul din jurul său.

Interacțiunea dintre biomaterial și mediul biologic, după implantare, are loc inițial la suprafață. Există o serie de suprafețe, disponibile în comerț, pentru implanturile dentare; însă rolul exact al topografiei și structurii mecanice, în stadiile inițiale ale osteointegrării, este încă în curs de examinare [165-167]. Unul dintre conceptele folosite pentru a spori osteointegrarea este de a crea suprafețe bioactive, promovând astfel reacțiile dintre os și țesuturi. Titanul este considerat a fi un material bioinert și nu formează legături directe cu osul, deci un material bioactiv, care acoperă suprafețele implantului de titan, ar putea crește reactivitatea de suprafață. Acoperirea bioactivă cu CaP induce atât formarea unor structuri mărite ce acoperă chiar și cele mai complicate forme de implanturi, cât și o solubilitate crescută și o rată de absorbție controlată de ioni de calciu și fosfat în

prima perioadă de vindecare și osteointegrare [168]. Rezultatele noastre sunt în consens cu alte studii, care au arătat o osteointegrare precoce îmbunătățită a suprafețelor acoperite cu CaP, în comparație cu suprafețele de titan comercial fără acoperire [169]. Studiul lui Webster și a colegilor săi a demonstrat că titanatul de calciu promovează adeziunea osteoblastelor și cu acest scop a propus $CaTiO_3$, ca un candidat puternic pentru amplificarea osteointegrării. Au fost evaluate efectele unui strat nanostructurat de calciu pe suprafețele implanturilor sablate de titan, în formarea osoasă peri-implant în tibiile de iepure. Se poate deduce că suprafețele acoperite cu CaP pot îmbunătăți osteointegrarea, probabil datorită reacțiilor chimice ale suprafețelor biologic active [170]. Alte grupuri ar putea arăta rezultate mai bune ale suprafețelor acoperite cu CaP, comparativ cu suprafețele sablate, în oasele de calitate inferioară [171]. În schimb, investigațiile histologice ale lui Fontana și a colegilor săi au arătat că acoperirea CaP nu a avut niciun efect benefic în îmbunătățirea aderenței la interfața osului și implantului, într-un model de iepure [172, 173].

Discrepanța dintre aceste rezultate ar putea fi cauzată de mai mulți factori, precum folosirea unui protocol chirurgical diferit, un alt model animal utilizat, sau o tehnică diferită de acoperire cu CaP. În acest studiu, tehnica acoperirii electrochimice rezultă într-un înveliș CaP mai solubil decât acoperirile cu plasmă pulverizată. Teoretic, o solubilitate mai mare a CaP poate crește răspunsul osos inițial. În plus, posibilele efecte dezavantajoase pe termen lung, cum ar fi fracturile stratului de acoperire cu insuficiența ulterioară a implantului, pot fi prevenite, stratul de CaP resorbându-se treptat și fiind înlocuit cu țesut osos. Cu toate acestea, trebuie reținut faptul că, teoretic, această resorbție ar putea reduce stabilitatea în faza de remodelare. Acest efect de resorbție treptată a suprafețelor acoperite cu CaP nu a fost obiectivul studiului și acest aspect nu a fost evaluat după 3 săptămâni. Studiile pe termen lung ar putea arăta diferite caracteristici osteoconductive verticale ale implanturilor de titan acoperite cu CaP. Prin urmare, studii suplimentare sunt necesare pentru a examina acest aspect.

Mai multe studii au indicat că o cantitate crescută de calciu în stratul exterior de oxid ar putea îmbunătăți adeziunea celulară pe suprafețele de titan, prin creșterea adsorbției proteinelor [11]. După implantare, eliberarea de CaP în zona peri-implantară crește saturația fluidelor din organism și eliberează o apatită biologică pe suprafața implantului [14]. Acest strat de apatită biologică ar putea include proteine endogene și oferă o matrice pentru atașarea și creșterea celulelor osteogene [175]. Prin urmare, acest strat de apatită biologică îmbunătățește procesul de vindecare a osului din jurul implantului și accelerează fixarea biologică a implanturilor de titan în țesutul osos. Acest lucru poate

explica o rată de succes pe termen lung mai bună, sau cel puțin echivalentă, pentru implanturile acoperite cu CaP, comparativ cu implanturile de titan neacoperite [176].

3.2. Reformarea osoasă precoce după aplicarea matricei osoase deproteinizate de bovină

DBM este una dintre cele mai studiate materiale pentru augmentarea osoasă în cercetările preclinice și clinice, pentru tratamentul defectelor mici și mijlocii. Cu excepția câtorva studii raportate, DBM demonstrează un bun potențial osteoconductiv ca o grefă osoasă *inlay și onlay* în bloc și forme macroparticulate. În acest studiu a fost investigată eficacitatea precoce a DBM, ca o grefă combinată, într-un model experimental. Rezultatele arată că DBM îmbibată cu factorul de creștere rhPDGF-BB are un bun potențial osteoconductiv, aceleași rezulate fiind prezentate și în alte studii experimentale și studii clinice, publicate de mai mulți autori [177-180]. În acest studiu, procentul de os nou regenerat în fazele timpurii de vindecare, calculat prin histomorfometrie, este egal cu 19%. Acest procent este comparabil cu procentajele osului nou format, raportate în studiile anterioare. Zitzmann și colaboratorii au constatat un procentaj al regenerării osoase noi de 22,6%, la grefarea *onlay* a DBM în maxilar, la șase pacienți parțial edentați [177]. Slotte și colaboratorii au constatat prezența a 17,3% de os nou regenerat mineralizat și nemineralizat, când camerele de titan, umplute cu DBM, au fost fixate pe oasele parietale de iepure și lăsate pentru a se vindeca timp de 12 săptămâni [178]. Norton și colaboratorii au utilizat DBM în procedurile de ridicare a sinusului maxilar și de conservare a alveolelor, la cincisprezece pacienți, cu o rată de dezvoltare a osului nou de 29,9%, după șase luni de vindecare [179]. Cu toate acestea, alte câteva studii au ajuns la concluzii diferite în ceea ce privește eficiența osului bovin ca material osteoconductiv. Slotte și colaboratorii (1999) au investigat potențialul osteoconductiv al DBM sub cupole de silicon fixate pe craniul șobolanului. După opt săptămâni de vindecare, el a constatat că cupolele ce conțineau DBM au avut cantități mai mici de os mineralizat, în comparație cu lotul martor. Autorii studiului au concluzionat că DBM este doar biocompatibil, nu și un material osteoconductiv [180]. De asemenea s-a constatat că țesutul nemineralizat total a fost mai mare în grupul DBM și că distribuția osoasă nouă a fost mai uniformă în grupul DBM față de grupul martor, în locul unde osul s-a format mai aproape de osul bazal. Autorul a menționat că originea țesutului nemineralizat, depistat în cantitate mai mare în grupul DBM, nu a putut fi identificată, în ciuda ariilor sporadice de depozite osteoide întâlnite la examenul histologic. Însă cercetătorii au menționat că sutura sagitală a craniului nu a putut fi evitată

și că țesuturile moi din sutură ar fi crescut în spațiul izolat. S-a raportat de asemenea că, după opt săptămâni, particulele de os bovin au colabat la 69% din volumul lor inițial, din cauza "împachetării dense".

Stavropoulos și colaboratorii au constatat că DBM a inhibat formarea osoasă nouă. În două studii, efectuate în 2001 și 2003, în grupul de control, în capsulele de teflon goale, s-a format mai mult os decât în capsulele umplute cu DBM [181, 182]. Discrepanța dintre rezultatele acestor studii și rezultatele prezentului studiu, poate fi atribuită metodei de fixare, utilizată în fiecare studiu. În ambele studii ale lui Stavropoulos, capsulele de teflon nu au fost fixate rigid pe suprafața osului, ci mai degrabă suturate cu suturi de mătase, ceea ce ar fi putut cauza mișcarea și etanșarea incompletă a capsulei de țesuturile moi din profunzime.

Pinholt și colaboratorii de asemenea au constatat că DBM în ambele forme, sinterizată și nesinterizată, implantate în maxilarele și mușchii abdominali ai șobolanilor și lăsate pentru a se vindeca timp de patru săptămâni, nu erau nici osteoinductive nici osteoconductive [183]. Cercetătorii au găsit unele dovezi de existență a unor celule asemănătoare osteoblastelor în imediata apropiere a particulelor DBM, dar fără dovezi oficiale a osteoconducției. Diferența dintre aceste rezultate, comparativ cu rezultatele prezentului studiu, ar putea fi atribuită faptului că în studiul lui Pinholt nu a fost evaluată regenerarea osoasă precoce. Particulele DBM implantate la suprafața maxilarului nu au fost izolate de țesutul moale înconjurător și nu au fost nici stabilizate în loc.

În acest experiment s-a observat că cea mai mare parte a osului nou regenerat s-a format în apropiere de osul nativ. Al-Harkan și Slott au ajuns la o concluzie similară în experimentele efectuate [178, 180]. Cu toate acestea, în timp ce majoritatea studiilor publicate arată că noul os regenerează în imediata apropiere a osului gazdă, raportarea creșterii în înălțime de la suprafața osului gazdă variază între aceste studii. Chiar și în modelele preclinice, timpul de vindecare necesar pentru regenerarea osului este încă necunoscut. În studiul de față, osul nou format a avut o înălțime semnificativă în grupul DBM precoce, cu o medie de 1,9 mm. Astfel, rezultatele preclinice actuale practic denotă că utilizarea tehnicii descrise în acest studiu este eficientă când implantul dentar, plasat într-o creastă atrofică, are nevoie de aproximativ 2 mm de augmentare osoasă pentru ca viitorul implant să fie înconjurat din toate părțile de țesut osos suficient.

Examinarea secţiunilor histologice a relevat că, în lotul control, pe marginea osului rezecat se determină fragmente osoase minuscule în distrucţie; lacune osteocitare goale, caracteristice necrozei aseptice osoase. Zona defectului este invadată de elemente caracteristice formării unui

cheag sangvin, cu celule polimorfe asemănătoare fibroblastelor. Totodată, de la marginile defectului osos se formează trabecule osoase care-şi au originea în lamelele native adiacente defectului creat, fapt care se datorează osteogenezei din partea periostului. Ţesutul nou-format acoperă în totalitate marginile defectului osos. De asemenea se evidenţiază particule neresorbite de matricea osoasă demineralizată utilizată în calitate de grefă pentru augmentare. Printre aceste particule se evidenţiază vase sangvine tinere de calibru mic.

Pentru lotul test, drept surse pentru regenerarea osoasă sunt celulele osoase marginale după efectuarea defectului, elementele periostale şi endostale ale marginii osoase. Se poate menţiona faptul că de la baza defectului osos nu se observă o activitate proliferativă evidentă. O activitate majoră o are osteogeneza din partea grefei osoase demineralizate îmbibate cu factorul de creştere rhPDGF-BB. Țesutul osos nou format înconjoară, ca un manşon, marginea osoasă. În mijlocul zonei augmentate, se determină un ţesut bogat în vase sangvine, care sunt înconjurate de celule sangvine polinucleate. Trebuie de menţionat o neoangiogeneză intensivă în loturile experimentale test şi o invazie extensivă celulară în defectul osos de la marginile defectului înspre particulele grefei îmbibate cu factor de creştere. Pe marginea osului lezat s-a format un strat de ţesut lamelar, ceva asemănător cu o placă terminală care micşorează dimensiunile defectului; în zona defectului osos. Drept surse pentru dezvoltarea acestei plăci au fost marginile defectului cu elemente ale endostului și periostul. În celelalte loturi procesul de regenerare decurge mai lent, comparativ cu termenul precedent, dar este în ascensiune.

În unele locuri se mai determină fragmente mici de autoos spongios, care sunt înconjurate de trabecule osoase – proces de remodelare osoasă. Totodată, pe perimetrul defectului, ţesutul neoformat este mai opac comparativ cu centrul zonei de augmentare. Pe piesele histologice se determină elemente caracteristice matricei extracelulare – un produs al elementelor celulare osteoblastice.

În toate cazurile loturilor test și control trabeculele osoase se vizualizează pe întreg spaţiul vechiului defect osos. Prin urmare, putem conclude că există o continuare a invaziei extensive celulare în defectul osos.

În lotul unde s-a utilizat numai grefă formată din os bovin deproitenizat procesul reparator decurge mai puțin activ decât în lotul unde s-a utilizat și ca factor de creștere celulară moleculele de rhPDGF-BB, dar la finele termenului de supraveghere în regiunea de mijloc se determină o depresiune, care reprezintă o persistenţă a unui defect de os.

Resorbția DBM rămâne un subiect științific controversat. În timp ce dovezile histologice ale resorbției DBM au fost raportate în studiile pe animale [184, 185] și în studiile umane [177], unele studii și rapoarte clinice nu au evidențiat nicio resorbție a DBM după perioada de vindecare, cuprinsă între patru luni și șase ani sau mai mult [178, 179]. În acest studiu, ne-am confruntat cu o dificultate tehnică în secționarea particulelor non-demineralizate de DBM, iar în rezultat, a fost o deplasare a particulelor de la locul aflării în piesa morfologică. Prin urmare, nu am ajuns la o concluzie bine dovedită cu privire la resorbția DBM.

În toate lamelele histologice analizate nu s-a observat nicio urmă de țesut moale în interfață osoasă nou formată. După examinarea tuturor probelor morfologice, s-a ajuns la concluzia că noul os a fost în contact direct cu particulele de DBM, confirmând potențialul osteoconductiv al acesteia (Fig. 3.6).

Nu au fost observate semne clinice de inflamație în timpul vindecării sau în timpul disecției modelelor din prezentul studiu. Deși nu au fost studiate histologic țesuturile moi, o analiză minuțioasă a țesutului dur din diapozitivele histologice nu a ridicat nicio suspiciune cu privire la existența inflamației sau a reacției de tip corp străin. Lipsa reacției de tip corp străin și a inflamației, observată și în alte studii, susține rezultatele prezentului studiu [186-189].

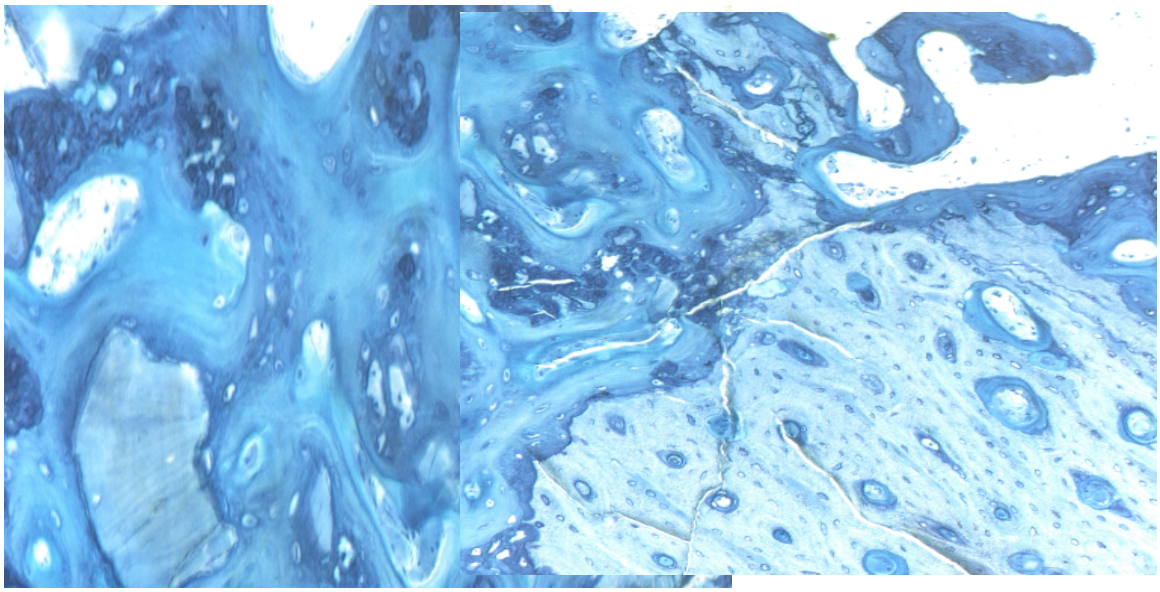

Fig. 3.6. Probă histologică care prezintă interacțiunea dintre DBM și osul nativ. Colorație cu albastru de toluidină, x 20.

Examinările biochimice

Este bine cunoscut faptul că determinarea fosfotazelor alcaline şi acide are un rol important în caracterizarea metabolismului în ţesutul osos. Markerii biochimici ai metabolismului osos permit obţinerea datelor importante privind patogenia osului şi informaţii despre remodelarea osoasă. Fosfotaza alcalină este un marker care reflectă activitatea osteoblastelor (indică prezenţa şi activitatea osteoblastelor în formarea ţesutului osos nou); un alt factor este fosfotaza acidă, care face parte din enzimele lizozomale, fiind concentrată în osteoclaste, care participă la resorbţia osoasă şi asigură hidroliza esterilor hexozofosforici cu eliberarea ionilor-fosfat în mediul acid [3]. Activitatea fosfotazei acide osoase este un marker al resorbţiei osoase (un indicator al activităţii osteoclastelor). Concentraţia acestor substanţe a fost determinată în serul sangvin la animalele studiate în acest lot experimental.

Determinarea activităţii fosfotazei alcaline totale şi osoase s-a efectuat colorimetric, conform următorului principiu: fosfotaza alcalină scindează în mediu alcalin fenilfosfatul cu eliberarea fenolului, care la oxidare în prezenţa 4-aminofenozonei formează un compus complex de culoare roşie. Intensitatea coloraţiei este proporţională cu activitatea enzimei. S-a determinat activitatea fosfotazelor acide cu ajutorul seturilor de reagenţi Elitech [97].

Tabelul 3.1. Rezultatele numerice biochimice la diferite interval de timp sunt prezentate

Lot de studiu	Fosfotaza acidă totală	Fosfotaza acidă osoasă	Fosfotaza alcalină totală	Fosfotaza alcalină osoasă
1-0	6,653	6,398	232,925	160,050
1-2	12,198	11,686	128,975	128,425
1-3	14,928	13,563	241,175	187,000
1-4	18,851	18,169	269,775	198,825
1-5	12,456	14,987	248,783	182,365
2-0	13,904	12,539	186,175	119,625
2-1	7,848	6,653	121,275	69,850
2-2	7,848	7,421	154,550	152,350
2-3	16,634	15,013	210,925	183,975
2-4	14,928	14,757	222,200	148,500
2-5	11,260	10,918	183,425	141,900

1- Lotul de animale test la diferite intervale de timp.

2- Lotul de animale control la diferite intervale de timp.

Concentraţia acestor substanţe a fost determinată în serul sangvin la animalele studiate în acest lot experimental. Preoperator (0) nu s-au documentat diferențe în rezultatele biochimice între animalele de studiu. O oră postoperator (1), datorită traumei osoase chirurgicale, toți parametrii erau crescuți considerabil în animalele test față de animalele control (TAcPh p=0.001, BAcPh p=0.003, TAlPh p=0.021, BAlPh p=0.006). 24 ore postoperator (2) numai TAlPh a crescut considerabil în grupul de animale test (p=0.035)**.** 72 ore după intervențiile chirurgicale (3) toți parametrii au crescut considerabil în grupul test (TAcPh p<0.001, BAcPhp p<0.001, TAlPh p=0.013, BAlPh p=0.024).

După 7 zile de la intervenții (4), diferențe statistice nu au putut fi documentate. După 2 săptămâni TAcPh (p=0.003), BAcPh (p=0.003) și BAlPh (p=0.007) au fost găsite mai mari în animalele din grupul control.

O diferență statistică considerabilă în favoarea animalelor din grupul control a fost documentată la 3 săptămâni postoperator (TAcPH p=0.002, BAcPH p=0.001, TAlPH p=0.001, BAlPh p=0.008). Graficul statistic al valorilor biochimice este prezentat în Fig. 3.7.

În loturile test dinamica creşterii fosfotazelor alcaline este comparabilă, pe când în lotul control curba creşterii acestor fosfotaze este mai lentă. Odată cu mărirea regeneratului şi componentelor celulare osteoblastice în regenerat se atestă o creştere a fosfotazelor alcaline şi o scădere a fosfotazelor acide, ceea ce indică asupra creşterii activităţii şi numărului de osteoblaste şi micşorării activităţii şi numărului de osteoclaste.

Acest fapt corelează şi cu datele histologice care indică o masă osoasă mai mică comparativ cu loturile unde au fost transplantate grefe demineralizate îmbibate cu factori de creştere. Indicii măriți ai activității enzimatice în fazele timpurii pentru grupul test denotă o remodelare intensă la adăugarea factorului de creștere rhPDGF-BB în zona defectului osos.

Rezumând cele afirmate anterior, se poate spune că matricea osoasă deproteinizată cu adaos de factor de creştere rhPDGF-BB stimulează formarea ţesutului osos în spaţiul de reconstrucție osoasă.

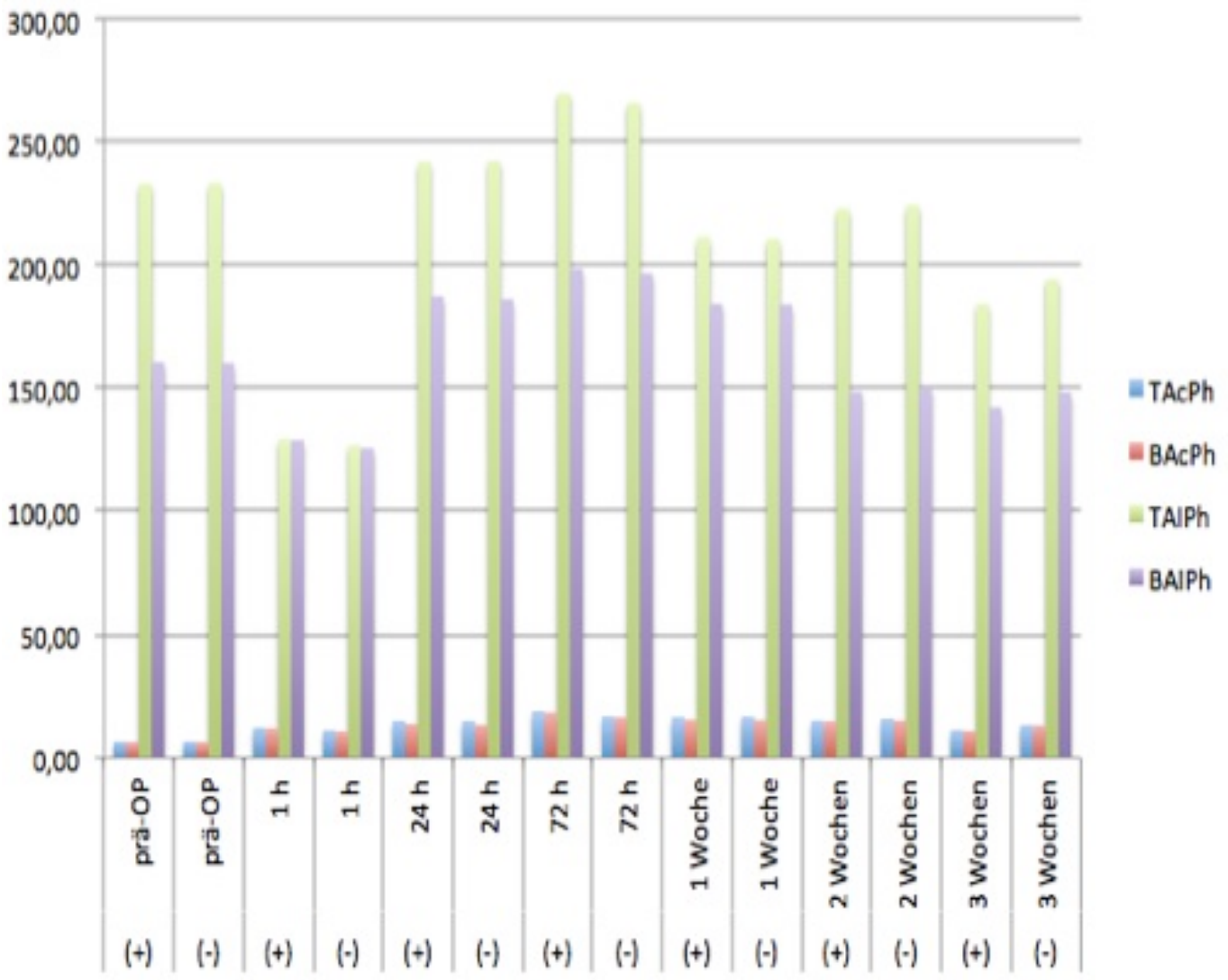

Fig.3.7. Graficul statistic al rezultatelor biochimice

Totodată, folosirea matricei osoase demineralizate solitare are un efect regenerator mai slab, fapt demonstrat de studiile histologice care arată o dezvoltare mai pasivă a ţesutului osteogen în defectul critic al osului tibial. Reprezentând o structură tridimensională, osul bovin demineralizat îmbibat cu factorul de creștere rhPDGF-BB este un bun suport pentru grefele celulare, asigurând creşterea celulelor în interiorul matricei într-un anturaj aproape de cel obişnuit pentru creşterea şi dezvoltarea celulelor osteoblastice.

3.3. Augmentarea osoasă cu implantare dentară simultană folosind biomatrice crestală

După 30 de zile au fost prelevate probe, ce reprezentau sfârșitul vindecării osoase primare [190, 191]. Datorită suprafeței acoperite cu fosfat de calciu, implanturile dentare Bioactive sunt favorabile pentru vindecarea osoasă [194, 195]. Biocompatibilitatea materialului DBM a fost demonstrată într-un studiu anterior și a fost reproductibilă în acest experiment [190]. Datorită structurii poroase a spongiilor DBM, mineralizarea și creșterea osoasă în profunzime au fost rapide. Folosirea materialului bovin a demonstrat biocompatibilitatea procesării DBM în biomateriale osoase xenogenice. Acest studiu pilot furnizează date descriptive valide. De asemenea a fost analizată creșterea verticală a osului marginal mineralizat.

Examinarea histologică

Examinarea prin microscopia optică

S-a determinat o bună osteointegrare a implantului de titan în osul local, în toate probele histologice (Fig. 3.8). Examinarea inelelor de biomaterial format de matrice de substituție a arătat o creștere a țesutului osos în profunzime, cu cea mai mare mineralizare în zona marginală a osului, formând un triunghi de mineralizare de la suprafața osoasă locală către suprafața implantului supracrestal. Structura materialului matricei demineralizate a fost complet înlocuit cu os nou format. Cea mai mare parte a osului matur cu mineralizare avansată a fost observată în triunghiul osos marginal, între corpul implantului supracrestal și marginea orizontală a osului crestal.

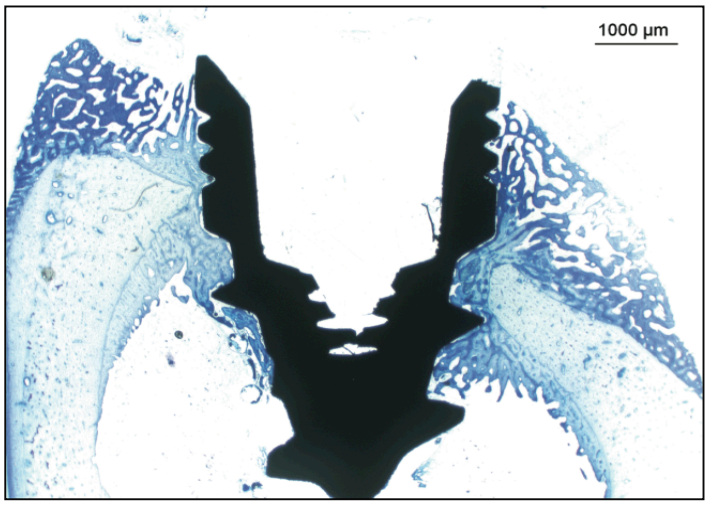

Fig. 3.8. Probă histologică care prezintă vindecarea osoasă avansată și mineralizarea zonei triunghiului marginal, Colorație cu albastru de toluidină (X20)

Examinarea prin microscopie fluorescentă

Examinarea prin metoda de fluorescență a arătat în toate probele prezența țesutului osos nou mineralizat în zona triunghiulară descrisă, precum și la interfața implantului (Fig. 3.9). A fost măsurată creșterea verticală a osului nou mineralizat, marginal. Înălțimea osului mineralizat nou format a fost cuprinsă între 5,1 și 10,4 mm (în medie 6,8 mm), acoperind în totalitate suprafața implantului (Fig. 3.10).



Fig. 3.9. Microscopia fluorescentă evidențiază osul marginal nou format datorită matricei fluorescente (asamblat din mai multe imagini folosind tehnica mozaicii digitale), X20,

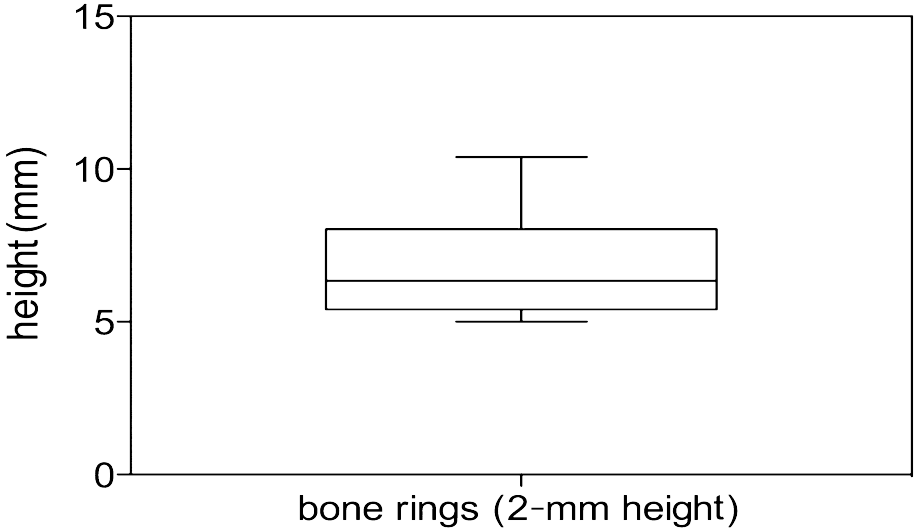

Fig. 3.10. Înălțimea creșterii verticale a osului marginal mineralizat, cu medie și deviație standard

Un studiu anterior pe iepuri a arătat, după 3 luni, o vindecare limitată în cazul grefelor osoase cilindrice autologe, imobilizate prin șuruburi de osteosinteză, indicând o evoluție nesigură a inelelor de os cortical pentru augmentarea verticală, în mai multe publicații cu studii clinice [196]. Acest studiu a raportat în 50% din cazuri vindecare fibroasă la interfață și resorbție fibroasă completă a transplantului osos în 50% din cazuri.

Scopul acestui studiu experimental a fost de a evalua opțiunea tratamentului cu material osos spongios procesat din os xenogen. Rezultatele histologice indică o vindecare osoasă favorabilă în toate cazurile, cu o creștere completă în profunzime a țesutului osos matur. Începerea calcifierii poate fi observată în triunghiul osos marginal, o locație tipică pentru acest proces. Aceste rezultate susțin actualul succes clinic al augmentării osoase verticale cu acest tip de material (date nepublicate) și accentuează importanța unei structuri spongioase, cu pori, ca material folosit pentru augmentarea osoasă verticală.

Blocurile de biomaterial oferă avantaje în comparație cu augmentarea osoasă verticală prin particule [197, 198]. Nu sunt necesare dispozitive medicale de stabilizare, precum ar fi plasa de titan sau membranele consolidate cu metal. Șuruburile de osteosinteză sunt dezavantajele augmentării cu blocuri. Acest lucru poate fi evitat dacă implantul dentar este plasat simultan [199]. Materiale aloplastice, cum ar fi hidroxiapatita, fosfatul tricalcic și altele, sunt prea fragile la forțele tensiunii interne, care rezultă în fractura blocului de material. Folosind biomatrice derivate din DBM, cu rigiditate mecanică sporită, se evită morbiditatea locului donor format în urma recoltării blocurilor osoase autologe.

3.4. Influența membranei de colagen și a factorului de creștere recombinant derivat din trombocite asupra augmentării osoase cu os bovin deproteinizat fixat cu implant

Augmentarea osoasă verticală pentru reconstrucția funcțională și estetică este larg răspândită, deși este criticată stabilitatea pe termen lung a metodei [200]. Prin urmare, studiul histologic a avut scopul de a determina efectul utilizării membranei și a DBM îmbogățite cu rhPDGF-BB asupra vindecării osoase precoce, după augmentarea verticală. La momentul efectuării intervențiilor, acesta era primul studiu experimental care documenta creșterea osoasă precoce după utilizarea augmentării osoase verticale, folosind membrane în combinație cu blocuri DBM încărcate cu rhPDGF-BB și fixate în implant. Schwarz și colaboratorii au efectuat un studiu similar despre defecte cronice ale

crestelor laterale ale mandibulei de câine. Însă trebuie reținut faptul că augmentarea orizontală nu poate fi comparată cu tehnicile augmentării verticale [201].

Osul bovin deproteinizat este un material osos xenogen, cu un grad ridicat de biocompatibilitate, structura sa fiind similară cu cea a osului spongios. După remodelarea lentă în timp a fost descrisă încorporarea în osul nativ, lucru susținut și de rezultatele experimentelor de cercetare anterioare [203]. A fost discutat pe larg că potențialul mare de regenerare a transplanturilor osoase autologe se datorează transferului mai multor tipuri de celule vitale (celule stem mezenchimale, osteoblaste, precum și celulele lor precursoare) și factorilor autologi locali de creștere [204]. O biofuncționalizare suplimentară a DBM, de exemplu cu rhPDGF-BB, este o opțiune apropiată. Nu sunt cunoscute încă detalii despre absorbția și cinetica de eliberare, probabil necontrolată, a rhPDGF-BB în combinație cu blocurile DBM. Bateman și colaboratorii au demonstrat că absorbția *in vitro* a PDGF la transportatorii b-TCP este dependentă de timp și de concentrație. Eliberarea *in vitro* a fost de aproximativ 45%, după 10 zile, mai lentă decât eliberarea *in vivo* [205]. Prin urmare, utilizarea DBM îmbibat cu rhPDGF-BB părea rezonabilă. Pentru a obține un efect evident, în studiu a fost aleasă o doză comparabilă mai mare de rhPDGF-BB.

Actualmente în ingineria tisulară sunt utilizate două strategii de bază: aplicarea factorilor de creștere *in vitro* pe transplant şi invadarea matricei, precum şi regenerarea celulară mitogenă.

Tehnologia ingineriei tisulare şi celulare include mai multe etape:

1. obţinerea materialului ce conține factori de creștere;

3. alegerea suportului adecvat (matrice sau alte structuri tridimensionale care servesc drept transport pentru celule şi le permit proliferarea în direcţia necesară);

4. transplantarea materialului mixt format din matrice și factori de creștere (compozit).

Anumite condiţii locale în care se desfăşoară procesul de reparaţie a osului − irigarea sangvină, oxigenarea etc. − determină direcţia de dezvoltare a acestui ţesut de granulaţie în cartilaj, în ţesuturi osos sau fibros. Ţesutul osos nou-format are punţi extraosoase şi intraosoase de o calitate mai joasă, de aceea restabilirea lui este un proces de durată (luni de zile) şi finalizează cu remodelarea osoasă prin formarea de os lamelar plasat din interior şi din exterior, delimitându-l pe cel spongios [206].

Zona de os nou format (NBA) la locul augmentării

După 3 săptămâni, în grupul 1a, s-a observat o NBA totală medie de 20% (valori individuale pentru animale (SV): 30,3%, 15,9%, 13,8%). NBA în grupul 1b a fost de 16,3% (SV: 24,8%, 16,6%, 7,4%), în grupul 2a - de 35,28% (SV: 39,6%, 32,6%, 33,6%), iar în grupul 2b - de 15,4% (SV: 0%; 30,3 %; 15,9%). Valorile sunt expuse în tabelul 3.2. În grupul 2a s-a determinat o constantă NBA mai mare. După șase săptămâni, în grupul 3a a fost observată o NBA de doar 2,47% (SV: 2,5%; 0%, 4,9%). În grupul 3b, media NBA calculată a fost de 28,5% (SV: 19,8%, 34,9%, 30,7%), în grupul 4a - de 5,3% (SV: 5,1%; 7,5%; 4,4%) și în grupul 4b - de 35.54% (SV: 30,9%, 35,3%, 40,4%). Toate valorile sunt expuse în tabelul 3.2 și Fig. 3.11. Ambele grupuri în care s-au folosit membrane (3b și 4b) au arătat o valoare a NBA mai mare decât grupurile non-membranare (Fig. 3.12). Nu a fost nicio diferență vădită între grupurile 3b și 4b.

După 3 săptămâni, o VBH medie de 1,1 mm (SV: 1,2 mm; 1,2 mm; 1 mm) a fost măsurată în grupul 1a. O VBH de 0,87 mm (SV: 0,7 mm, 0,9 mm, 1 mm) a fost observată în grupul 1b, o VBH de 0,88 mm (SV: 0,7 mm, 0,9 mm: 1 mm) în grupul 2a și o VBH de 0,7 mm (SV: 0mm, 1,1 mm, 1 mm) în grupul 2b. Valorile pentru ambele grupuri sunt expuse în tabelul 3.3 și Fig. 3.13, 3.14. Nu au existat diferențe evidente între grupuri.

După șase săptămâni, în grupul 3a media VBH a fost de 0,4 mm (SV: 0,3 mm, 0,3 mm, 0,6 mm). În grupul 3b - de 2,02 mm (1,6 mm, 2,4 mm, 2,1 mm), în grupul 4a - de 0,62 mm (SV: 0,4 mm, 0,7 mm, 0,8 mm) și în grupul 4b - de 1,87 mm (SV: 1,8 mm, 2 mm ; 1,8 mm). Grupul 3b, precum și grupul 4b (grupuri cu membrane) au avut o constantă VBH medie mai mare decât grupurile non-membranare (Fig. 3.15). Diferența dintre grupul 3b și 4b nu a fost evidentă.

Efectul membranei

După 3 săptămâni, membrana a avut un efect negativ asupra zonei osului nou format (grupul 1a vs. 1b: valoarea medie _3.7% [SV _5.5%; + 0,7%; _6.4%]; grupul 2a vs. 2b: valoarea medie _19.84% [SV _39.6%, _2.3%, _17.7%]). A existat și un efect ușor negativ asupra VBH (grupul 1a vs. 1b: valoarea medie _0.27 mm [_0.5 mm, _0.3 mm, 0 mm]; grupul 2a vs. 2b: valoarea medie _0.18 mm [_0.7 mm; 0.2 mm; 0 mm]).

După 6 săptămâni, a existat o zonă suplimentară de os nou format persistent, în grupul cu membrane (grupul 3a vs. 3b: valoarea medie + 26.02 [SV + 17,3; 34.9, 25.8], grupul 4a vs. 4b: valoarea medie + 30.23 [SV + 25,8; 27.8; 36]). Același efect pozitiv a fost observat și pentru VBH.

Tabelul 3.2. Valorile absolute ale ariei medii de os nou format (%) după 3 și 6 săptămâni.

Termeni	**Grupul**	**Zona de os nou format (%)**
3 săptămâni	**DBM**	20
	DBM+**membrană**	16.3
	DBM+***rhPDGF-BB***	35.27
	DBM+***rhPDGF-BB*****+membrană**	15.43
6 săptămâni	**DBM**	2.47
	DBM+**membrană**	28.49
	DBM+***rhPDGF-BB***	5.31
	DBM+***rhPDGF-BB*****+membrană**	35.544

Tabelul 3.3. Înălțimea osoasă marginală (mm) după 3 și 6 săptămâni

Termeni	**Grupul**	**Creșterea osoasă marginală (mm)**
3 săptămâni	**DBM**	1.14
	DBM+**membrană**	0.87
	DBM+***rhPDGF-BB***	0.88
	DBM+***rhPDGF-BB*****+membrană**	0.7
6 săptămâni	**DBM**	0.4
	DBM+**membrană**	2.02
	DBM+***rhPDGF-BB***	0.62
	DBM+***rhPDGF-BB*****+membrană**	1.87



Fig. 3.11. Probă histologică a unei probe din grupul DBM + rhPDGF-BB după 3 săptămâni. Liniile galbene indică zona de interacțiune dintre hotarul osului nativ și regiunea augmentată. Colorație cu albastru de toluidină, X20.

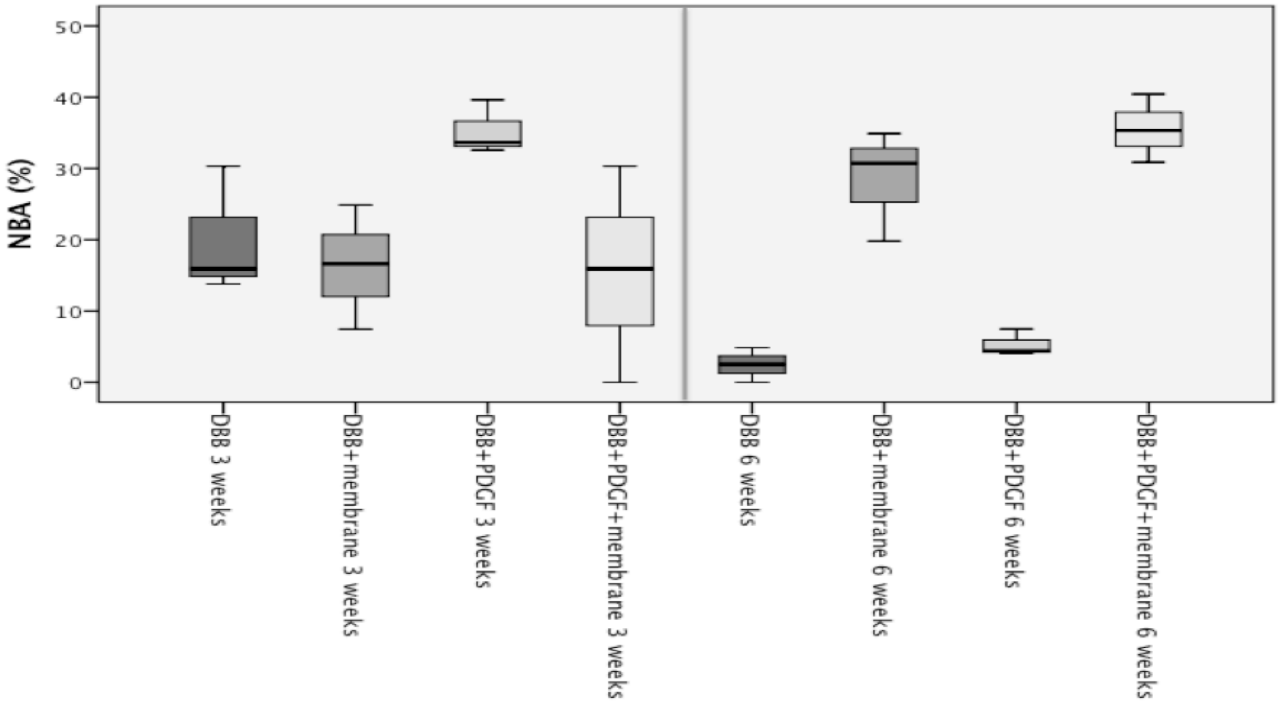

Fig. 3.12. Reprezentarea grafică a zonelor de os nou format (NBA), în diferite grupuri, după 3 și 6 săptămâni

După 3 săptămâni (stânga), nu au fost observate diferențe semnificative statistic, după 6 săptămâni (dreapta), grupurile cu membrană au avut o NBA semnificativ mai mare decât grupurile non-membranare.

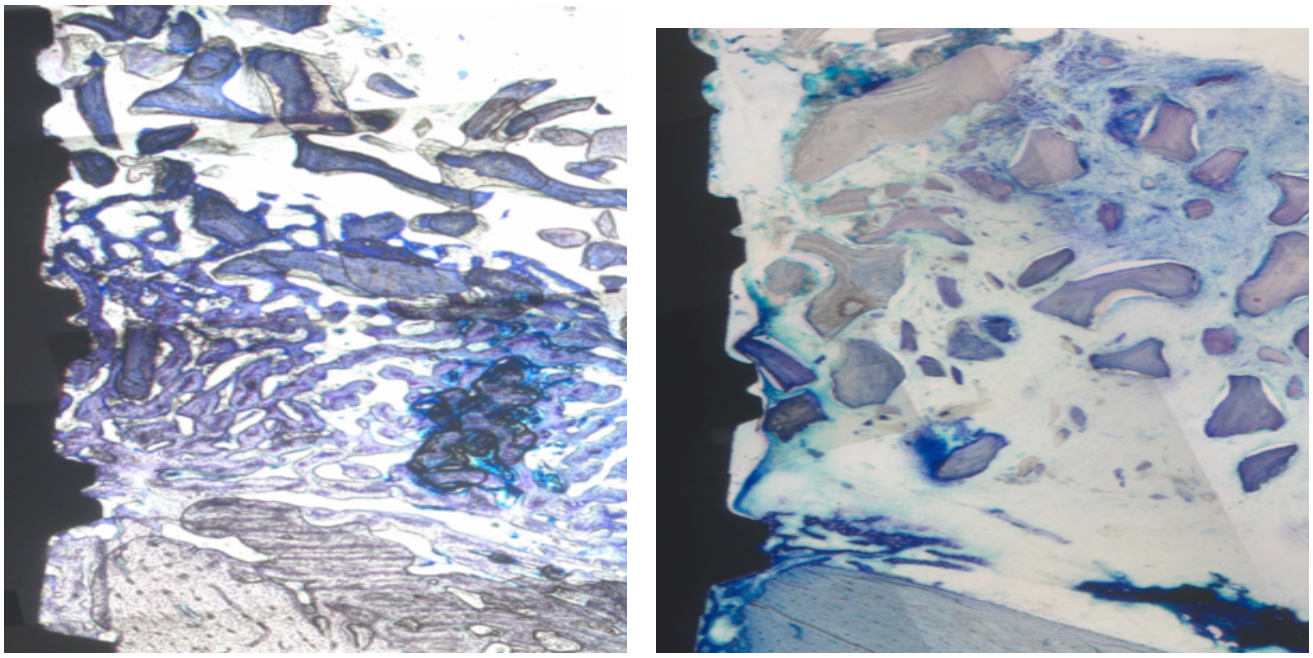

Fig. 3.13. Osul nou format în probele histologice. Colorație cu albastru de toluidină, x20.

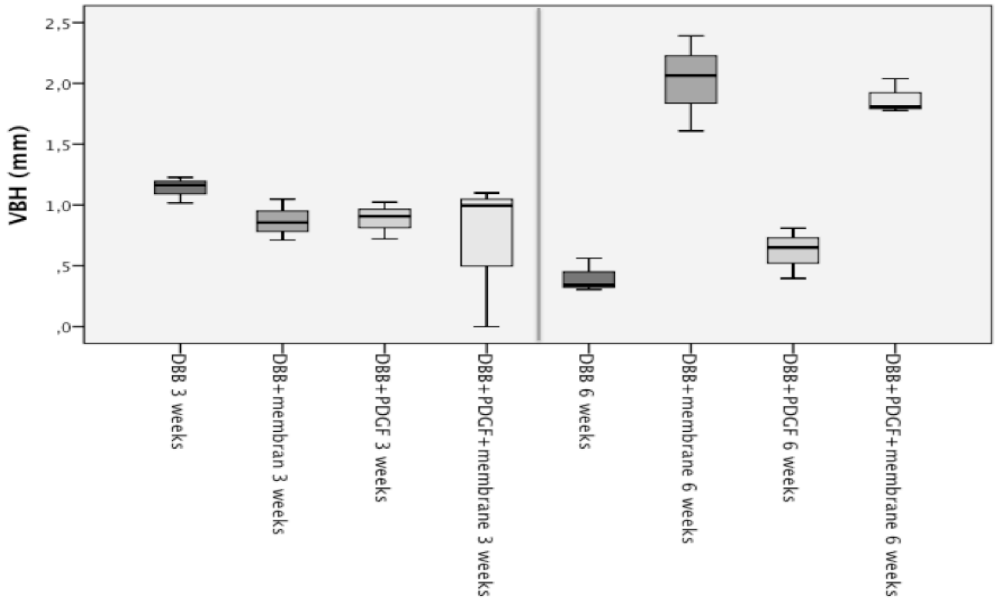

Fig. 3.14. Boxele arată creșterea osoasă marginală (VBH, mm) în diferite grupuri după 3 și 6 săptămâni. DBM + rhPDGF-BB + membrană, precum și din grupul DBM după 6 săptămâni



Fig. 3.15. Formarea regeneratului osos, probă reprezentativă histologic din grupul DBM + rhPDGF-BB + membrană (stânga) și din grupul DBM (dreapta) după 6 săptămâni. Colorație cu albastru de toluidină, X20)

După 3 săptămâni de vindecare, analiza histomorfometrică a dezvăluit că rhPDGF-BB tinde să crească suprafața totală de os nou la locul augmentat. Comparativ cu grupul DBM (NBA medie: 20%), adiția de PDGF-BB aproape a dublat această valoare (medie NBA: 35,27%). Membrana, probabil, a oprit acest efect pozitiv (NBA medie: 15,4%). Chiar dacă valorile arată diferit, acest lucru nu poate fi considerat ca fiind statistic semnificativ.

Apogeul în procesul de regenerare este atins în perioada de 6 săptămâni, fiind posibile două căi de acţiune a factorilor de creştere, utilizaţi în procesul de regenerare: a) grefa cu rhPDGF-BB stimulează celulele recipientului pentru diferenţiere osteoblastică; b) grefa cu rhPDGF-BB se implică nemijlocit în procesul de osteogeneză, prin proliferaţie şi prin diferenţiere în celule osteoprogenitoare care, la rândul lor, se pot diferenţia în osteoblaste.

După șase săptămâni, efectul membranelor asupra reformării volumului de os nou format și a înălțimii osoase verticale pare să mărească efectul factorului de creştere a rhPDGF-BB. Simion și

colaboratorii, la 4 luni după augmentarea verticală a crestei la câini, au observat efectul benefic al matricei osoase demineralizate cu adăugarea de rhPDGF-BB. În studiul lor, cel mai bun efect a fost obținut în cazul fără utilizarea membranei de colagen. S-a concluzionat că membrana exclude celulele osteogene derivate din periost [19]. Aceste constatări sunt în contradicție cu rezultatele prezentului studiu, precum și cu rezultatele actuale privind angiogeneza transmembranoasă precoce [202] și cu succesul raportat de unele studii privind tehnicile de regenerare osoasă ghidată [207]. Schwarz și colaboratorii relatează că membrana de colagen nu a interferat cu inducția osoasă a unui factor de creștere (rhBMP-2) [202].

Rezumând studiul dat, separarea periostului (furnizarea resurselor esențiale de celule pentru formarea osoasă mediată de rhPDGF-BB) nu a influențat într-un mod negativ formarea precoce a osului nou [202]. Rezultatele susțin ipoteza că membrana de colagen ar putea în primul rând exclude vascularizația și creșterea în profunzime a celulelor osteoprogenitoare din periost. Funcțiile suplimentare presupuse ale membranei, cum ar fi stabilizarea cheagului de sânge și de a ține la distanță celulele nedorite ale țesuturilor moi, nu par a stimula creșterea precoce a osului [208]. Prin urmare, din cauza funcției de barieră a membranei, efectul precoce al rhPDGF-BB + DBM + membrană asupra formării osoase nu diferă de cel din grupul non rhPDGF-BB. După 6 săptămâni, ar fi avut loc o neovascularizare transmembranară cu mineralizarea mai mare a osului nou și o biodegradare a respectivei membrane de colagen. Prin urmare, după 6 săptămâni, efectul pozitiv al membranei a fost evident. Acest fapt este în contradicție cu rezultatele obținute de Rothamel și colaboratorii, dar acest grup de cercetători a utilizat o membrană de colagen dublă cu o funcție de barieră prelungită, în comparație cu membrana subțire din studiul nostru [208]. Un dezavantaj al utilizării membranelor poate fi considerat faptul că o expunere precoce a membranelor de colagen la mediul oral poate compromite rezultatul din cauza unei infecții sau din cauza dezintegrării rapide. Această complicație este încă foarte des întâlnită [205]. Jensen și Terheyden au declarat că incidența dehiscenței țesuturilor moi a fost mai mare în cazul utilizării membranelor neresorbabile decât a membranelor resorbabile [209].

Studiile anterioare nu au putut evedenția o diferență între VBH în blocurile DBM sau blocurile DBM pretratate cu BMP sau VEGF [203, 206]. Aceleași concluzii au fost obținute și în prezentul studiu, după șase săptămâni nu s-au observat diferențe semnificative între grupul DBM și grupul DBM + rhPDGF-BB.

Noua VBH s-a determinat a fi din zona de contact a materialului inserat. Acest lucru subliniază încă o dată necesitatea contactului direct a transplantului cu osul pentru o augmentare de succes [206] și subliniază importanța substituenților osoși implant-fixați. Mai mult decât atât, a fost observat un efect suplimentar al suprafețelor de implant asupra osificării inițiale. Acest lucru este în concordanță cu studiile anterioare [208]. Recent, V. Fală a demonstrat în model experimental că procesul de osteogeneză timpurie era mai pronunțat în defectul plombat cu Bio-Oss, îmbogățit cu BioR. Radiologic și histologic s-a confirmat că Bio-Oss-ul este biocompatibil și are o citotoxicitate joasă [210]. Studiile pe șobolani realizate de G. Granciuc au relevat că administrarea subcutană a compușilor de zinc și vanadiu are proprietatea de a spori activitatea de remodelare osoasă [211].

3.5. Sinteza rezultatelor capitolului 3

Rezultatele histomorfometrice indică faptul că procesele chimice de pe suprafața bioactivă a implanturilor dentare acoperite cu CaP pot asigura efecte sinergice pentru formarea osoasă peri-implantară. DBM este un material osteoconductiv atunci când este folosit pentru a regenera defecte mici, de până la 2 mm. Această tehnică ar putea fi aplicată clinic pentru regenerarea postextracțională, înainte de implantare.

Augmentarea osoasă complexă, folosind ca matrice biologică DBM cu sistem poros interconectat, cu o structură spongioasă, combinată cu plasarea simultană a implantului dentar, este de succes în modelul experimental. Aceasta determină o bună creștere osoasă în profunzime a matricei osoase și osteointegrarea implantului dentar.

Adăugarea de rhPDGF-BB la blocurile DBM are un potențial de a spori formarea osoasă precoce pentru augmentarea complexă și utilizarea unei membrane în această fază timpurie nu are niciun beneficiu sau chiar micșorează formarea osoasă, probabil prin reducerea aprovizionării vasculare necesare. RhPDGF-BB are un efect local suplimentar.

4. STUDIUL CLINIC RETROSPECTIV CU UTILIZAREA IMPLANTURILOR DENTARE ÎN AUGMENTAREA OSOASĂ ÎN ATROFIILE PROCESULUI ALEVOLAR AL MANDIBULEI

4.1. Caracteristica stabilității primare și secundare a implanturilor dentare

Progresele în cercetarea și dezvoltarea a noi biomateriale și îmbunătățirea tehnicilor chirurgicale au dus la o creștere continuă a utilizării implanturilor dentare în tratamentul edentațiilor. Succesul pe termen lung al implanturilor dentare depinde în mare măsură de gradul de osteointegrare în osul edentat. Volumul osului este adesea redus din cauza timpului prelungit după pierderea dintelui, înainte de plasarea implantului, sau din alte cauze enumerate în capitolele precedente. După extracția dentară o pierdere medie de țesut osos a osului alveolar de 1,5-2 mm (vertical) și 40% -50% (orizontal) are loc în termen de 6 luni. Cele mai multe modificări atrofice ale procesului alveolar au loc în primele 3 luni de la pierderea dintelui. În cazul în care niciun tratament nu este asigurat pentru a restabili pierderea dentară, atrofia osoasă continuă, ajungând până la 40% - 60% din volumul pre-extracțional. Aceste modificări au loc în primii 3 ani de la instalarea edentației [28]. Atrofiile osoase reprezintă o mare provocare pentru instalarea implanturilor dentare și de asemenea pot determina rata de succes și supraviețuire a acestor implanturi.

Influența proprietăților suprafeței implanturilor dentare asupra formării interfeței dintre implant și țesutul osos înconjurător este bine cunoscută și documentată [221]. Cu toate că nu există nici o dovadă a superiorității unei suprafețe față de alta, în raport cu rata de succes pe termen lung, totuși este dovedit că suprafața implantului dentar joacă un rol important în fazele timpurii de osteointegrare [222].

Suprafața bioactivă acoperită cu CaP a fost studiată intensiv preclinic și recent s-au demonstrat rezultate benefice în remodelarea osoasă inițială și timpurie [223]. Studiile clinice care compară suprafețele bioactive de CaP sunt contradictorii, însă toate se rezumă la efectele benefice ale CaP în fazele postoperatorii. Studii clinice referitor la relația dintre aceste suprafețe și materialele de augmentare osoasă nu au fost relevate [224].

Prin urmare, în acest studiu retrospectiv de cazuri clinice s-au evaluat parametrii clinici și paraclinici ai implanturilor dentare bioactive CaP, instalate concomitent cu augmentarea ghidată în sectoarele edentate și atrofiate de mandibulă [173].

De asemenea s-a observat și beneficiul metodei clasice de regenerare osoasă ghidată a defectelor osoase imediat postimplantare. Problema de bază, ce determină succesul acestei metode, este determinată de două aspecte de bază ce impun dificultăți în crearea și menținerea spațiului unde este nevoie ca osul să regenereze. Primul factor este cauza acestei atrofii. Etiologia diversă (trauma, infecții, suprasolicitarea cu proteze dentare) duce la o regenerare necompletă și inmatură osoasă. Aceste schimbări pot avea un caracter mitogen și pot influența de asemenea tehnica chirurgicală de regenerare osoasă ghidată. Al doilea factor este regenerarea sporită a țesuturilor moi ale cavității bucale în urma traumei. Această regenerare sporită de asemenea poate compromite zona osoasă augmentată [20, 21].

Pentru a evita dificultățile de menținere a spațiului biologic, tehnica de regenerare osoasă ghidată impune folosirea membranelor de barieră în combinație cu materiale de augmentare osoasă, care au o rată de resorbție scăzută, ca în cazul xenografei formate din matricea osului bovin deproteinizat.

Regenerarea ghidată, denumită anterior regenerare osteofilică, a fost utilizată pe larg, începând din 1965, în legătură cu augmentarea osoasă în caz de traumatizme mari și defecte osoase în urma intervențiilor în patologiile oncologice. Efectul membranei depinde de mărimea microporilor din suprafața acesteia. Actualmente sunt folosite membrane resorbabile din colagen cu marimea porilor de 0,5 μm, ce nu permit invadarea precoce a țesutului fibros în regiunea grefată [19-22]. După resorbția membranei de colagen, celulele ce derivă din periost vor completa regenerarea osoasă.

Schema biologică [163] a acestei tehnici bazate de augmentare este prezentată în Fig. 4.1.

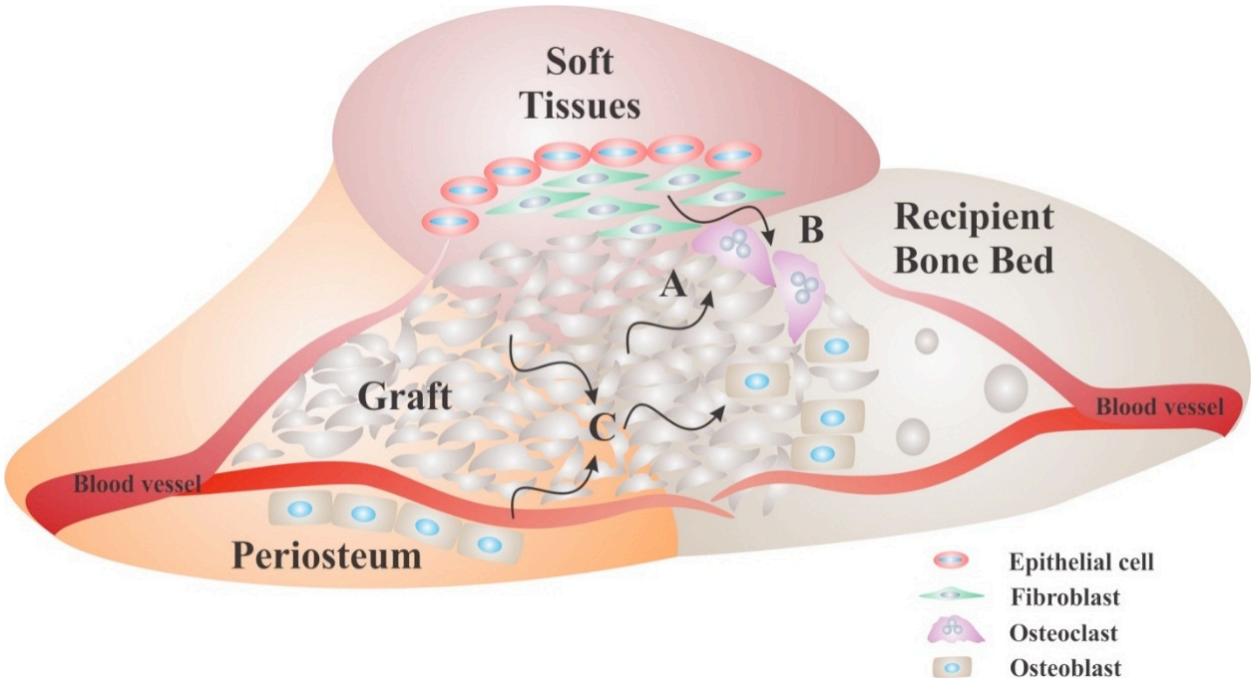

Fig 4.1. Schema biologică a unei zone osoase augmentate: Blood vessel – vas sangvin; Graft – grefă; Soft tissues - țesuturi moi; Recipient bone bed – osul native [163]

A – zona de formare a osteoclastelor;

B – zona de formare a osteoblastelor;

C – zona de acțiune a factorilor de creștere vasculari;

Utilizarea acestei tehnici moderne de reconstrucție osoasă permite o regenerare controlată fără să apară cicatrici ale țesuturilor moi ce pot invada zona augmentată, care pot duce la formarea țesutului fibros conjunctiv în loc de o remodelare osoasă.

Ca urmare a acestei intervenții, fibrele de colagen și vasele sangvine invadează spațiile formate de granulele substituentului osos demineralizat– DBM și spațiile dintre grefă și osul gazdă. Fibrele de colagen servesc drept cale de ghidaj pentru formarea capilarelor și formarea osului nou între suprafața implantului și zona augmentată [15, 20]. Beneficiile de utilizare a xenografei demineralizate DBM în situațiile clinice ce impun regenerarea osoasă ghidată în atrofiile procesului alveolar inferior [28, 136, 137] pot fi sistematizate prin următoarele constatări:

1. DBM este un material steril, biocompatibil, ce nu induce riscuri de infecții;
2. DBM reprezintă o matrice deproteinizată și demineralizată, de aceea nu induce reacții imunologice;
3. Suprafața rotundă și regulată a granulelor de DBM scade riscul de iritare mecanică a țesuturilor înconjuratoare și reduce reacția postoperatorie de inflamație;

4. Rezistența și stabilitatea mecanică a DBM previne degradarea timpurie a biomaterialului și astfel se evită activitatea necontrolată a macrofagelor;

5. DBM este integrat în osul nativ fără incapsularea țesutului conjunctiv în zona augmentată.

Conform datelor rezultate din experimentele preclinice in vivo, adaosul de la acest complex al factorului de creștere rhPDGF-BB ar influența pozitiv migrarea osteoblastelor și ar favoriza angiogeneza în zona de augmentare a defectului osos. Însă aplicarea acestui factor în chirurgia orală și maxilo-facială este de abia în faza experimentală și studiile clinice nu pot avea actualmente [117, 139, 144, 163, 199, 222].

Analiza retrospectivă a permis sistematizarea unui algoritm folosit în implantarea dentară și regenerarea osoasă ghidată de contur concomitentă:

1. Anestezie loco-regională și infiltrativă bucală;
2. Aprecierea grosimii mucoasei pe mijlocul crestei alveolare cu acul de la seringă;
3. Incizia mucoperiostului pe mijlocul crestei alveolare cu continuare în mucoasa procesului alveolar vestibular;
4. Decolarea mucoperiostului din partea vestibulară și orală cu ajutorul decolatoarelor periostale;
5. Aprecierea grosimii și reliefului osos cu ajutorul osteometrului orizontal;
6. Forarea osului atimatizată folosind racier abundentă cu soluție sterile NaCl 0.9% la temperature camerei;
7. Aprecierea și documentarea grosimii pereților neoalveolei cu ajutorul osteometrului vertical și orizontal;
8. Inserarea implantului dentar cu determinarea forței finale de inserare cu ajutorul cheii dinamometrice (N/cm);
9. Aprecierea defectului de contur postimplantar;
10. Crearea prin forare a orificiilor osoase vestibulare pentru a obține o microhemoragie;
11. Secționarea periostului de mucoasă vestibulară cu ajutorul bisturiului și foarfecelor chirugicale curbate;
12. Avivarea marginilor plăgii linguale;
13. Augmentarea osoasă cu particule de os bovin demineralizat;
14. Ajustarea membranei resorbabile de collagen pentru a acoperi în totalitate zona de

augmentare;

15. Fixarea etanșă, la necesitate, a membranei de colagen cu șurubul de acoperire în implant și aplicarea deasupra zonei augmentate;
16. Sutura plăgii fără tensiune cu fire neresorbabile, combinând tehnica în saltea și cea cu fire separate.

Pentru a evalua clinic interferența între implant și os sunt folosite metode invazive (invers torque) și non-invazive (Osstell – ISQ și analiza Periotest). Aprecierea indicilor ISQ și utilizarea dispozitivului Periotest pentru documentarea stabilității primare (biologice) și secundare (mecanice) a implanturilor dentare arăta rezultate notabile științifice [218-220].

Perioada de observare clinică a fost divizată în trei etape: postoperator, la 6 și 12 luni după instalarea implanturilor dentare. Stabilitatea primară și secundară a fost documentată cu ajutorul dispozitivelor Osstell Mentor și Periotest.

Datele aparatului Osstell (ISQ) au fost colectate imediat după inserția implanturilor dentare (Fig. 4.2) și după 6 luni, la etapa de protezare. Datele examinării cu aparatul Periotest s-au obținut, în toate cazurile, imediat după o intervenție chirurgicală, după 6 și 12 luni. Au fost documentate valori mai mari de ISQ după 6 luni de vindecare, comparativ cu valori după intervenția chirurgicală. Datele numerice pentru Periotest au crescut în perioada primelor 6 luni și au rămas constante după 12 luni de examinare. Aceste valori indică o vindecare timpurie benefică în raport cu remodelarea osoasă față de implant.

Procedurile de testare a stabilităților primare și secundare cu aparatele Periotest și Osstell nu au indus erori, dificultăți în documentarea și evaluarea statistică, nu au impus complicații ce ar putea influența negativ osteointegrarea implanturilor și procesul de vindecare. Aceste tehnici sunt sigure din punct de vedere tehnic în astfel de situații clinice.

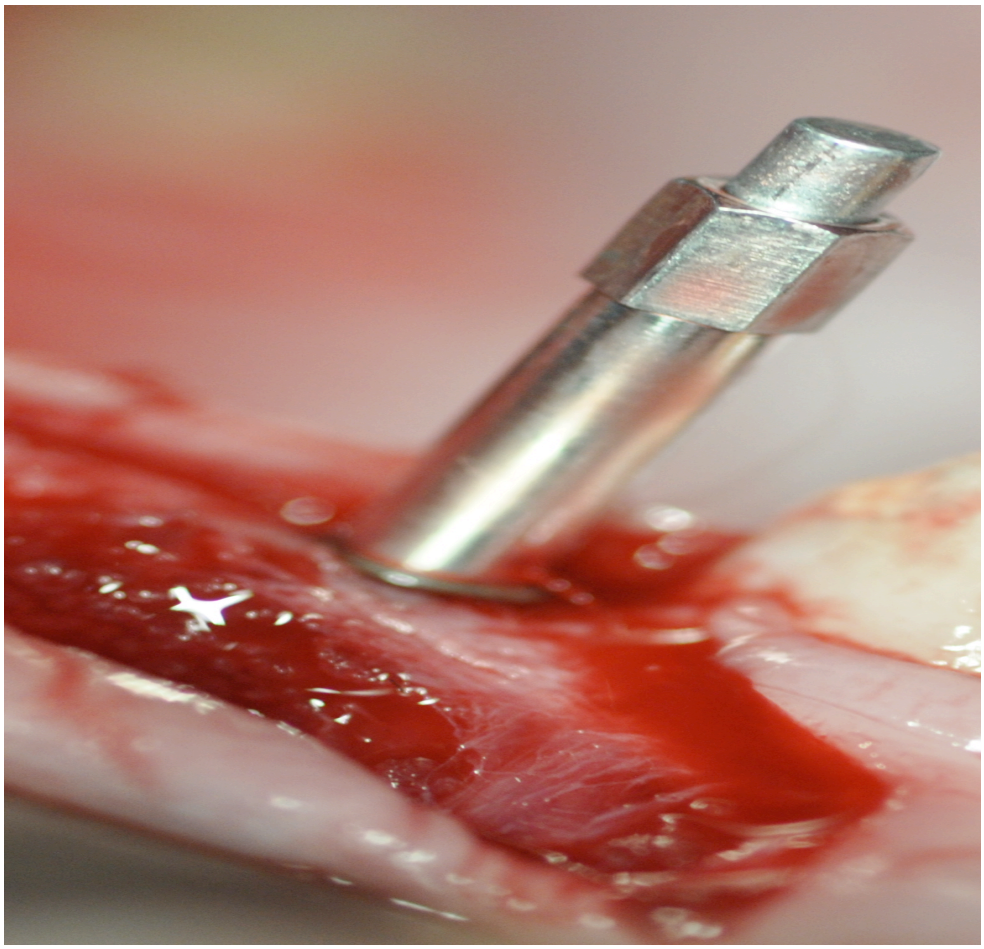

Fig. 4.2. Imagine clinică a transductorului aparatului Osstell fixat de implant

Valorile medii Osstell ale implanturilor dentare la 6 luni postoperator, înainte de încărcarea protetică, au constituit 59,1 ISQ (41-72, SD 5.7), comparativ cu valoarea medie de 63,1 (56-73; SD 3.5) imediat după inserarea implanturilor.

Valorile medii de analiză, cu ajutorul aparatului Periotest, imediat după inserarea implanturilor au constituit: -3.64 (-8 până la 3; SD 2.14). După 6 luni de vindecare, la faza de inserare a abutmentului de vindecare gingivală valoarea medie Periotest a fost -4.74 (-8--1; SD 1,57). Valoarea medie pentru analiza Periotest după 12 luni postoperator a fost -4.75 (-8 - + 2; SD 1,57).

Diferența observată între stabilitatea implanturilor dentare se poate explica prin faptul că procesul alveolar inferior atrofiat poate avea o densitate osoasă diferită de la caz la caz. Această diferență este determinată de etiologia acestor defecte osoase, precum și de alți factori, precum: timpul scurs de la extracția dentară, trauma și metoda extracției, prezența unor procese inflamatorii,

traume sau tumori. De asemenea procedura de inserare a implanturilor, precum și aplicarea metodelor de augmentare duce la schimbarea calității osoase, fapt ce se răsfrânge și asupra stabilității secundare a implanturilor.

Rezultatele studiului arată un cuplu de inserție pentru acest sistem de implanturi cu proprietăți autofiletante cu valori între 10 - 50 Ncm.

În osul de calitate clinică densă (D1) s-a documentat cea mai mare forță de inserare a implanturilor, având în medie un cuplu cu 47,7 Ncm (40-50; SD 3.1). O diferență statistică semnificativă ($p < 0,0001$; Fig. 4.3) s-a observat între forță de inserție și calitatea osoasă:

- os D1- forța medie de inserție de 47,7 Ncm, 5.5 % din cazuri;
- os D2 – forța medie de inserție de 37,6 Ncm (30-45; SD 2,96), 39,2% din cazuri;
- os D3- valoarea medie a cuplului de inserție de 30 Ncm (15-35; SD 3.7), 40,2% din cazuri;
- os de densitate moale D4 – cuplu mediu de inserție 21 Ncm (10-25; SD 3.3), 15,1% din cazuri.

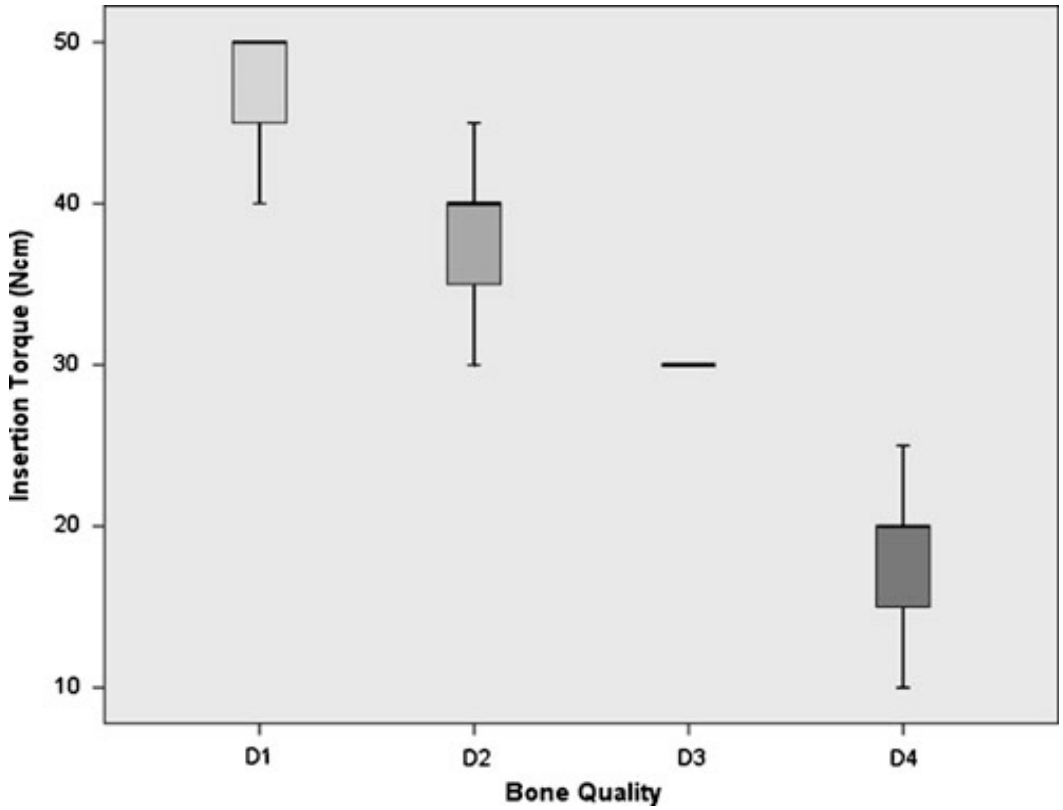

Fig. 4.3. Reprezentarea grafică a relației între forța de inserare a implanturilor dentare și densitatea osoasă

Cel mai mare cuplu a fost obținut în regiunea anterioară a mandibulei cu valoarea medie de peste 40 Ncm.Valori medii clinic favorabile 33 și 34 Ncm au fost documentate în sectoarele posterioare ale mandibulei.

O diferență statistică semnificativă (P <0,0001) a fost estimată în ceea ce privește diametrul implantului și forța de inserție: cele mai mari valori au fost notate pentru implanturile cu diametrul de 3,3 mm, (40-50 Ncm), 3,75 mm (30-35 Ncm), 4,2 mm (25- 35 Ncm) și respectiv 4,7 mm (30-40 Ncm). Lungimea implantului nu a influențat valorile statistice. Aceasta poate rezulta din faptul că în toate cazurile, cel puțin 2/3 din suprafața implantului era instalată în os, fapt ce nu necesita augmentare ghidată, astfel obținându-se același tip de fixare primară în regiunea apexului implantului.

Datele din literatura de specialitate raportează o forță medie de inserție pentru implanturile fără proprietăți de autofiletare de 28.8 Ncm și de 25.9 Ncm pentru implanturile autofiletante [225]. Rezultatele sistemului de implanturi autofiletante NobelActive demonstrează un cuplu final de inserare de la 15 la 70 Ncm în zonele procesului alveolar inferior [226]. În orice caz, rezultatele depind de asemenea de calitatea osoasă, zona edentată a mandibulei, precum și de tehnica chirurgicală folosită pentru implantare. Alsaadi și coautorii au notat ca pentru 761 implanturi autofiletante Ti-Unite MK-III forța medie de inserție a fost de 40 Ncm pentru os de tipul I și II, 22 Ncm - pentru os de tipul III și 17 Ncm - pentru os de tipul IV [227]. Grupul de cercetători condus de Akca raportează pentru implanturile ITI Straumann și Astra Tech inserate în sectoarele posterioare ale mandibulei valori ale forțelor de inserție de 57.58 și respectiv 68.53 Ncm [228].

4.2. Caracteristica criteriilor care determină rata de supraviețuire și de succes a implanturilor dentare

În coordonanță cu constatările internaționale, schimbările osoase la nivelul peri-implantar sunt un parametru esențial pentru a descrie starea actuală a implantului și rata de succes și de supraviețuire a implantului dentar.

În acest studiu radiografiile panoramice au fost examinate. Evaluarea potențială a schimbărilor osoase, precum și posibilitatea de a obține valori veridice statistice pe baza imaginilor radiologice reprezintă metode de încredere în cercetarea clinică [177]. Bazându-se pe disponibilitatea imaginilor bidimensionale, numai zonele meziale și distale ale implanturilor au putut fi interpretate (Fig. 4.4 și 4.5).

În total, după 6 luni de la instalarea implanturilor dentare, valoarea medie documentată pentru pierderea de masă osoasă în regiunea corticală alveolară a fost de 0,051 mm. După 12 luni, o apoziție cu valoarea medie de 0.016 mm a fost observată. Din datele sistematizate se poate observa o diferență statistică esențială între valorile resorbțiilor și apozițiilor osoase atestate la implanturile instalate concomitent cu regenerarea osoasă ghidată (Fig. 4.6). Din cauza discrepanței matematice, această diferență statistică nu permite trasarea anumitor concluzii clinice.

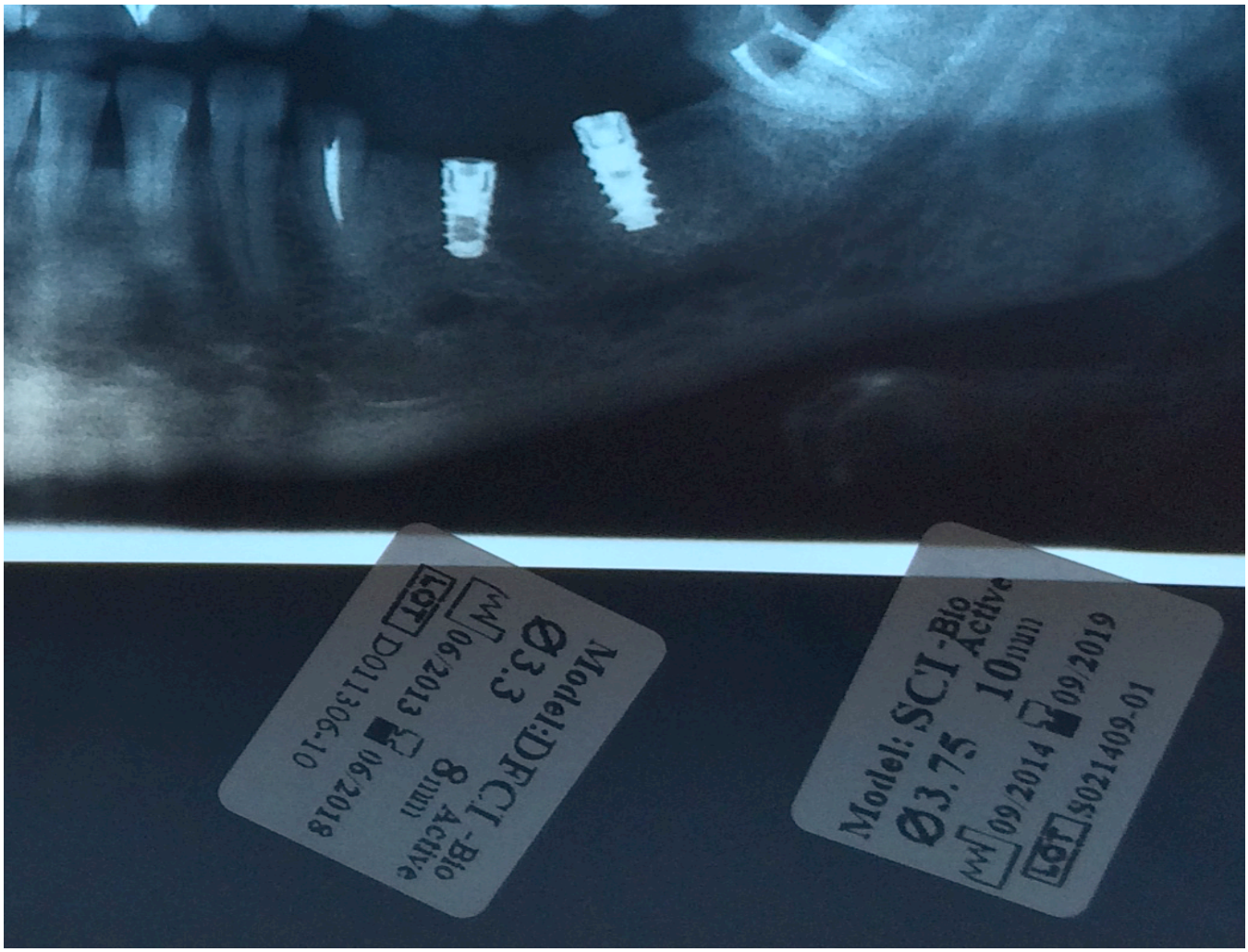

Fig. 4.4. Imagine radiologică imediat după inserarea implanturilor dentare

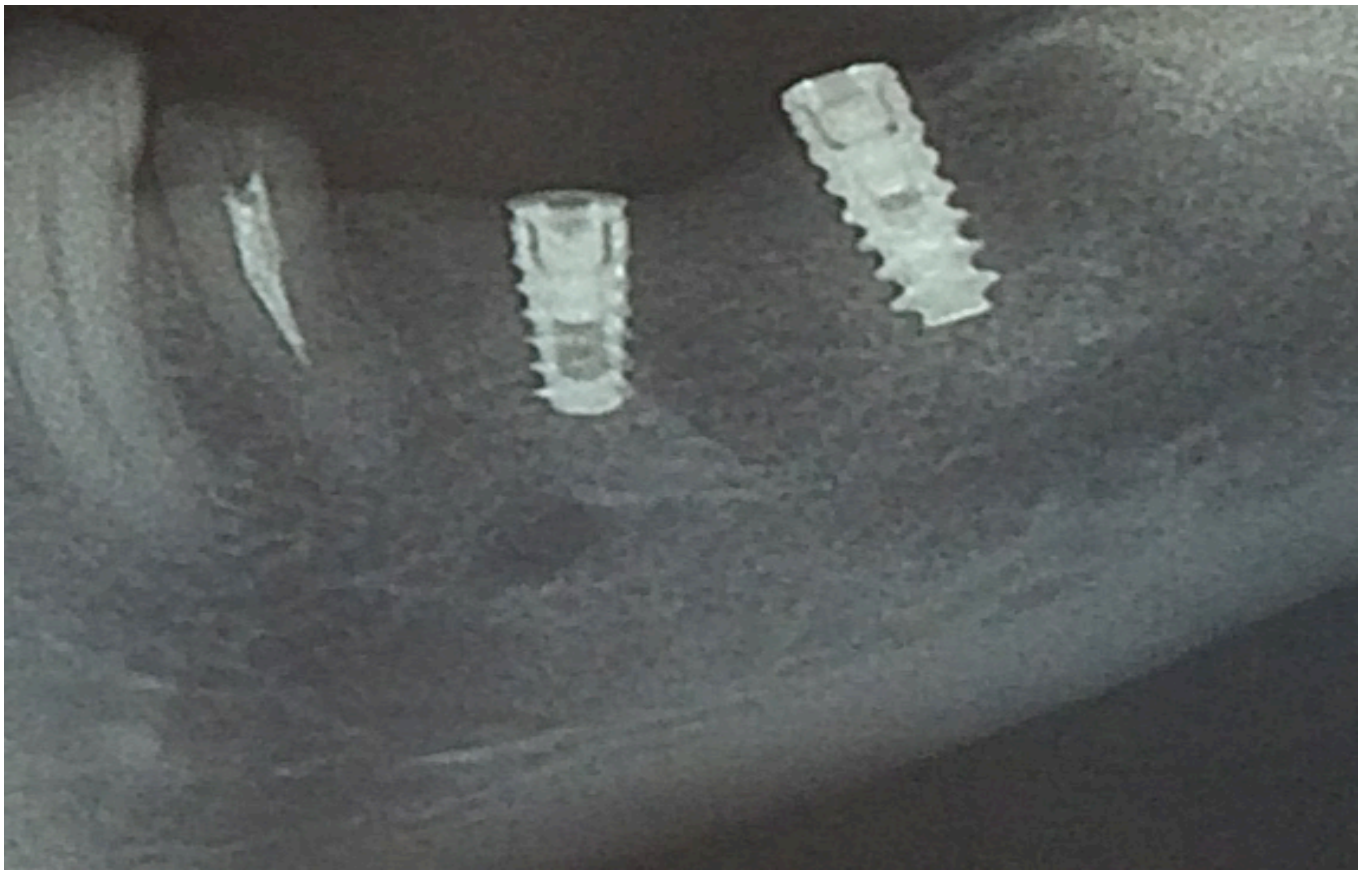

Fig. 4.5. Imagine radiologică la 6 luni după inserarea implanturilor

Remodelarea osoasă de asemenea ar putea fi influențată în cazurile în care, la etapa a doua chirurgicală, platforma implanturilor este acoperită de os. În aceste cazuri, crearea lambourilor mucoperiostale pentru înlăturarea substratului osos ce acoperă platforma implantară ar putea conduce la dereglarea aportului sangvin, iar raclajul osos impune inițierea unui proces de remodelare posttraumatică ce se poate răsfrânge negativ asupra nivelului osos peri-implantar în timp și, respectiv, a spațiului biologic. Astfel, apozițiile osoase ce conduc la acoperirea parțială sau totală a platformei implantare nu pot fi considerate drept avantaj sau succes obținut pe parcursul perioadei de vindecare [217]. Crearea acestor lambouri de asemenea influențează negativ când în același sector întâlnim concomitent situații de apoziție și resorbție osoasă la diferite implanturi (Fig.4.7)

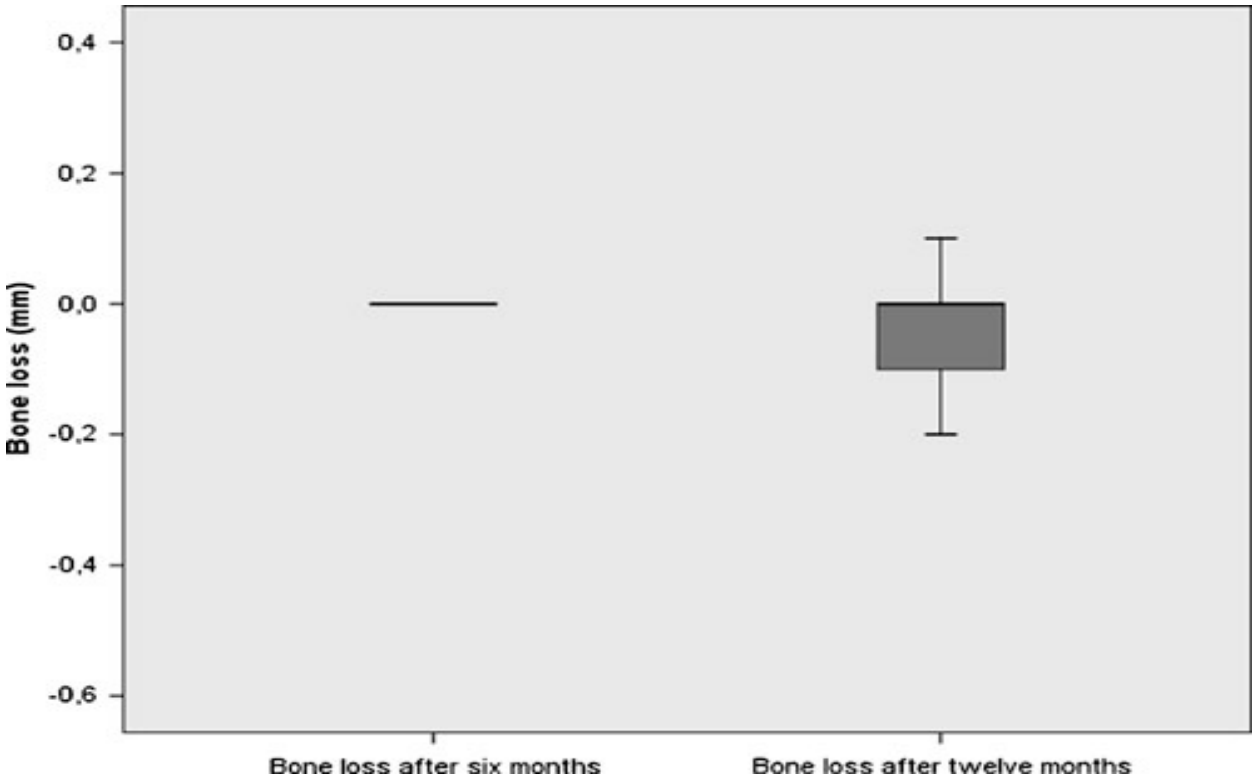

Fig. 4.6. Remodelarea osoasă peri-implantară

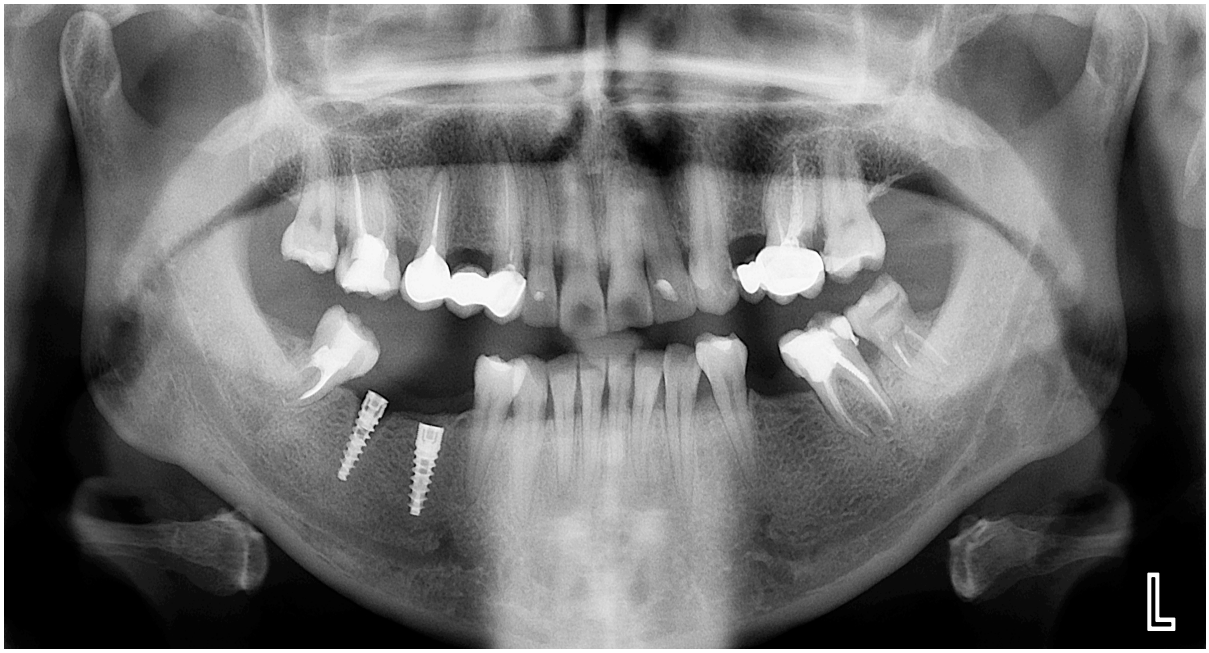

Fig. 4.7. Imagine radiologică – resorbție și apoziție de os în raport cu platforma și corpul implantului

Pe unele imagini radiologice de asemenea se vizualizează particule de os demineralizat folosit în procedurile de augmentare, ce denotă faptul că materialul DBM nu era resorbat complet la a doua etapă chirurgicală (Fig. 4.8).

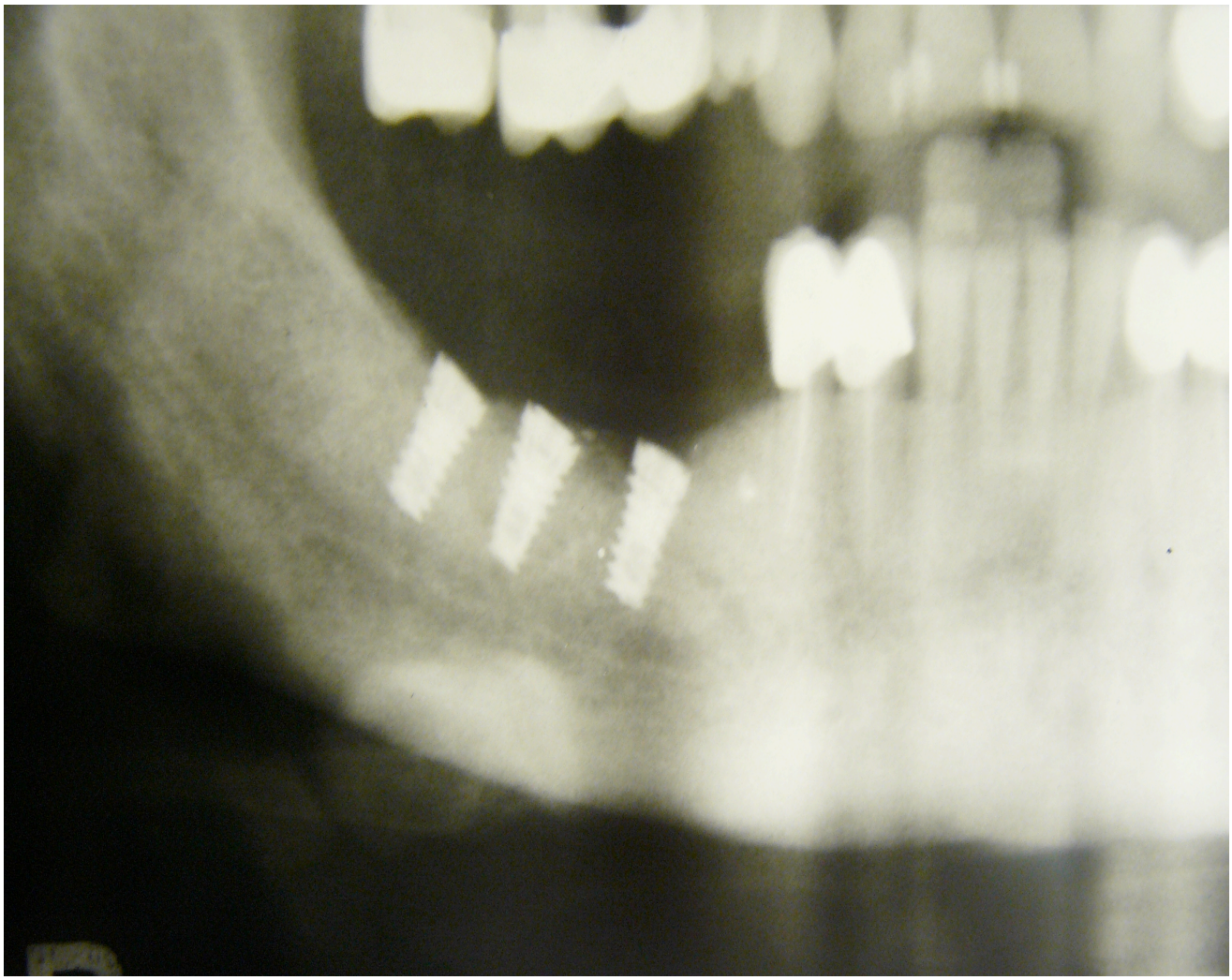

Fig. 4.8. Imagine radiologică la a 2-a etapă chirurgicală unde se vizualizează particule de DBM.

În cele mai multe cazuri (73.9%) s-a documentat țesut gingival normal. În 23.9% cazuri s-a depistat o inflamație avansată. Scorul moderat de inflamație a putut fi calculat în 8.4% cazuri.

Rezultatele au arătat că numai în 11.3% cazuri s-a putut provoca o ușoară sângerare peri-implantară (gradul 1). Mucoasa peri-implantară este definită ca țesut cicatriceal cu rezistență redusă față de colonizarea bacteriană [228]. Procesele de sângerare sunt considerate ca simptome de mucozită peri-implantară [211] care sunt raportate în general la 50% din toate implanturile instalate [229].

În acest studiu procesele de sângerare au fost măsurate în concordanță cu patru grade definite de Mühlemann [216]. Cu toate că pot avea loc posibile daune iatrogene - induse prin sondare [109], pare a fi mai rezonabil de a lua în considerare doar reacțiile de gradul 3 și 4, ca o dovadă a unei afecțiuni mai severe.

Ratele de supraviețuire și de succes

20 de implanturi dentare (15.8% din cazuri) au fost înlăturate din cauza inflamației severe în primele patru săptămâni postoperator. Implanturile au fost inserate în mediu după 3,3 ani (1-9 ani) după extracțiile dentare. Toate implanturile au fost inserate în regiunea molarilor inferiori. Diametrul implanturilor a variat între 3,3 și 4.2 mm, iar lungimile între 6 și 10 mm (Tabelul 4).

Tabelul 4.1. Repartizarea numărului de implanturi după diametru și lungime

Diametru (mm)	**Număr**	**Lungime (mm)**	**Număr**
3,3	3	6	2
3,75	10	8	12
4,2	7	10	6
Total	**20**		**20**

Toate implanturile au fost inserate în os moale D4 cu stabilitatea primară mai mică de 15 Ncm. Valorile Periotest erau în mediu de + 2 și datele ISQ Osstell de – 47. Dinții prezentau depuneri avansate de tartru dentar, iar gingiile sângerau la o sondare ușoară. Aceste semne indică o deficiență în igiena dentară. Toți pacienții erau fumători.

Imaginile radiologice au evidențiat zone de radiotransparență peri-implantară, ce indicau un proces de distrucție osoasă. Implanturile eșuate prezentau mobilitate de gradul 2-3. Implanturile au fost înlăturate sub anestezie locoregională, au fost deșurubate manual. Implanturile prezentau în treimea superioară o masă dură de substanță albă-surie (Fig. 4.9).



Fig. 4.9. Imagine după înlăturarea imediată a implantului dentar din regiunea unde a eșuat augmentarea osoasă

La examenul microscopiei electronice s-au dovedit a fi particule de os demineralizat (DBM) intercalate în os (Fig. 4.10).



Fig. 4.10. Imagine la microscopia electronica a regiunii superioare a implantului înlăturat

În regiunea apexului implanturilor dentare erau prezente semne de apoziție osoasă (Fig. 4.11).

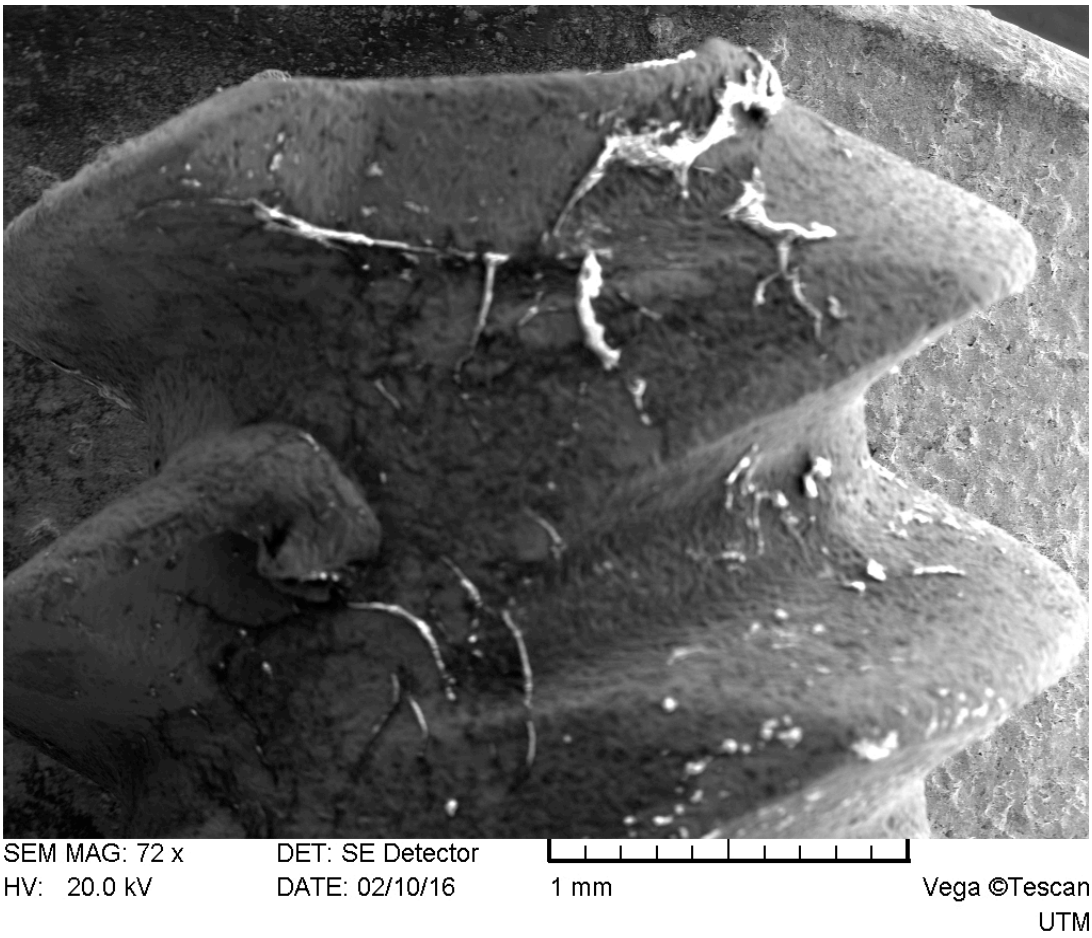

Fig. 4.11. Semne de apoziție osoasă pe suprafața spirelor implantului dentar

Regiunea corpului (mijlocul) implantului prezenta schimbări de distrucție, fisuri în suprafața implantului dentar, precum și urme de țesut biologic necrotizat (Fig. 4.12). Natura morfologică a acestui țesut nu a putut fi analizată, din cauza că la bombardarea cu particule de aur asupra suprafeței implantului la examinarea microscopiei electronice, acest țesut era distrus din puct de vedere biologic.



Fig. 4.12. Fisuri multiple ale suprafeței metalice cauzate de procesul inflamator

Aceste imagini și documentări induc la concluzia că regenerarea osoasă în aceste tehnici de instalare a implanturilor începe din regiunea osului nativ în zona contactului implantului cu osul. Această zonă este regiunea apexului implantului dentar. De asemenea, în această zonă are loc stabilizarea primară a implanturilor în aceste tipuri de defecte. Deci integrarea implanturilor dentare, în situații când sunt utilizate și tehnici de regenerare osoasă ghidată, începe în zona apexului implantului, unde are lor fixarea primară în osul nativ, neafectat de procesul de resorbție. Aceste concluzii sunt susținute și de rezultatele preclinice anterioare [139, 222, 230, 231, 232].

În total, rata de supraviețuire de 1 an a rezumat la o valoarea statistică de 83,9%. Evaluarea succesului s-a realizat după criteriile bazate pe principiile elaborate de Albrektsson și Buser [21, 212, 233]. Conform acestor criterii, succesul a fost confirmat în 83,9% din cazuri. Aceste date sunt net inferioare și mult mai mici în comparație cu implanturile instalate în sectoare edentate ce nu necesită intervenții de creștere osoasă – aproximativ 99% [173, 219, 234, 235].

4.3. Sinteza rezultatelor la capitolul 4

În urma analizei rezultatelor obținute s-a constatat că atrofiile osoase la mandibulă reprezintă 69% din totalul cazurilor ce necesitau instalarea implanturilor în cazul edentațiilor. Instalarea implanturilor într-o ședință chirurgicală cu augmentarea osoasă a defectelor imediat postimplantare permite aprecierea dinamicii stabilității lor. Pentru implanturile instalate în aceste sectoare, stabilitatea primară a implanturilor se micșorează postoperator și crește treptat după 6 luni de vindecare.

Stabilitatea biologică a implanturilor grupului de studiu este statistic mai mare comparativ cu cea mecanică. Acest fapt poate fi explicat prin remodelarea osoasă în regiunea augmentată. Procesul de remodelare osoasă după augmentare se poate manifesta nu doar prin resorbție, dar și prin apoziție de os în jurul implanturilor dentare. Factorii primordiali care duc la eșecul osteointegrării implanturilor dentare sunt: densitatea osoasă mică a osului alveolar, traumatismul chirurgical avansat, igiena deficitară, precum și fumatul. Un dezavantaj important pentru inserarea implanturilor într-o ședință chirurgicală cu regenerarea osoasă ghidată este riscul apariției dehiscențelor mucoasei peri-implantare, cauzate de mebrana de barieră, fapt ce conduce la pierderi semnificative de os.

Metoda dată are o rată de succes de integrare a implanturilor dentare egală cu 83.9% și este mult mai inferioară în comparație cu implanturile instalate în regiuni ce nu necesită proceduri de reconstrucție osoasă.

Reieșind din cele menționate, instalarea implanturilor într-o ședință chirurgicală cu regenerarea osoasă ghidată, este invazivă, induce intervenții chirurgicale laborioase, compromite integrarea și stabilitatea implanturilor, precum și reabilitarea implanto-protetică a pacienților.

CONCLUZII ȘI RECOMANDARI

Concluzii

1. Rezultatele histomorfometrice indică faptul că procesele chimice de pe suprafața bioactivă a implanturilor dentare acoperite cu CaP asigură efecte sinergice pentru formarea țesutului osos nou în regiunea peri-implantară.

2. Matrice osoasă demineralizată este un material osteoconductiv atunci când este folosit pentru a regenera defecte mici, ale mandibulei de până la 2 mm. Această tehnică ar putea fi aplicată clinic pentru regenerarea postextracțională, înainte de implantare.

3. Augmentarea osoasă complexă, în modelul experimental, folosind ca matrice biologică osul deproteinizat cu sistem poros interconectat și structură spongioasă, combinată cu plasarea simultană a implantului dentar, arată o regenerare b, cu formare de țesut osos nou și care are un atașament sigur la suprafața implant-os.

4. Adăugarea de rhPDGF-BB la blocurile osoase demineralizate a arătat că există potențial de a spori formarea osoasă precoce pentru augmentarea complex, totodată utilizarea unei membrane de collagen în această fază timpurie nu are nici un beneficiu sau chiar micșorează formarea osoasă, probabil prin reducerea vasculogenezei necesare.

5. La instalarea implanturilor concomitent cu augmentarea osoasă, într-o ședință chirurgicală, evaluarea dinamică a indicat că stabilitatea primară a implanturilor se micșorează postoperator, dar crește treptat după 6 luni de la implantare.

6. Studiile clinic efectuate arată că procesul de remodelare osoasă după augmentare se poate manifesta nu doar prin resorbție, dar și prin apoziție de os în jurul implanturilor dentare.

Recomandări practice

1. Modelarea pe iepuri a leziunilor osoase poate fi obținută experimental prin creare defectelor osoase, reproducând o reacție similară cu atrofiile procesului alveolar la mandibulă.

2. Utilizarea iepurilor pentru cercetarea ca model experimental animal este recomandată pentru a testa caracteristicile a diverse biomaterile, utilizând analiza histomorfometrică bidimensională pentru a studia evoluția modelului experimental de atrofie osoasă a preocesului alveolar al mandibulei.

3. Acest model experimental pe iepuri de creare a atrofiilor osoase poate fi folosit în domeniul medicinei regenerative și stomatologiei experimentale pentru studierea tehnicilor de reginerare osoasă ghidate și testarea noilor metode de tratament.

4. Pentru evaluarea procesului de patologic reprodus pe modelul animal experimental se recomandă de apreciat corelația dintre substituientul osos utilizat și factorii de creștere în remodelarea osoasă.

5. Pentru obținerea substituientului osos în vederea reocnstrucției atrofiei, soluţia ce conţine factorul de creştere rhPDGF-BB este aplicată pe grefa de matrice bovină demineralizată, iar ca rezultat se obţine o matrice osteconductivă.

6. Se recomandă ca extractul biologic utilizat pentru determinarea marcherilor biochimici ai metabolismului osos să se efectueze colorimetric, conform următorului principiu: fosfataza alcalină scindează în mediu alcalin cu eliberarea fenolului, care la oxidare în prezenţa 4-aminofenozonei formează un compus complex de culoare roşie.

7. Pentru a preveni degradarea pieselor anatomice se determină gradul de ataşare a ţesuturilor moi, consistenţa, ataşamentul lor față de regiunea osoasă experimentală, vascularizarea zonei augmentate. După înlăturarea ţesuturilor moi adiacente, regiunea osoasă se înlătură în bloc (macropreparat) cu marcare ulterioară. Preparatele se păstrează în soluţie de formalină tamponată cu concentraţia de 10%

8. În cazul dacă macroprepartul nu se utilizează complet, se recomandă că acesta să fie stocat în frigider la -70 grade Celsius. Această condiție ne permite să evităm formarea cristalelor de gheață care lezează membranele celulare în material.

10. Având în vedere fragilitatea sporită a macropreparatului ce conține implante dentare din titan este important de a procesa blocul morfologic cu ajutorul unui microtom performant și șlefuire ulterioară până la grosimea de 30-50 microni.

11. Pentru determinarea zonei de os nou format la locul augmentării, înălțimei osoase verticale marginale, procentul umplerii osoase și procentului contactului osos cu implantul, examinările pieselor histologice trebuie efectuate computerizat, utilizând un sistem de analiză automată a imaginii, cuplat cu o cameră digitală video.

BIBLIOGRAFIE

1. KOKA, S., ZARB, G. On osseointegration: the healing adaptation principle in the context of osseosufficiency, osseoseparation, and dental implant failure. In: *Int J Prosthodont*. 2012, vol. 25, no. 1, pp. 48-52.
2. KARAIAN, A.S., NAZARIAN D.N., SENIUK, A.N., KRAVCHENKO, D.V., SNEGIREV, L.A., SARATOVTSEV, D.V. Reconstruction techniques preparing jaws for fixed dentures placement. In: *Stomatologiia*. 2011, vol. 90, no. 5, pp. 27-35.
3. TAGADIUC, O. *Biochimia ţesutului osos – aspecte metabolice în normă şi patologii*. Chişinău, 2011. 180 p.
4. HENRIKSEN, K., KARSDAL, M.A., TAYLOR, A., TOSH, D., COXON, F.P. Generation of human osteoclasts from peripheral blood. In: *Methods Mol Biol*. 2012, vol. 816, pp. 159-75.
5. CHIAPASCO, M., CASENTINI, P., ZANIBONI, M. Bone augmentation procedures in implant dentistry. In: *Int J Oral Maxillofac Implants*. 2009, vol. 24, suppl., pp. 237-59.
6. TOPALO, V., DOBROVOLSCHI, O. Resorbţia osului cortical periimplantar în perioada osteointegrării implantelor dentare endoosoase. In: *Medicina stomatologică* (Chişinău). 2009, nr. 4(13), pp. 41-46.
7. ARAÚJO, M.G., LINDHE, J. Dimensional ridge alterations following tooth extraction. An experimental study in the dog. *J Clin Periodontol*. 2005, vol. 32, pp. 212-218
8. ESPOSITO, M., GRUSOVIN, M.G., POLYZOS, I.P., FELICE, P., WORTHINGTON, H.V. Timing of implant placement after tooth extraction: immediate, immediate-delayed or delayed implants? A Cochrane systematic review. In: *Eur J Oral Implantol*. 2010, vol. 3, no. 3, pp. 189-205.
9. AL-NAWAS, B., KÄMMERER, P.W., MORBACH, T., LADWEIN, C., WEGENER, J., WAGNER, W. Ten-year retrospective follow-up study of the TiOblast dental implant. In: *Clin Implant Dent Relat Res*. 2012, vol. 14, no. 1, pp. 127-34.
10. NAKAMOTO, T., TAGUCHI, A., ASANO, A., OHTSUKA, M., SUEI, Y., TSUDA, M., et al. Observer performance in diagnosing osteoporosis by dental panoramic radiographs: results from the osteopo- rosis screening project in dentistry (OSPD). In: *Bone*. 2008, vol. 43, no. 1, pp. 209-213

11. CAWOOD, J.I., HOWELL, R.A. A classification of the edentulous jaws. In: *Int J Oral Maxillofac Surg*. 1988, vol. 17, no. 4, pp. 232-236.
12. HAMMERLE, C.H., CHEN, S.T., WILSON, T.G. Jr. Consensus statements and recommended clinical procedures regarding the placement of implants in extraction sockets. In: *Int J Oral Maxillofac Implants.* 2004, vol. 19, suppl., pp. 26-28.
13. WISNER-LYNCH, L.A. From passive to active: will recombinant growth factor therapeutics revolutionize regeneration? In: *Int J Periodontics Restorative Dent*. 2006, vol. 26, no. 5, pp. 409-411.
14. CHIAPASCO, M., CASENTINI, P., ZANIBONI, M. Bone augmentation procedures in implant dentistry. In: *Int J Oral Maxillofac Implants*. 2009, vol. 24, suppl., pp. 237-59.
15. LEKOVIC, V., CAMARGO, P.M., WEINLAENDER, M., VASILIC, N., DJORDJEVIC, M., KENNEY, E.B. The use of bovine bone mineral in combination with enamel matrix proteins or with an autologous fibrinogen/fibronectin system in the treatment of intrabony periodontal defects in humans. In: *J Periodontol*. 2001, vol. 72, pp. 1157-63.
16. IIZUKA, T., HALLERMANN, W., SETO, I., SMOLKA, W., SMOLKA, K., BOSSHARDT, D.D. Bi-directional distraction osteogenesis of the alveolar bone using an extraosseous device. In: *Clin Oral Implants Res.* 2005, vol. 16, no. 6, pp. 700-707.
17. GAGG, A., RAINER, H., CHIARI, F. Horizontal distraction of the anterior maxillain combination with bilateral sinuslift operation: preliminary report. In: *Int J Oral Maxillofac Surg*. 2005, vol. 34, pp. 37-44.
18. JENSEN, O., LEOPARDI, A., GALLEGOS, L. Maxillary distraction and sinus grafting. In: *J Oral Maxillofac Surg*. 2004, vol. 62, pp. 1423-1428.
19. SIMION, M., ROCCHIETTA, I., KIM, D., NEVINS, M., FIORELLINI, J. Vertical ridge augmentation by means of deproteinized bovine bone block and recombinant human platelet-derived growth factor-BB: a histologic study in a dog model. In: *Int J Periodontics Restorative Dent*. 2006, vol. 26, pp. 415-23.
20. MACHTEI, E.E. The effect of membrane exposure on the outcome of regenerative procedures in humans: a meta-analysis. In: *J Periodontol*. 2001, vol. 72, no. 4, pp. 512-516.
21. BUSER, D., BRÄGGER, U., LANG, N.P., NYMAN, S. Regeneration and enlargement of jaw bone using guided tissue regeneration. In: *Clin Oral Implants Res*. 1990, vol. 1, no. 1, pp. 22-32.

22. SIMION, M., BALDONI, M., ROSSI, P., ZAFFE, D. A comparative study of effectiveness of e-PTFE membranes. In: *Int J Periodontics Restorative Dent*. 1994, vol. 14, no. 2, pp. 166-180.
23. LANGER, R., VACANTI, J.P. Tissue engineering. In: *Science*. 1993, vol. 260, no. 5110, pp. 920-926.
24. CUTTING, C.B., MCCARTHY, J.G. Comparison of residual osseous mass between vascularized and nonvascularized onlay bone transfers. In: *Plast Reconstr Surg*. 1983, vol. 72, pp. 672-675.
25. BRANDI, M.L. Bone endothelial cells. In: *EXS*. 1992, vol. 61, pp. 250-254.
26. TRUETA, J., LITTLE, K. The vascular contribution to osteogenesis. II. Studies with the electronmicroscope. In: *J Bone Joint Surg Br*. 1960, vol. 42-B, pp. 367-376.
27. TRUETA, J., MORGAN, J.D. The vascular contribution to osteogenesis. I. Studies by the injectionmethod. In: *J Bone Joint Surg Br*. 1960, vol. 42-B, pp. 97-109.
28. VAN DER WEIJDEN, F., DELL'ACQUA, F., SLOT, D.E. Alveolar bone dimensional changes of post-extraction sockets in humans: a systematic review. In: *J Clin Periodontol*. 2009, vol. 36, no. 12, pp. 1048-1058.
29. NOR, J.E., PETERS, M.C., CHRISTENSEN, J.B., SUTORIK, M.M., LINN, S., KHAN, M.K., ADDISON, C.L., MOONEY, D.J., POLVERINI, P.J. Engineering and characterization of functional human microvessels inimmunodeficient mice. In: *Lab Invest*. 2001, vol. 81, pp. 453-463.
30. CANCEDDA, R., MASTROGIACOMO, M., BIANCHI, G., DERUBEIS, A., MURAGLIA, A., QUARTO, R. Bone marrow stromal cells and their use in regenerating bone. In: *Novartis Found Symp*. 2003, vol. 249, pp. 133-143.
31. PUELACHER, W.C., VACANTI, J.P., FERRARO, N.F., SCHLOO, B., VACANTI, C.A. Femoral shaft reconstruction using tissue-engineered growth of bone. In: *Int J Oral Maxillofac Surg*. 1996, vol. 25, pp. 223-228.
32. RHODIN, J.A. Ultrastructure of mammalian venous capillaries, venules, and small collecting veins. In: *J Ultrastruct Res*. 1968, vol. 25, pp. 452-500.
33. BRIGHTON, C.T., LORICH, D.G., KUPCHA, R., REILLY, T.M., JONES, A.R., WOODBURY, R.A. The pericyte as a possible osteoblast progenitor cell. In: *Clin Orthop*. 1992, vol. 275, pp. 287-299.

34. DOHERTY, M.J., ASHTON, B.A., WALSH, S., BERESFORD, J.N., GRANT, M.E., CANFIELD, A.E. Vascular pericytesexpress osteogenic potential in vitro and in vivo. In: *J Bone Miner Res*. 1998, vol. 13, pp. 828.
35. RISAU, W. Mechanisms of angiogenesis. In: *Nature*. 1997, vol. 386, pp. 671-674.
36. CARMELIET, P. Mechanisms of angiogenesis and arteriogenesis. In: *Nat Med*. 2000, vol. 6, no. 4, pp. 389-395.
37. KÄMMERER, P.W**., PALARIE, V**., SCHIEGNITZ, E., NACU, V., DRAENERT, F.G., AL-NAWAS, B. Influence of a collagen membrane and recombinant platelet-derived growth factor on vertical bone augmentation in implant-fixed deproteinized bovine bone--animal pilot study. In: *Clin Oral Implants Res*. 2013, vol. 24, no. 11, pp. 1222-30.
38. SCHIEGNITZ, E., **PALARIE, V.,** NACU, V., AL-NAWAS, B., KÄMMERER, P.W. Vertical osteoconductive characteristics of titanium implants with calcium-phosphate-coated surfaces - a pilot study in rabbits. In: *Clin Implant Dent Relat Res*. 2014, vol. 16, no. 2, pp. 194-201.
39. DVORAK, H.F., NAGY, J.A., FENG, D., BROWN, L.F., DVORAK, A.M. Vascular permeability factor and the significance of microvascular inangiogenesis. In: *Curr Top Microb Immun*. 1999, vol. 237, pp. 97-132.
40. FERRARA, N. Role of vascular endothelial growth factor in the regulation of angiogenesis. In: *Kidney Int.* 1999, vol. 56, pp. 794-814.
41. GALE, N.W., YANCOPOULOS, G.D. Growth factors acting via endothelial cell-specific receptortyrosine kinases: VEGFs, angiopoietins, and ephrins in vascular development. In: *Genes Dev*. 1999, vol. 13, pp. 1055-1066.
42. STREETEN, E.A., BRANDI, M.L. Biology of bone endothelial cells. In: *Bone Miner.* 1990, vol. 10, pp. 85-94.
43. HOLDER, N. The onset of osteogenesis in the developing limb. In: *J Embryol Exp Morphol*. 1978, vol. 44, pp. 15-29.
44. GUILLOTIN, B., BOURGET, C., REMY-ZOLGADRI, M., BAREILLE, R., FERNANDEZ, P., CONRAD, V., AMEDEE-VILAMITJANA, J. Human primary endothelial cells stimulate human osteoprogenitor celldifferentiation. In: *Cell Physiol Biochem*. 2004, vol. 14, pp. 325-332.
45. VEILLETTE, C.J., SCHROEDER, H.P. Endothelin-1 down-regulates the expression of vascular endothelial growth factor-A associated with osteoprogenitor proliferation and differentiation. In: *Bone*. 2004, vol. 34, pp. 288-296.

46. EINGARTNER, C., COERPER, S., FRITZ, J., et al. Growth factors in distraction osteogenesis. Immuno-histological pattern of TGF-beta1 and IGF-I in human callus induced by distraction osteogenesis. In: *Int Orthop*. 1999, vol. 23, no. 5, pp. 253-259.
47. ANDERSON, J.M. The cellular cascades of wound healing. In: DAVIES, J.E., editor. *Bone Engineering*. Toronto: Em squared, 1999. pp. 81-93.
48. BAYER, E.A., GOTTARDI, R., FEDORCHAK, M.V., LITTLE, S.R. The scope and sequence of growth factor delivery for vascularized bone tissue regeneration. In: *J Controlled Release*. 2015, vol. 219, pp. 129-140.
49. ANDREW, J.G., HOYLAND, J., ANDREW, S.M., FREEMONT, A.J., MARSH, D. Demonstration of TGF-beta 1mRNA by in situ hybridization in normal human fracture healing. In: *Calcif Tissue Int.* 1993, vol. 52, pp. 74-78.
50. ANDREW, J.G., HOYLAND, J., FREEMONT, A.J, MARSH, D. Insulinlike growth factor gene expression inhuman fracture callus. In: *Calcif Tissue Int*. 1993, vol. 53, pp. 97-102.
51. ANDREW, J.G., HOYLAND, J.A., FREEMONT, A.J., MARSH, D.R. Platelet-derived growth factor expression innormally healing human fractures. In: *Bone*. 1995, vol. 16, pp. 455-460.
52. JOYCE, M.E., JINGUSHI, S., BOLANDER, M.E. Transforming growth factor-beta in the regulation offracture repair. In: *Orthop Clin North Am*. 1990, vol. 21, pp. 199-209.
53. NIELSEN, H.M., ANDREASSEN, T.T., LEDET, T., OXLUND, H. Local injection of TGF-beta increases thestrength of tibial fractures in the rat. In: *Acta Orthop Scand*. 1994, vol. 65, pp. 37-41.
54. NASH, T.J., HOWLETT, C.R., MARTIN, C., STEELE, J., JOHNSON, K.A., HICKLIN, D.J. Effect of platelet-derivedgrowth factor on tibial osteotomies in rabbits. In: *Bone*. 1994, vol. 15, pp. 203-208.
55. NAKAMURA, K., KAWAGUCHI, H., AOYAMA, I., HANADA, K., HIYAMA, Y., AWA, T., TAMURA, M., KUROKAWA, T. Stimulation of bone formation by intraosseous application of recombinant basic fibroblastgrowth factor in normal and ovariectomized rabbits. In: *J Orthop Res*. 1997, vol. 15, pp. 307-313.
56. NAKAMURA, K., KUROKAWA, T., TAMURA, M., KAWAGUCHI, H. Stimulation bone formation by intraosseous injection of basic fibroblast growth factor in ovariectomisedrats. In: *Int Orthop*. 1998, vol. 22, pp. 49-54.

57. FERRARA, N., HOUCK, K.A., JAKEMAN, L.B., WINER, J., LEUNG, D.W. The vascular endothelial growthfactor family of polypeptides. In: *J Cell Biochem*. 1991, vol. 47, pp. 211-218.
58. PUGH, C.W., RATCLIFFE, P.J. Regulation of angiogenesis by hypoxia. In: *Nat Med*. 2003, vol. 9, pp. 677-684.
59. KORFF, T., KIMMINA, S., MARTINY-BARON, G., AUGUSTIN, H.G. Blood vessel maturation in a 3-dimensional spheroidal coculture model: direct contact with smooth muscle cells regulatesendothelial cell quiescence and abrogates VEGF responsiveness. In*: Faseb J*. 2001, vol. 15, pp. 447-457.
60. KARKKAINEN, M.J., MAKINEN, T., ALITALO, K. Lymphatic endothelium: a new frontier of metastasisresearch. In: *Nat Cell Biol*. 2002, vol. 4, pp. E2-5.
61. SOKER, S., TAKASHIMA, S., MIAO, H.Q., NEUFELD, G., KLAGSBRUN, M. Neuropilin-1 is expressed by endothelial and tumor cells as an isoform receptor for vascular endothelial growthfactor. In: *Cell*. 1998, vol. 92, pp. 735-745.
62. THURSTON, G., SURI, C., SMITH, K., MCCLAIN, J., SATO, T.N., YANCOPOULOS, G.D., MCDONALD, D.M. Blood vessels in mice transgenically overexpressing angiopoietin-1. In: *Science*. 1999, vol. 286, pp. 2511-2514.
63. HARADA, S., RODAN, S.B., RODAN, G.A. Expression and regulation of vascular endothelial growth factor in osteoblasts. In: *Clin Orthop*. 1995, no. 314, pp. 76-80.
64. ZELZER, E., MCLEAN, W., NG, Y.S., FUKAI, N., REGINATO, A.M., LOVEJOY, S., D'AMORE, P.A., OLSEN, B.R. Skeletal defects in VEGF(120/120) mice reveal multiple roles for VEGF in skeletogenesis. In: *Development*. 2002, vol. 129, pp. 1893-1904.
65. MAES, C., CARMELIET, P., MOERMANS, K., STOCKMANS, I., SMETS, N., COLLEN, D., BOUILLON, R., CARMELIET, G. Impaired angiogenesis and endochondral bone formation in mice lacking the vascularendothelial growth factor isoforms VEGF164 and VEGF188. In: *Mech Dev*. 2002, vol. 111, pp. 61-73.
66. DECKERS, M.M., KARPERIEN, M., VAN DER BENT, C., YAMASHITA, T., PAPAPOULOS, S.E., LOWIK, C.W. Expression of vascular endothelial growth factors and their receptors during osteoblast differentiation. In: *Endocrinology*. 2000, vol. 141, pp. 1667.
67. HARADA, S., NAGY, J.A., SULLIVAN, K.A., THOMAS, K.A., ENDO, N., RODAN, G.A., RODAN, S.B. Induction ofvascular endothelial growth factor by prostaglandin E2 and E1 in osteoblasts. In: *Clin Invest*. 1994, vol. 93, pp. 2490.

68. GERBER, H.P., VU, T.H., RYAN, A.M., KOWALSKI, J., WERB, Z., FERRARA, N. VEGF couples cartilage remodeling, ossification and angiogenesis during endochondral bone formation. In: *Nat Med*. 1999, vol. 5, pp. 623-628.
69. FURUMATSU, T., SHEN, Z.N., KAWAI, A., NISHIDA, K., MANABE, H., OOHASHI, T., INOUE, H., NINOMIYA, Y. Vascular endothelial growth factor principally acts as the main angiogenic factor in the earlystage of human osteoblastogenesis. In: *J Biochem* (Tokyo). 2003, vol. 133, pp. 633-639.
70. MAYR-WOHLFART, U., WALTENBERGER, J., HAUSSER, H., KESSLER, S., GUNTHER, K.P., DEHIO, C., PUHL, W., BRENNER, R.E. Vascular endothelial growth factor stimulates chemotactic migration of primaryhuman osteoblasts. In: *Bone*. 2002, vol. 30, pp. 472-477.
71. WOZNEY, J.M., ROSEN, V., CELESTE, A.J., MITSOCK, L.M., WHITTERS, M.J., KRIZ, R.W., HEWICK, R.M., WANG, E.A. Novel regulators of bone formation: molecular clones and activities. *Science*. 1988, vol. 242, pp. 1528-1534.
72. HORNER, A., BORD, S., KELSALL, A.W., COLEMAN, N., COMPSTON, J.E. Tie2 angiopoietin-1 andangiopoietin-2 are coexpressed with vascular endothelial cell growth factor in growing humanbone. In: *Bone*. 2001, vol. 28, pp. 65.
73. MARX, R.E. Platelet-rich plasma: what is PRP and what is not PRP? In: *Implant Dent*. 2001, vol. 10, pp. 225-228.
74. VAN DE PUTTE, K.A., URIST, M.R. Osteogenesis in the interior of intramuscular implants ofdecalcified bone matrix. In: *Clin Orthop Relat Res*. 1965, vol. 43, pp. 257-270.
75. REDDI, A.H. Bone morphogenetic proteins: from basic science to clinical applications. In: *J Bone Joint Surg Am*. 2001, vol. 83-A, suppl 1, pp. S1-6.
76. SAMPATH, T.K., REDDI, A.H. Distribution of bone inductive proteins in mineralized anddemineralized extracellular matrix. In: *Biochem Biophys Res Commun*. 1984, vol. 119, pp. 949-954.
77. DELISE, A.M., FISCHER, L., TUAN, R.S. Cellular interactions and signaling in cartilage development. In: *Osteoarthritis Cartilage*. 2000, vol. 8, pp. 309-334.
78. MEURY, T. *Endothelialized tissue engineered 3D-construct for bone repair* [dissertation]. Basel: Universitat Basel, 2005. 147 p.

79. URIST, M.R., MIZUTANI, H., CONOVER, M.A., LIETZE, A., FINERMAN, G.A. Dentin, bone, and osteosarcoma tissue bone morphogenetic proteins. In: *Prog Clin Biol Res*. 1982, vol. 101, pp. 61-81.
80. DELISE, A.M., FISCHER, L., TUAN, R.S. Cellular interactions and signaling in cartilage development. In: *Osteoarthritis Cartilage*. 2000, vol. 8, pp. 309-334.
81. ERLEBACHER, A., FILVAROFF, E.H., GITELMAN, S.E., DERYNCK, R. Toward a molecular understanding ofskeletal development. In: *Cell*. 1995, vol. 80, pp. 371-378.
82. ORNITZ, D.M., MARIE, P.J. FGF signaling pathways in endochondral and intramembranous bonedevelopment and human genetic disease. In: *Genes Dev*. 2002, vol. 16, pp. 1446-1465.
83. HOGAN, B.L. Bone morphogenetic proteins: multifunctional regulators of vertebratedevelopment. In: *Genes Dev*. 1996, vol. 10, pp. 1580-1594.
84. DUDLEY, A.T., LYONS, K.M., ROBERTSON, E.J. A requirement for bone morphogenetic protein-7 duringdevelopment of the mammalian kidney and eye. In: *Genes Dev*. 1995, vol. 9, pp. 2795-2807.
85. SHAFRITZ, A.B., SHORE, E.M., GANNON, F.H., ZASLOFF, M.A., TAUB, R., MUENKE, M., KAPLAN, F.S. Overexpression of an osteogenic morphogen in fibrodysplasia ossificans progressiva. In: *N Engl J Med*. 1996, vol. 335, pp. 555-561.
86. LIAN, J.B., STEIN, G.S. Development of the osteoblast phenotype: molecular mechanismsmediating osteoblast growth and differentiation. In: *Iowa Orthop J.* 1995, vol. 15, pp. 118.
87. GLIMCHER, M.J. Recent studies of the mineral phase in bone and its possible linkage to theorganic matrix by protein-bound phosphate bonds. In: *Philos Trans R Soc Lond B Biol Sci*. 1984, vol. 304, pp. 479-508.
88. MAITLAND, M.E., ARSENAULT, A.L. A correlation between the distribution of biological apatite andamino acid sequence of type I collagen. In: *Calcif Tissue Int*. 1991, vol. 48, pp. 341-352.
89. COWLES, E.A., DEROME, M.E., PASTIZZO, G., BRAILEY, L.L., GRONOWICZ, G.A. Mineralization and theexpression of matrix proteins during in vivo bone development. In: *Calcif Tissue Int.* 1998, vol. 62, pp. 74-82.
90. NIEDEN, N.I., KEMPKA, G., AHR, H.J. In vitro differentiation of embryonic stem cells intomineralized osteoblasts. In: *Differentiation*. 2003, vol. 71, pp. 18-27.

91. MALAVAL, L., MODROWSKI, D., GUPTA, A.K., AUBIN, J. Cellular expression of bone-related proteinsduring in vitro osteogenesis in rat bone marrow stromal cell cultures. In: *J Cell Physiol*. 1994, vol. 158, pp. 555.
92. FRANK, O., HEIM, M., JAKOB, M., BARBERO, A., SCHAFER, D., BENDIK, I., DICK, W., HEBERER, M., MARTIN, I. Real-time quantitative RT-PCR analysis of human bone marrow stromal cells duringosteogenic differentiation in vitro. In: *J Cell Biochem*. 2002, vol. 85, pp. 737.
93. DENHARDT, D.T., NODA, M. Osteopontin expression and function: role in bone remodeling. In: *J Cell Biochem Suppl*. 1998, vol. 30-31, pp. 92-102.
94. JUNDT, G., BERGHAUSER, K.H., TERMINE, J.D., SCHULZ, A. Osteonectin--a differentiation marker of bonecells. In: *Cell Tissue Res*. 1987, vol. 248, pp. 409-415.
95. GANSS, B., KIM, R.H., SODEK, J. Bone sialoprotein. In: *Crit Rev Oral Biol Med*. 1999, vol. 10, pp. 79-98.
96. MALAVAL, L., ROCHE, P., AUBIN, J.E. Kinetics of osteoprogenitor proliferation and osteoblastdifferentiation in vitro. In: *J Cell Biochem*. 1999, vol. 74, pp. 616.
97. FREIJE, J., DIEZ-ITZA, I., BALBIN, M., SANCHEZ, L.M., BLASCO, R., TOLIVIA, J., LOPEZ-OTIN, C. Molecularcloning and expression of collagenase-3, a novel human matrix metalloproteinase producedby breast carcinomas. In: *J Biol Chem*. 1994, vol. 269, pp. 16766-16773.
98. GUNDBERG, C.M. Biochemical markers of bone formation. In: *Clin Lab Med*. 2000, vol. 20, pp. 489-501.
99. ALINI, M., CAREY, D., HIRATA, S., GRYNPAS, M.D., PIDOUX, I., POOLE, A.R. Cellular and matrix changesbefore and at the time of calcification in the growth plate studied in vitro: arrest of type X collagen synthesis and net loss of collagen when calcification is initiated. In: *J Bone Miner Res*. 1994, vol. 9, pp. 1077-87.
100. KOHLER, N., LIPTON, A. Platelets as a source of fibroblast growth-promoting activity. In: *Exp Cell Res*. 1974, vol. 87, no. 2, pp. 297-301.
101. ROSS, R., GLOMSET, J., KARIYA, B., HARKER, L. A platelet-dependent serum factor thatstimulates the proliferation of arterial smooth muscle cells in vitro. In: *Proc Natl Acad Sci USA*. 1974, vol. 71, no. 4, pp. 1207-10.
102. HELDIN, C.H., WESTERMARK, B., WASTESON, A. Platelet-derived growth factor:

purification and partial characterization. In: *Proc Natl Acad Sci USA*. 1979, vol. 76, no. 8, pp. 3722-6.

103. ANTONIADES, H.N., SCHER, C.D., STILES, C.D. Purification of human platelet-derivedgrowth factor. In: *Proc Natl Acad Sci USA*. 1979, vol. 76, pp. 1809-13.

104. JOHNSSON, A., HELDIN, C.H., WESTERMARK, B., WASTESON, A. Platelet-derived growthfactor: identification of constituent polypeptide chains. In: *Biochem Biophys Res Commun*. 1982, vol. 104, no. 1, pp. 66-74.

105. ANTONIADES, H.N., HUNKAPILLER, M.W. Human platelet-derived growth factor (PDGF): amino-terminal amino acid sequence. In: *Science*. 1983, vol. 220, pp. 963-5.

106. WATERFIELD, M.D., SCRACE, G.T., WHITTLE, N., STROOBANT, P., JOHNSSON, A., WASTESON, A., WESTERMARK, B., HELDIN, C.H., HUANG, J.S., DEUEL, T.F. Platelet-derived growth factor isstructurally related to the putative transforming protein p28sis of simian sarcoma virus. In: *Nature*. 1983, vol. 304, pp. 35-9.

107. DOOLITTLE, R.F., HUNKAPILLER, M.W., HOOD, L.E., DEVARE, S.G., ROBBINS, AARONSON, S.A., ANTONIADES, H.N. Simian sarcoma virus onc gene, v-sis, is derived from thegene (or genes) encoding a platelet-derived growth factor. In: *Science*. 1983, vol. 221, pp. 275-7.

108. JOHNSSON, A., HELDIN, C.H., WASTESON, Å., WESTERMARK, B., DEUEL, T.F., HUANG, J.S., SEEBURG, P.H., GRAY, A., ULLRICH, A., SCRACE, G., STROOBAT, P., WATERFIELD, M.D. The c-sis gene encodes a precursor of the B chain of platelet-derived growth factor. In: *Embo J.* 1984, vol. 3, pp.921-8.

109. SCHWARZ, F., SAGER, M., FERRARI, D., MIHATOVIC, I., BECKER, J. Influence of recombinant human platelet-derived growth factor on lateral ridge augmentation using biphasic calcium phosphate and guided bone regeneration: a histomorphometric study in dogs. In: *J Periodontol*. 2009, vol. 80, pp. 1315-23.

110. HOLLINGER, J.O., HART, C.E., HIRSCH, S.N., et al. Recombinant human platelet-derived growth factor: biology and clinical applications. In: *J Bone Joint Surg Am*. 2008, vol. 90, suppl. 1, pp. 48-54.

111. HOMSI, J., DAUD, A.I. Spectrum of activity and mechanism of action of VEGF/PDGF inhibitors. In: *Cancer Control*. 2007, vol. 14, no. 3, pp. 285-294.

112. LYNCH, S.E., WISNER-LYNCH, L.A, NEVINS, M., MARX, R.E., editors. *Tissue engineering: applications in oral and maxillofacial surgery and periodontics*. 2nd ed. Chicago: Quintessence, 2008. 296 p.
113. OATES, T.W., ROUSE, C.A., COCHRAN, D.L. Mitogenic effects of growth factors on human periodontal ligament cells in vitro. In: *J Periodontol*. 1993, vol. 64, no. 2, pp. 142-148.
114. BELAL, M.H., WATANABE, H., ICHINOSE, S., ISHIKAWA, I. A time-dependent effect of PDGF-BB on adhesion andgrowth of cultured fibroblasts to root surfaces. In: *Oral Diseases*. 2006, vol. 12, pp. 543-552.
115. COOKE, J.W., SARMENT, D.P., WHITESMAN, L.A., et al. Effect of rhPDGF-BB delivery on mediators of periodontal wound repair. In: *Tissue Eng*. 2006, vol. 12, no. 6, pp. 1441-1450.
116. LYNCH, S.E., DE CASTILLA, G.R., WILLIAMS, R.C. The effects of short-term application of a combination of platelet-derived and insulin-like growth factors on periodontal wound healing. In: *J Periodontol*. 1991, vol. 62, no. 7, pp. 458-467.
117. NEVINS, M., GIANNOBILE, W.V., MCGUIRE, M.K., et al. Platelet-derived growth factor stimulates bone fill and rate of attachment level gain: results of a large multicenter randomized controlled trial. In: *J Periodontol*. 2005, vol. 76, no. 12, pp. 2205-2215.
118. REYNOLDS, M.A., AICHELMANN-REIDY, M.E., BRANCH-MAYS, G.L., GUNSOLLEY, J.C. The efficacy of bone replacement grafts in the treatment of periodontal osseous defects. A systematic review. In: *Ann Periodontol*. 2003, vol. 8, no. 1, pp. 227-265.
119. BOYAN, B.D., RANLY, D.M., SCHWARTZ, Z. Use of growth factors to modify osteoinductivity of demineralized bone allografts: lessons for tissue engineering of bone. In: *Dent Clin North Am*. 2006, vol. 50, no. 2, pp. 217-228.
120. NEVINS, M.L., CAMELO, M., NEVINS, M., et al. Minimally invasive alveolar ridge augmentation procedure (tunneling technique) using rhPDGF-BB in combination with three matrices: a case series. In: *Int J Periodontics Restorative Dent.* 2009, vol. 29, no. 4, pp. 371-383.
121. PALMIERI, A., PEZZETTI, F., BRUNELLI, G., et al. Anorganic bovine bone (Bio-Oss) regulates miRNA of osteoblast-like cells. In: *Int J Periodont Restorative Dent*. 2010, vol. 30, pp. 83-7.
122. NEVINS, M.L., CAMELO, M., NEVINS, M., et al. Minimally invasive alveolar ridge augmentation procedure (tunneling technique) using rhPDGF-BB in combination with three

matrices: a case series. In: *Int J Periodontics Restorative Dent*. 2009, vol. 29, no. 4, pp. 371-383.

123. KHOURY, F., ANTOUN, H., MISSIKA, P. *Bone augmentation in oral implantology*. London: Quintessence, 2007. 435 p.

124. SIMION, M., ROCCHIETTA, I., FONTANA, F., DELLAVIA, C. Evaluation of a resorbable collagen matrix infused with rhPDGF-BB in peri-implant soft tissue augmentation: a preliminary report with 3.5 years of observation. In: *Int J Periodontics Restorative Dent*. 2012, vol. 32, no. 3, pp. 273-82.

125. THOMA, D.S., JUNG, R.E., HÄNSELER, P., HÄMMERLE, C.H., COCHRAN, D.L., WEBER, F.E. Impact of recombinant platelet-derived growth factor BB on bone regeneration: a study in rabbits. In: *Int J Periodontics Restorative Dent*. 2012, vol. 32, no.2, pp. 195-202.

126. SIMION, M., NEVINS, M., AL-HEZAIMI, K., MASCHERA, E., FONTANA, F., ROCCHIETTA, I., SCHUPBACH, P., KARIMBUX, N., KIM, D.M. Vertical ridge augmentation using an equine bone and collagen block infused with recombinant human platelet derived growth factor-bb (rhpdgf-bb): a randomized single-blind histologic study in non-human primates. In: *J Periodontol*. 2012, vol. 83, no. 7, pp. 878-884.

127. CAMELO, M., NEVINS, M.L., SCHENK, R.K., et al. Periodontal regeneration in human Class II furcations using purified recombinant human platelet-derived growth factor-BB (rhPDGF-BB) with bone allograft. In: *Int J Periodontics Restorative Dent*. 2003, vol. 23, no. 3, pp. 213-225.

128. NEVINS, M., HANRATTY, J., LYNCH, S.E. Clinical results using recombinant human platelet-derived growth factor and mineralized freeze-dried bone allograft in periodontal defects. In: *Int J Periodontics Restorative Dent.* 2007, vol. 27, no. 5, pp. 421-427.

129. LYNCH, S.E., BUSER, D., HERNANDEZ, R.A., et al. Effects of the platelet-derived growth factor/insulin-like growth factor-I combination on bone regeneration around titanium dental implants. Results of a pilot study in beagle dogs. In: *J Periodontol*. 1991, vol. 62, no. 11, pp. 710-716.

130. BECKER, W., LYNCH, S.E., LEKHOLM, U., et al. A comparison of ePTFE membranes alone or in combination with platelet-derived growth factors and insulin-like growth factor-I or demineralized freeze-dried bone in promoting bone formation around immediate extraction socket implants. In: *J Periodontol*. 1992, vol. 63, no. 11, pp. 929-940.

131. BOYNE, P.J., MARX, R.E., NEVINS, M., et al. A feasibility study evaluating rhBMP-2/absorbable collagen sponge for maxillary sinus floor augmentation. In: *Int J Periodont Restorative Dent*. 1997, vol. 17, pp. 11-25.
132. LANDSBERG, C.J. Implementing socket seal surgery as a socket preservation technique for pontic site development: surgical steps revisited: a report of two cases. In: *J Periodontol*. 2008, vol. 79, no. 5, pp. 945-954.
133. MCALLISTER, B.S., HAGHIGHAT, K. Bone augmentation techniques. In: *J Periodontol*. 2007, vol. 78, no. 3, pp. 377-396.
134. WALLACE, S.S., FROUM, S.J. Effect of maxillary sinus augmentation on the survival of endosseous dental implants: a systematic review. In: *Ann Periodontol*. 2003, vol. 8, no. 1, pp. 328-343.
135. AGHALOO, T.L., MOY, P.K. Which hard tissue augmentation techniques are the most successful in furnishing bony support for implant placement? In: *Int J Oral Maxillofac Implants*. 2007, vol. 22, suppl, pp. 49-70.
136. DONOS, N., MARDAS, N., CHADHA, V. Clinical outcomes of implants following lateral bone augmentation: systematic assessment of available options (barrier membranes, bone grafts, split osteotomy). In: *J Clin Periodontol*. 2008, vol. 35, no. 8, suppl, pp. 173-202.
137. ROCCHIETTA, I., FONTANA, F., SIMION, M. Clinical outcomes of vertical bone augmentation to enable dental implant placement: a systematic review. In: *J Clin Periodontol*. 2008, vol. 35, no. 8, suppl, pp. 203-215.
138. DRAENERT, F.G., HUETZEN, D., KAMMERER, P., WAGNER, W. Bone augmentation in dental implantology using press-fit bone cylinders and twin-principle diamond hollow drills: a case series. In: *Clin Implant Dent Relat Res*. 2011, vol. 13, no. 3, pp. 238-243.
139. DRAENERT, F.G., KÄMMERER, P.W., **PALARIE V**., WAGNER W. Vertical bone augmentation with simultaneous dental implantation using crestal biomaterial rings: a rabbit animal study. In: *Clin Implant Dent Relat Res.* 2012, vol. 14, suppl. 1, pp. e169-74.
140. NACU, V. *Optimizarea regenerării osoase posttraumantice dereglate*. Chișinău, 2010. 188 p.
141. ALBREKTSSON, T., WENNERBERG, A. Oral implant surfaces: Part 2 - Review focusing on clinical knowledge of different surfaces. In: *Int J Prosthodont*. 2004, vol. 17, pp. 544-564.
142. BRÅNEMARK, P.I., ADELL, R., BREINE, U., HANSSON, B.O., LINDSTRÖM, J., OHLSSON, A. Intraosseous anchorage of dental prostheses. I. Experimental studies. In: *Scand*

J Plast Reconstr Surg. 1969, vol. 3, pp. 81.

143. SCHROEDER, A., POHLER, O., SUTTER, F. Gewebsreaktion auf ein Titan-Hohlzylinderimplantat mit Titan-Spritzschichtoberfläche. In: *Schweiz Monatsschr Zahnheilk*. 1976, vol. 86, pp. 713.
144. DRAENERT, G.F., HUETZEN, D.O., KÄMMERER, P.W., **PALARIE, V**., NACU, V., WAGNER, W. Dexrazoxane shows cytoprotective effects in zoledronic acid-treated human cells in vitro and in the rabbit tibia model in vivo. In: *J Craniomaxillofac Surg*. 2012, vol. 40, no. 8, pp. e369-74.
145. JENSEN, O. *The Osteoperiosteal Flap*. Chicago: Quintessence, 2010. 304 p.
146. LYNCH, S., MARX, R., NEVINS, M., WISNER-LYNCH, L. *Tissue Engineering: applications in oral and maxillofacial surgery and periodontics.* 2nd ed. Chicago: Quintessence, 2008. 296 p.
147. KILKENNY, C., BROWNE, W.J., CUTHILL, I.C., EMERSON, M., ALTMAN, D.G. Improving bioscience research reporting: the ARRIVE guidelines for reporting animal research. In: *J Pharmacol Pharmacother*. 2010, vol. 1, no. 2, pp. 94-9.
148. KILKENNY, C., BROWNE, W., CUTHILL, I.C., EMERSON, M., ALTMAN, D.G.; NC3Rs REPORTING GUIDELINES WORKING GROUP. Animal research: reporting in vivo experiments: the ARRIVE guidelines. In: *Br J Pharmacol*. 2010, vol. 160, no. 7, pp. 1577-9.
149. CASTAÑEDA, S., LARGO, R., CALVO, E., RODRÍGUEZ-SALVANÉS, F., MARCOS, M.E., DÍAZ-CURIEL, M., HERRERO-BEAUMONT, G. Bone mineral measurements of subchondral and trabecular bone in healthy and osteoporotic rabbits. In: *Skeletal Radiol*. 2006, vol. 35, no. 1, pp. 34-41.
150. DONATH, K., BREUNER, G. A method for the study of undecalcified bones and teeth with attached soft tissues. The Sage-Schliff (sawing and grinding) technique. In: *J Oral Pathol*. 1982, vol. 11, pp. 318-326.
151. AL-NAWAS, B., WAGNER, W., GROTZ, K.A. Insertion torque and resonance frequency analysis of dental implant systems in an animal model with loaded implants. In: *Int J Oral Maxillofac Implants*. 2006, vol. 21, no. 5, pp. 726-732
152. LAI, H.C., ZHUANG, L.F., ZHANG, Z.Y., WIELAND, M., LIU, X. Bone apposition around two different sandblasted, large-grit and acid-etched implant surfaces at sites with coronal circumferential defects: an experimental study in dogs. In: *Clin Oral Implants Res*. 2009, vol.

20, pp. 247-253.

153. VIGNOLETTI, F., DE SANCTIS, M., BERGLUNDH, T., ABRAHAMSSON, I., SANZ, M. Early healing of implants placed into fresh extraction sockets: an experimental study in the beagle dog. III: soft tissue findings. In: *J Clin Periodontol*. 2009, vol. 36, pp.1059-1066.

154. SCHWARZ, F., HERTEN, M., SAGER, M., WIELAND, M., DARD, M., BECKER, J. Bone regeneration in dehiscence-type defects at chemically modified (SLActive) and conventional SLA titanium implants: a pilot study in dogs. In: *J Clin Periodontol*. 2007, vol. 34, pp. 78-86.

155. WIKESJO, U.M., QAHASH, M., POLIMENI, G., et al. Alveolar ridge augmentation using implants coated with recombinant human bone morphogenetic protein-2: histologic observations. In: *J Clin Periodontol*. 2008, vol. 35, pp. 1001-1010

156. DRAENERT, G.F., DELIUS, M. The mechanically stable steam sterilization of bone grafts. In: *Biomaterials*. 2007, vol. 28, pp. 1531-1538.

157. KANER, D., FRIEDMANN, A. Soft tissue expansion with self-filling osmotic tissue expanders before vertical ridge augmentation: a proof of principle study. In: *J Clin Periodontol*. 2011, vol. 38, no. 1, pp. 95-101.

158. STOCKMANN, P., PARK, J., VON WILMOWSKY, C., NKENKE, E., FELSZEGHY, E., DEHNER, J.F., SCHMITT, C., TUDOR, C., SCHLEGEL, K.A. Guided bone regeneration in pig calvarial bone defects using autologous mesenchymal stem/progenitor cells. In: *J Craniomaxillofac Surg*. 2012, vol. 40, no. 4, pp. 310-20.

159. KLEIN, M.O., BIJELIC, A., TOYOSHIMA, T., GÖTZ, H., VON KOPPENFELS, R., DUSCHNER, H. Long-term response of osteogenic cells on micron andsubmicron-scale-structured hydrophilic titanium surfaces: sequence of cellproliferation and cell differentiation. In: *Clin Oral Implants Res*. 2010, vol. 21, no. 6, pp. 642-9.

160. TOPALO, V., MOSTOVEI, A. Instalarea fără lambou a implanturilor dentare de stadiul doi într-o ședință chirurgicală. In: *Medicina Stomatologică*. 2011, p. 388-391.

161. SENNERBY, L., DASMAH, A., LARSSON, B., IVERHED, M. Bone tissue responses to surface-modified zirconia implants: a histomorphometric and removal torque study in the rabbit. In: *Clin Implant Dent Relat Res.* 2005, vol. 7, suppl 1, pp. S13-S20.

162. SUSIN, C., QAHASH, M., HALL, J., SENNERBY, L., WIKESJO, U.M. Histological and biomechanical evaluation of phosphorylcholine-coated titanium implants. In: *J Clin Periodontol*. 2008, vol. 35, pp. 270-275.

163. SHEIKH, Z., GLOGAUER, M. Successful ridge augmentation: the challenge of periodontal tissue engineering. In: *EC Dental Science 2.1*. 2015, pp. 216-218.
164. FREILICH, M., SHAFER, D., WEI, M., KOMPALLI, R., ADAMS, D., KUHN, L. Implant system for guiding a new layer of bone. Computed microtomography and histomorphometric analysis in the rabbit mandible. In: *Clin Oral Implants Res*. 2009, vol. 20, pp. 201-207.
165. MEIRELLES, L., UZUMAKI, E.T., LIMA, J.H., et al. A novel technique for tailored surface modification of dental implants – a step wise approach based on plasma immersion ion implanta- tion. In: *Clin Oral Implants Res*. 2013, vol. 24, no. 4, pp. 461-467.
166. SCHLEGEL, K.A., PRECHTL, C., MOST, T., SEIDL, C., LUTZ, R., VON WILMOWSKY, C. Osseointegration of SLActive implants in diabetic pigs. In: *Clin Oral Implants Res*. 2013, vol. 24, no. 2, pp. 128-134.
167. BARROS, R.R., NOVAES, A.B. Jr, QUEIROZ, A., DE ALMEIDA, A.L. Early peri-implant endosseous healing of two implant surfaces placed in surgically created circumferential defects. A histomorphometric and fluorescence study in dogs. In: *Clin Oral Implants Res*. 2012, vol. 23, no. 12, pp. 1340-1351.
168. ZEGGEL, P. Bioactive calcium phosphate coatings for implants. In: *Int Mag Oral Impl*. 2000, vol. 1, pp. 52-57.
169. CAULIER, H., WAERDEN, J.P., WOLKE, J.G., KALK, W., NAERT, I., JANSEN, J.A. A histological and histomorphometrical evaluation of the application of screw-designed calciumphosphate (Ca-P)-coated implants in the cancellous maxillary bone of the goat. In: *J Biomed Mater Res*. 1997, vol. 35, pp. 19-30.
170. WEBSTER, T.J., ERGUN, C., DOREMUS, R.H., LANFORD, W.A. Increased osteoblast adhesion on titanium-coated hydroxylapatite that forms CaTiO3. In: *J Biomed Mater Res A*. 2003, vol. 67, no. 3, pp, 975-980
171. JANSEN, J.A., VAN DER WAERDEN, J.P., WOLKE, J.G. Histologic inves- tigation of the biologic behavior of different hydroxyapatite plasma-sprayed coatings in rabbits. In: *J Biomed Mater Res*. 1993, vol. 27, pp. 603-610.
172. FONTANA, F., ROCCHIETTA I., ADDIS A., SCHUPBACH P., ZANOTTI G., SIMION M. Effects of a calcium phosphate coating on the osseointegration of endosseous implants in a rabbit model. In: *Clin Oral Implants Res*. 2010, vol. 22, pp. 760-766.
173. **PALARIE, V.**, BICER, C., LEHMANN, K.M., ZAHALKA, M., DRAENERT, F.G.,

KAMMERER, P.W. Early outcome of an implant system with a resorbable adhesive calcium-phosphate coating – a prospective clinical study in partially dentate patients. In: *Clin Oral Investig*. 2012, vol. 16, no. 4, pp. 1039-1048.

174. DACULSI, G., LABOUX, O., MALARD, O., WEISS, P. Current state of the art of biphasic calcium phosphate bioceramics. In: *J Mater Sci Mater Med.* 2003, vol. 14, pp. 195-200.
175. DAVIES, J.E. Understanding peri-implant endosseous healing. In: *J Dent Educ*. 2003, vol. 67, pp. 932-949.
176. KÄMMERER, P.W., **PALARIE, V**., SCHIEGNITZ, E., HAGMANN, S., ALSHIHRI, A., AL-NAWAS, B. Vertical osteoconductivity and early bone formation of titanium-zirconium and titanium implants in a subperiosteal rabbit animal model. In: *Clin Oral Implants Res*. 2014 Jul, vol. 25, no. 7, pp. 774-80.
177. SLOTTE, C., LUNDGREN, D., BURGOS, P.M. Placement of autogeneic bone chips or bovine bone mineral in guided bone augmentation: a rabbit skull study. In: *Int J Oral Maxillof Implants*. 2003, vol. 18, no. 6, pp. 795-806.
178. NORTON, M.R., ODELL, E.W., THOMPSON, I.D., COOK, R.J. Efficacy of bovine bone mineral for alveolar augmentation: a human histologic study. In: *Clin Oral Implants Res*. 2003, vol. 14, no. 6, pp. 775-783.
179. AL-HARKAN, A. *Is Bio-Oss® an osteoconductive material when used as an onlay bone substitute? An experimental study in the mandible of the rabbit*. Montreal: McGill University, 2008.
180. CORDARO, L., BOSSHARDT, D.D., PALATTELLA, P., RAO, W., SERINO, G., CHIAPASCO, M. Maxillary sinus grafting with Bio-Oss or Straumann Bone Ceramic: histomorphometric results from a randomized controlled multicenter clinical trial. In: *Clin Oral Implants Res*. 2008, vol. 19, no. 8, pp. 796-803.
181. SLOTTE, C., LUNDGREN, D. Augmentation of calvarial tissue using non-permeable silicone domes and bovine bone mineral: an experimental study in the rat. In: *Clin Oral Implants Res*. 1999, vol. 10, no. 6, pp. 468-476.
182. STAVROPOULOS, A., KOSTOPOULOS, L., NYENGAARD, J.R., KARRING, T. Deproteinized bovine bone (Bio-Oss) and bioactive glass (Biogran) arrest bone formation when used as an adjunct to guided tissue regeneration (GTR): an experimental study in the rat. In: *J Clin Periodontol*. 2003, vol. 30, no. 7, pp. 636-643.

183. STAVROPOULOS, A., KOSTOPOULOS, L., NYENGAARD, J. R., KARRING, T. Fate of bone formed by guided tissue regeneration with or without grafting of Bio-Oss or Biogran: an experimental study in the rat. In: *J Clin Periodontol*. 2004, vol. 31, no. 1, pp. 30-39.

184. PINHOLT, E.M., BANG, G., HAANAES, H.R. Alveolar ridge augmentation in rats by Bio-Oss. In: *Scand J Dent Res*. 1991, vol. 99, no. 2, pp. 154-161.

185. CARMAGNOLA, D., ADRIAENS, P., BERGLUNDH, T. Healing of human extraction sockets filled with Bio-Oss. In: *Clin Oral Implants Res*. 2003, vol. 14, no. 2, pp. 137- 143.

186. KLINGE, B., ALBERIUS, P., ISAKSSON, S., JONSSON, J. Osseous response to implanted natural bone mineral and synthetic hydroxylapatite ceramic in the repair of experimental skull bone defects. In: *J Oral Maxillofac Surg*.1992, vol. 50, no. 3, pp. 241-249.

187. AL-JANDAN, B. *The efficacy of biodegradable mesh as a fixation device for support of autogenous onlay bone grafts: a radiographic and histomorphometric analysis*. Montreal: McGill University, 2007.

188. AL-MASRI, M. *Is Bone Ceramic® an osteoconductive material when used as an onlay graft? A prospective experiment on rabbit mandibles:* [master's thesis]. Montreal: McGill University, 2009.

189. DRAENERT, G.F, DELIUS, M. The mechanically stable steam sterilization of bone grafts. In: *Biomaterials*. 2007, vol. 28, pp. 1531-1538.

190. NUNAMAKER, D.M. Experimental models of fracture repair. In: *Clin Orthop Relat Res*. 1998, vol. 456, pp. S56-S65.

191. FERNANDEZ, M.P., MATE-SANCHEZ, J.E., ORTIZ-RUIZ, A., MARCUS, A. Histomorphometric and mineral degradation study a novel biphasic B-tricalcium phosphate, in critical size defects in rabbits. In: *Clin Oral Implants Res*. 2012, vol. 23, no. 6, pp. 667-675.

192. FONTANA, F., ROCCHIETTA, I., SCHUPBACH, P., ZANOTTI, G., SIMION, M. Effects of a calcium phosphate coating on the osseointegration of endosseous implants in a rabbit model. In: *Clin Oral Implants Res*. 2011, vol. 22, pp. 760-766.

193. DRAENERT, G.F., DRAENERT, K., TISCHER, T. Dose dependent osteoinductive effects of bFGF in rabbits. In: *Growth Factors*. 2009, vol. 27, no. 6, pp. 419-424

194. CORDIOLI, G., ATIYEH, F., PIATTELLI, A., MAJZOUB, Z. Healing of transplanted composite bone grafts-implants: a pilot animal study. In: *Clin Oral Implants Res*. 2003, vol. 14, pp. 750-758.

195. TONETTI, M.S., HAMMERLE, C.H. Advances in bone augmentation to enable dental implant placement: Consensus Report of the 6th European Workshop on Periodontology. In: *J Clin Periodont*. 2008, vol. 35, pp. 168-172.
196. KHOURY, F., ANTOUN, H., MISSIKA, P. *Bone augmentation in oral implantology*. London: Quintessence Publishing, 2006. 435 p.
197. DRAENERT, F.G., HUETZEN, D., KÄMMERER, P., WAGNER, W. Bone augmentation in dental implantology using press-fit bone cylinders. In: *Clin Implant Dent Relat Res*. 2011, vol. 13, pp. 238-243.
198. GIESENHAGEN, B. Die einzeitige vertikale Augmentation mit Knochentransplantaten. In: *Z Zahnärztl Implantol.* 2008, vol. 24, pp. 43-46.
199. ROCCHIETTA, I., DELLAVIA, C., NEVINS, M., SIMION, M. Bone regenerated via rhPDGF-bB and a deproteinized bovine bone matrix: backscattered electron microscopic element analysis. In: *Int J Periodontics Restorative Dent*. 2007, vol. 27, pp. 539-45.
200. SCHWARZ, F., FERRARI, D., PODOLSKY, L., MIHATOVIC, I., BECKER, J. Initial pattern of angiogenesis and bone formation following lateral ridge augmentation using rhPDGF and guided bone regeneration: an immunohistochemical study in dogs. In: *Clin Oral Implants Res*. 2010, vol. 21, pp. 90-99.
201. JENSEN, S.S., AABOE, M., PINHOLT, E.M., et al. Tissue reaction and material characteristics of four bone substitutes. In: *Int J Oral Maxillofac Implants*. 1996, vol. 11, pp. 55-66.
202. SCHMITT, C., LUTZ, R., DOERING, H., et al. Bio-Oss(R) blocks combined with BMP-2 and VEGF for the regeneration of bony defects and vertical augmentation. In: *Clin Oral Implants Res*. 2013, vol. 24, no. 4, pp. 450-460.
203. BATEMAN, J., INTINI, G., MARGARONE, J., et al. Platelet-derived growth factor enhancement of two alloplastic bone matrices. In: *J Periodontol*. 2005, vol. 76, pp. 1833-41.
204. SIMION, M., ROCCHIETTA, I., DELLAVIA, C. Three-dimensional ridge augmentation with xenograft and recombinant human platelet-derived growth factor-BB in humans: report of two cases. In: *Int J Periodontics Restorative Dent*. 2007, vol. 27, pp. 109-15.
205. KIM, S.J., SHIN, H.S., SHIN, S.W. Effect of bone block graft with rhBMP-2 on vertical bone augmentation. In: *Int J Oral Maxillofac Surg*. 2010, vol. 39, pp. 883-8.
206. NACU, V. *Grefe tisulare în optimizarea regenerării osoase posttraumatice dereglate (studiu experimental şi clinic)*: teză de doctor habilitat în ştiinţe medicale. Chişinău, 2010. 253 p.

207. ROTHAMEL, D., SCHWARZ, F., HERTEN, M., et al. Vertical augmentation of the mandible using cortico-spongious xenoblocks: a histomorphometrical study in dogs. In: *Schweiz Monatssch Zahnmed*. 2008, vol. 118, pp. 1162-9.
208. JENSEN, S.S., TERHEYDEN, H. Bone augmentation procedures in localized defects in the alveolar ridge: clinical results with different bone grafts and bone-substitute materials. In: *Int J Oral Maxillofac Implants*. 2009, vol. 24, suppl, pp. 218-36.
209. FALA, V. *Tratamentul complex la pacienții cu parodontită cronică și edentații*: teză de doctor habilitat în științe medicale. Chișinău, 2015. 248 p.
210. GRANCIUC, G. Evidenţierea activităţii proceselor regeneraţiei osoase la administrarea compuşilor de zinc şi vanadiu (lotul 2). In: *Medicina stomatologică*. 2008, nr. 3(8), pp. 15-17.
211. LEKHOLM, U., ZARB, G.A. Patient selection and preparation. In: BRANEMARK, P.I., ZARB, G.A., ALBREKTSSON, T., editors. *Tissue-integrated pros-theses: osseointegration in clinical dentistry.* Chicago: Quintessence Publishing, 1985. pp. 199-209.
212. ALBREKTSSON, T., ZARB, G., WORTHINGTON, P., ERIKSSON, A.R. The long-term efficacy of currently used dental implants: a review and proposed criteria of success. In: *Int J Oral Maxillofac Implants*. 1986, vol. 1, no. 1, pp. 11-25.
213. BUSER, D., BRAGGER, U., LANG, N.P., NYMAN, S. Regeneration and enlargement of jaw bone using guided tissue regeneration. In: *Clin Oral Implants Res*. 1990., vol. 1, no. 1, pp. 22-32.
214. LOE, H., SILNESS, J.J. Periodontal disease in pregnancy. Prevalence and severity. In: *Acta Odontol Scand*. 1963, vol. 21, pp. 533-551.
215. MOMBELLI, A., VAN OOSTEN, M.A., SCHURCH, E. Jr., LAND, N.P. The microbiota associated with successful or failing osseointegrated titanium implants. In: *Oral Microbiol Immunol*. 1987, vol. 2, pp. 145-151.
216. MUHLEMANN, H.R. Psychological and chemical mediators of gingival health. In: *J Prev Dent*. 1977, vol. 4, pp. 6-17.
217. MOSTOVEI, A. *Evaluarea integrării implantelor dentare endoosoase de stadiul doi instalate într-o ședință prin chirurgia fără lambou*: teză de doctor în șt. med. Chișinău, 2014. 141 p.
218. KRAFFT, T., GRAEF, F., KARL, M. Osstell resonance frequency measurement values as a prognostic factor in implant dentistry. In: *J Oral Implantol*. 2015, vol. 41, no. 4, pp. e133-7.
219. GUMENIUC, A., TOPALO, V. Evaluarea radiografică a pierderii osoase periimplantare: studiu

retrospectiv de la 6 luni la 6 ani de încărcare funcţională. In: *Medicina stomatologică.* 2012, nr. 4(25), pp. 35-45.

220. SCHINDELER, A., MCDONALD, M.M., BOKKO, P., LITTLE, D.G. Bone remodeling during fracture repair: the cellular picture. In: *Semin Cell Dev Biol*. 2008, vol. 19, pp. 459-466.
221. MONTES, C.C., PEREIRA, F.A., THOME, G., ALVES, E.D., ACEDO, R.V., DE SOUZA, J.R., MELO, A.C., TREVILATTO, P.C. Failing factors associated with osseointegrated dental implant loss. In: *Implant Dent*. 2007, vol. 16, pp. 404-412.
222. KÄMMERER, T.A., **PALARIE, V**., SCHIEGNITZ, E., TOPALO, V., SCHRÖTER, A., AL-NAWAS, B., KÄMMERER, P.W. A biphasic calcium-phosphate coating for potential drug delivery affects early osseointegration of titanium implants. In: *J Oral Pathol Med.* 2017, vol. 46, no. 1, pp. 61-66.
223. JUNKER, R., DIMAKIS, A., THONEICK, M., JANSEN, J.A. Effects of implant surface coatings and composition on bone integration: a systematic review. In: *Clin Oral Implants Res*. 2009, vol. 20, suppl 4, pp. 185-206.
224. RABEL, A., KOHLER, S.G., SCHMIDT-WESTHAUSEN, A.M. Clinical study on the primary stability of two dental implant systems with resonance frequency analysis. In: *Clin Oral Investig*. 2007, vol. 11, pp. 257-265.
225. IRINAKIS, T., WIEBE, C. Clinical evaluation of the nobelactive implant system: a case series of 107 consecutively placed implants and a review of the implant features. In: *J Oral Implantol*. 2009, vol. 35, pp. 283-288.
226. ALSAADI, G., QUIRYNEN, M., KOMAREK, A., VAN STEENBERGHE, D. Impact of local and systemic factors on the incidence of late oral implant loss. In: *Clin Oral Implants Res*. 2008, vol. 19, pp. 670-676.
227. AKCA, K., CHANG, T.L., TEKDEMIR, I., FANUSCU, M.I. Biomechanical aspects of initial intraosseous stability and implant design: a quantitative micro-morphometric analysis. In: *Clin Oral Implants Res*. 2006, vol. 17, pp. 465-472.
228. BUSER, D., BROGGINI, N., WIELAND, M., SCHENK, R.K., COCHRAN, D.L., HOFFMANN, B., LUSSI, A., STEINEMANN, S.G. Enhanced bone apposition to a chemically modified SLA titanium surface. In: *J Dent Res*. 2004, vol. 83, pp. 529-533.
229. ROOS-JANSAKER, A.M., LINDAHL, C., RENVERT, H., RENVERT, S. Nine- to fourteen-year follow-up of implant treatment. In: *J Clin Periodontol*. 2006, vol. 33, pp. 290-295.

230. KÄMMERER, P.W., SCHIEGNITZ, E., **PALARIE, V.,** DAU, M., FRERICH, B., AL-NAWAS, B. Influence of platelet-derived growth factor on osseous remodeling properties of a variable-thread tapered dental implant in vivo. In: *Clin Oral Implants Res.* 2017, vol. 28, no. 2, pp. 201-206.

231. ABABAII I., CIOBANU P., GHIDIRIM GH., NACU V**.,** SROIT I. *Optimizarea regenerarii reparatorii a tesuturilor si imunogenezei locale in contextul functionarii nanosistemelor naturale.* Chisinau. „Tipografia centrala" , 2011, 336p.

232. CROITORU GH., NACU V., BEŢIŞOR A., CROITORU R. Cercetarea biocompatibilităţii biologice şi proprietăţilor funcţionale a implantelor din materiale moderne pe bază de aliaje din titan. *In Anale ştiinţifice ale USMF "Nicolae Testemiţanu".* 2009, vol. 4, pp. 275-278.

233. **PĂLĂRIE**, V., SÎRBU, D., TOPALO, V. Biomaterials and tissue engineering techniques in oral implantology. *Medicina stomatologică.* 2013, nr. 3(28), 63-58. ISSN 1857-1328.

234. **PALARIE V.** Proceduri de augmentare cu factorul de creştere recombinant plachetar bb în reconstrucţiile orizontale şi verticale ale procesului alveolar - reviul literaturii. *Medicina stomatologica*. Nr. 4 (21) / 2011. pp. 19-24.

235. **PALARIE V.** The late effects of the deprotenized bovine bone blocks in combination with recombinant human platelet-derived growth factor-bb and guided bone regeneration for vertical augmentation. *Medicina stomatologica*. Nr 2 (23) / 2012 pp. 18 - 24

ANEXE

Anexa 1

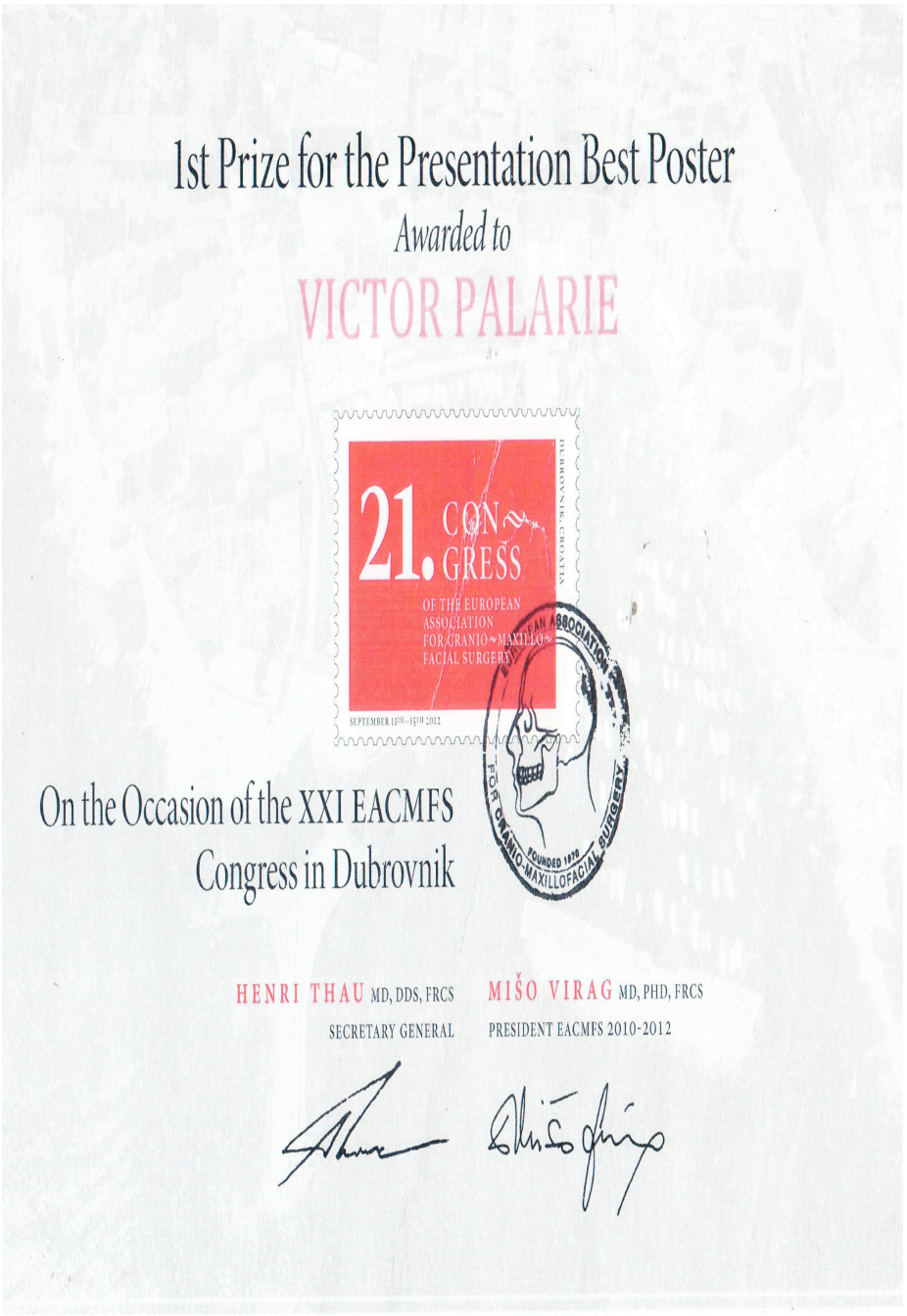

1st Prize for the Presentation Best Poster

Awarded to

VICTOR PALARIE

21. CONGRESS OF THE EUROPEAN ASSOCIATION FOR CRANIO-MAXILLO-FACIAL SURGERY

DUBROVNIK, CROATIA

SEPTEMBER 11TH–15TH 2012

On the Occasion of the XXI EACMFS Congress in Dubrovnik

HENRI THAU MD, DDS, FRCS
SECRETARY GENERAL

MIŠO VIRAG MD, PHD, FRCS
PRESIDENT EACMFS 2010-2012

Anexa 2

Algoritmul tehnicilor de deshidratare, infiltrare și colorare a pieselor histologice

Alcool etilic 60% (3 zile)

↓

Alcool etilic 80% (3 zile)

↓

Alcool etilic 96% (3 zile)

↓

Alcool etilic 100% (3 zile)

↓

Alcool etilic 70% (3 zile)

↓

Alcool / Technovit 7200 70/30 (3 zile)

↓

Alcool / Technovit 7200 50/50 (3 zile)

↓

Alcool / Technovit 7200 30/70 (3 zile)

↓

Technovit 7200 pur (3 zile)

↓

Technovit 7200 / Apă distilată 70/30 (3 zile)

DECLARAŢIA PRIVIND ASUMAREA RĂSPUNDERII

Subsemnatul, Pălărie Victor , declar pe răspundere personală că materialele prezentate în teza de doctorat sunt rezultatul propriilor cercetări şi realizări ştiinţifice. Conştientizez că, în caz contrar, urmează să suport consecinţele în conformitate cu legislaţia în vigoare.

2021 Pălărie Victor

CURICULUM VITAE

Prenume / nume: Victor Pălărie



Neculce ½ AP. 51, Chisinau, Moldova

+37378060350

vpalarie@gmail.com

Sex M | Data nasterii 18/07/1981 | Nationalitate Republica Moldova

LOCUL DE MUNCĂ

Centrul de Medicină Regenerativă

Experienţă de muncă

USMF „Nicolae Testemiţanu”

Laboratorul Inginerie Tisulară si Culturi Celulare

Educaţie

USMF „Nicolae Testemiţanu - Studii doctorat fără frecvenţă 2010 – 2014

Universitatea din Frankfurt am Main si Mainz, Germania –
Competenta Chirurgie OMF si Ultrasonografie Cap si Gât

2009 – 2010

USMF „Nicolae Testemiţanu” - Secundariat clinic chirurgie oro-maxilo-facială

2007 - 2009

Universitatea Connecticut, SUA - Specializare chirurgie orală și implantologie

2006 - 2007

USMF „Nicolae Testemiţanu” - Rezidențiat stomatologie
2003 - 2006

USMF „Nicolae Testemiţanu” - Facultatea Stomatologie

1998 – 2003

Limba maternă: Româna, Rusa

Limbi de comunicare

	ÎNȚELEGERE		VORBIRE		SCRIS
	Ascultare	Citire	Participare la conversație	Participare la conversație	Exprimare scrisă
Engleza	C2	C2	C2	C2	C2
	Replace with name of language certificate. Enter level if known.				
Germana	B2	B2	B2	B2	B2
	Replace with name of language certificate. Enter level if known.				

Levels: A1/A2: Basic user - B1/B2: Independent user - C1/C2 Proficient user
Common European Framework of Reference for Languages

Permis de conducere: A, B, C